COLUMBIA LIBRARIES OFFSITE
HEALTH SCIENCES STANDARD
HX64085201
QM531 .B23 1894 Atlas der topographi
RECAP

Columbia University
in the City of New York
College of Physicians and Surgeons
Library

Digitized by the Internet Archive
in 2010 with funding from
Open Knowledge Commons (for the Medical Heritage Library project)

http://www.archive.org/details/atlasdertopograp00bard

ATLAS

DER

TOPOGRAPHISCHEN ANATOMIE

DES

MENSCHEN

FÜR STUDIERENDE UND ÄRZTE

VON

Dr. KARL von BARDELEBEN und **Dr. HEINRICH HAECKEL**

PROF. ORD. HON. UND PROSECTOR PRIVATDOCENT DER CHIRURGIE

AN DER UNIVERSITÄT JENA.

128 GRÖSSTENTEILS MEHRFARBIGE HOLZSCHNITTE UND 1 LITHOGRAPHISCHE DOPPELTAFEL

MIT ERLÄUTERNDEM TEXT.

JENA

VERLAG VON GUSTAV FISCHER

1894.

QM 531
B23
1894

Alle Rechte vorbehalten.
Nachbildung verboten.

Druck von Fischer & Wittig in Leipzig.

NOV 8 1950

Vorwort.

Bei der Abfassung des vorliegenden topographisch-anatomischen Atlas leitete uns der Gedanke, für Ärzte und Studirende ein Werk zu schaffen, das sie in den Stand setzen sollte, sich in Kürze und dabei doch mit ausreichender Genauigkeit über die topographischen Verhältnisse der praktisch wichtigsten Körpergegenden zu orientiren.

Dies geschieht am besten durch eine fortlaufende Reihe von bildlichen Darstellungen. Wenn es feststeht, dass nichts an die Stelle der unmittelbaren Anschauung des frischen topographischen Präparates an der Leiche treten kann, so ist doch zweifellos eine möglichst klare und naturgetreue Zeichnung ein weit besserer Ersatz dafür, als lange Beschreibungen mit Worten. Wir legten also den Schwerpunkt auf die Abbildungen, welche unter Fortlassung nebensächlicher Dinge das Wesentliche übersichtlich darstellen sollten. Wir suchten die Figuren durch unmittelbare Beifügung der Benennungen, Klarheit der Zeichnung und Hervorheben besonders wichtiger Gebilde durch Farben so einzurichten, dass sie unter Voraussetzung der Kenntnis der systematischen Anatomie sich selbst erklären sollten; der beigefügte Text soll demnach nicht eine Figuren-Erklärung, sondern eine Erläuterung derselben sein und zugleich auch das sagen, was in der Abbildung nicht dargestellt ist. Vieles von den körperlichen Verhältnissen im Raum kann ja überhaupt nicht durch eine Zeichnung wiedergegeben werden, oder es wäre wenigstens eine unverhältnismässig grosse Anzahl von Abbildungen dazu erforderlich. Der Text soll so die fehlenden Bindeglieder zwischen den einzelnen Figuren bilden und zugleich auf die praktische Bedeutung besonders wichtiger Beziehungen hinweisen.

Es war also nicht unsre Absicht, die Lehrbücher der topographischen Anatomie, welche schon in reichlicher Anzahl in deutscher wie fremder Litteratur existiren, und – mit Ausnahme der Werke von Joessel und

179653

Merkel — das Hauptgewicht auf den Text legen, um ein neues zu vermehren. Ebensowenig wollten wir den vielen, trefflichen chirurgischen Operationslehren eine weitere hinzufügen, haben uns vielmehr, soweit chirurgische Dinge in Frage kommen, das vorliegende Werk als eine anatomische Ergänzung zu den vorhandenen Leitfäden der Operationslehre gedacht.

In einem auffallenden Gegensatz zu der grossen Zahl bis in die neueste Zeit erschienener Lehrbücher der topographischen Anatomie, mögen sie nun mehr vom rein anatomischen, oder mehr vom praktischen, chirurgisch-operativen Gesichtspunkt aus abgefasst sein, steht der Mangel an topographischen Atlanten, obwohl gerade topographische Verhältnisse wie wenige Dinge geeignet sind, durch bildliche Darstellung sich wirksam einzuprägen, obwohl gerade hier eine rasche Orientirung durch einen Blick auf ein Bild viel eher möglich ist, als durch Lesen trockener Beschreibungen. Die wenigen in der deutschen Litteratur vorhandenen Atlanten von Braune, Henke und Ruedinger nehmen teils zu wenig Rücksicht auf die praktischen Bedürfnisse, teils verhindert ihr Umfang und der hohe Preis, dass sie auch nur entfernt in dem Maasse Gemeingut der Ärzte und Studirenden geworden sind, wie es zu wünschen wäre.

Wir wählten zu dem Atlas ein handliches Format, weil die Erfahrung mit grossen Atlanten lehrt, dass selbst der glückliche Besitzer eines solchen ihn viel seltener zu Rate zieht, als einen von bescheidenerem Umfang. Dadurch ist freilich ein häufiger Wechsel in den Maassstäben gegeben; wo es der Raum gestattete, wurde die entschieden stets anzustrebende natürliche Grösse genommen; Übersichten über grössere Gebiete mussten dem vorhandenen Raum angepasst werden.

Sämtliche Abbildungen sind, mit Ausnahme weniger, andern Werken entlehnter, unter unsrer unausgesetzten Aufsicht von Herrn Lithographen Carl Wesser hierselbst nach der Natur gezeichnet. Wir können unserm Zeichner, seinem Verständnis für die darzustellenden Objekte und der Sauberkeit in der Ausführung der Zeichnungen nur unser vollstes Lob spenden. Angefertigt wurden die Abbildungen, abgesehen von wenigen Konstruktionsbildern, sowie den in Alkohol aufbewahrten Gefrierschnitten und der Fig. 88, welche nach dem Leben gezeichnet ist, durchweg nach frischen Präparaten in möglichster Naturtreue. Deshalb haben die Darstellungen vielfach einen individuellen Charakter und entsprechen oft nicht den Typen, welche mehr in der Phantasie existiren. Der Umstand, dass grundsätzlich frisch angefertigte Präparate von frischen Leichen zur Vorlage dienten, erklärt es auch, dass nebensächliche Dinge nicht mit in die Zeichnungen gebracht sind. Jeder, der topographisch präparirt hat, weiss, dass kleinere Gefässe,

Nerven u. s. w. nicht dargestellt werden können, ohne den grossen Zusammenhang der Teile im ganzen auf das Empfindlichste zu schädigen.

Das Material wurde uns von dem Direktor der anatomischen Anstalt, Herrn Professor Max Fürbringer, und während des chirurgischen Operationskursus von Herrn Professor Riedel in liberalster Weise zur Verfügung gestellt. Zu ganz besonderem Danke sind wir Herrn Professor Ziehen verpflichtet, welcher auf unsere Bitte mit den Abbildungen 3—8 und 27 (Topographie des Gehirns und Rückenmarks) einen wertvollen Beitrag zu dem Atlas lieferte.

Die Holzschnitte sind von Herrn Ferdinand Tegetmeyer in Leipzig hergestellt worden, welcher eifrigst bemüht gewesen ist, die ihm gestellte schwierige Aufgabe zur Zufriedenheit zu lösen.

Die Bezeichnungen sind im allgemeinen nach den von der Nomenklatur-Kommission der Anatomischen Gesellschaft angenommenen Benennungen ausgeführt worden.

Sollte das Werk einen mässigen Umfang nicht überschreiten, so musste aus der Fülle des Wünschenswerten eine sorgfältige Auswahl getroffen werden. Wir glauben, im grossen und ganzen die wichtigsten Dinge getroffen zu haben, und meinen, dass gerade in dieser Hinsicht das Zusammenarbeiten des Anatomen mit dem Praktiker dem Werke zu gute gekommen ist; wir selbst aber sind beim Abschluss der Arbeit am wenigsten im unklaren darüber, wo Lücken geblieben sind, und die grösste Befriedigung würde es uns gewähren, wenn die Kritik sagte, sie wünsche in derselben Art der Behandlung diese und jene Gebiete ausführlicher dargestellt zu sehen.

Jena, im Januar 1894.

Die Verfasser.

Inhalt.

I. Kopf.

Fig. 1. Medianschnitt des Kopfes.
„ 2. Frontalschnitt des Kopfes durch die Orbita.
„ 3. Laterale Convexität des Grosshirns.
„ 4. Medianfläche des Gehirns.
„ 5. Dorsalansicht der Rautengrube.
„ 6. Horizontalschnitt durch das Grosshirn.
„ 7. Frontalschnitt durch das Grosshirn.
„ 8. Frontalschnitt durch den Hirnschenkel im Niveau der unteren Vierhügel.
„ 9. Gehirn-Oberfläche, auf den Schädel projicirt.
„ 10. Gehirnbasis mit Gefässen und austretenden Nerven.
„ 11. Schädelbasis von oben.
„ 12. Schädelbasis mit austretenden Nerven und Sinus durae matris.
„ 13. Art. meningea media, auf die Aussenfläche des Schädels projicirt.
„ 14. Senkrechter Schnitt durch das Schläfenbein.
„ 15. Aus einem Horizontalschnitt des Kopfes: Gehörgang und Umgebung.
„ 16. Gesicht von vorn.
„ 17. Gesicht von der Seite. Oberflächliche Schicht.
„ 18. Gesicht von der Seite. Tiefe Schicht.
„ 19. Gebiete der sensiblen Nerven am Kopf.
„ 20. Nasenhöhle mit den Mündungen der Nebenhöhlen.
„ 21. Stirnhöhlen. Thränennasengang.
„ 22. Beziehungen der Zähne zur Kieferhöhle.
„ 23. Horizontalschnitt des Kopfes durch die Orbita.
„ 24. Thränenwege.
„ 25. Horizontalschnitt des Kopfes in der Höhe des Epistropheus.

II. Rückenmark.

Fig. 26. (Lithographische Doppeltafel): Lage des Rückenmarks im Wirbelkanal.
„ 27. Schematischer Querschnitt durch das Rückenmark.

III. Hals.

Fig. 28. Halsregionen, von vorn.
„ 29. Halsregionen, von der Seite.
„ 30. Querschnitt des Halses in der Höhe des fünften Wirbels.
„ 31. Hals von vorn, oberflächliche Schicht.
„ 32. Hals von vorn, tiefere Schicht.
„ 33. Oberes Halsdreieck.
„ 34. Seitliche Halsgegend. Unteres Halsdreieck.
„ 35. Lymphdrüsen von Kopf, Hals, Axilla, Arm.
„ 36. Verlauf der grossen Nerven und Gefässe zum Arm.

IV. Arm.

Fig. 37. Axelhöhle.
„ 38. Verhalten der Schultergelenkkapsel zu den Epiphysenlinien. Frontalschnitt.
„ 39. Verhalten der Schultergelenkkapsel zu den Epiphysenlinien. Horizontalschnitt.
„ 40. Schultergelenkgegend.
„ 41. Oberarm von innen.
„ 42. Rückseite des Oberarms.
„ 43. Querschnitt des Oberarms in der Mitte.
„ 44. Ellenbogen von der ulnaren Seite.
„ 45. Ellenbeuge, oberflächliche Schicht.
„ 46. Ellenbeuge, tiefe Schicht.
„ 47. Querschnitt des Ellenbogengelenks.
„ 48. Längsschnitt des Ellenbogengelenks.
„ 49. Verhalten der Ellenbogengelenkkapsel zu den Epiphysenlinien. Frontalschnitt.
„ 50. Verhalten der Ellenbogengelenkkapsel zu den Epiphysenlinien. Sagittalschnitt.
„ 51. Volarseite des Vorderarms, tiefe Schicht.
„ 52. Querschnitt des Unterarms, Ende des oberen Drittels.
„ 53. Querschnitt des Unterarms, nahe dem unteren Ende.
„ 54. Handgelenkgegend von der radialen Seite.
„ 55. Nerven und Venen des Handrückens.
„ 56. Sehnenscheiden an der Dorsalseite der Hand.
„ 57. Handgelenkgegend und Hohlhand, oberflächliche Schicht.
„ 58. Handgelenkgegend und Hohlhand, tiefe Schicht.
„ 59—62. Sehnenscheiden auf der Volarseite der Hand.
„ 63. Flachschnitt durch die Handgelenke.
„ 64. Querschnitt durch die Handwurzel.
„ 65. Querschnitt durch die Mittelhand.
„ 66 und 67. Hautnervengebiete des Arms.

V. Brust.

Fig. 68. Brust- und Bauchregionen.
„ 69. Frontalschnitt durch den Rumpf.
„ 70. Organe der unteren Hals- und oberen Brustgegend.
„ 71. Lungen- und Pleura-Grenzen von vorn. Absolute Herzdämpfung.
„ 72. Lungen- und Pleura-Grenzen von hinten.
„ 73. Querschnitt in der Höhe des ersten und zweiten Brustwirbels.
„ 74. Horizontalschnitt der Brust in Höhe des neunten Wirbels.

VI. Bauch.

Fig. 75. Lage der Bauch-Eingeweide von vorn.
„ 76. Lage der Bauch-Eingeweide von hinten.
„ 77. Linke Lunge und Milz von der Seite.
„ 78. Die Organe an der hinteren Bauchwand.
„ 79. Lage der Bauchorgane, Ansicht von hinten; Bauchfelllinien.
„ 80. Lendengegend. Lage der Niere.
„ 81. Vordere Bauchwand von hinten.
„ 82. Vordere Öffnungen des Leisten- und Schenkelkanals.
„ 83. Frontalschnitt durch das Lig. inguinale.
„ 84. Querschnitt des Rumpfes durch den elften Brustwirbel.
„ 85. Querschnitt des Rumpfes durch den ersten Lendenwirbel.

VII. Becken.

Fig. 86. Medianschnitt des weiblichen Beckens, bei leerer Blase und leerem Mastdarm.
„ 87. Weibliche Beckenorgane von oben gesehen.
„ 88. Weibliche Scham.
„ 89. Schwellorgane der weiblichen Genitalien.
„ 90. Durchtritt der männlichen Harnröhre durch den M. transversus perinaei profundus.
„ 91. Medianschnitt des männlichen Beckens.
„ 92. Frontalschnitt des männlichen Beckens. Levator ani.
„ 93. Männlicher Damm, oberflächliche Schicht.
„ 94. Männlicher Damm, tiefe Schicht.
„ 95. Gesässgegend.
„ 96. Becken- und tiefe Inguinal-Lymphdrüsen.
„ 97. Frontalschnitt der Hüftgelenkgegend.

VIII. Bein.

Fig. 98. Inguinalgegend, erste Schicht. Oberflächliche Lymphdrüsen.
„ 99. Inguinalgegend, zweite Schicht. Fossa ovalis femoris.
„ 100. Inguinalgegend, dritte Schicht. Scarpasches Dreieck.
„ 101. Inguinalgegend, vierte Schicht. Hüftgelenk von vorn.

Fig. 102. Verhalten der Hüftgelenkkapsel zu den Epiphysenlinien.
„ 103. Roser-Nélatonsche Linie.
„ 104. Oberschenkel von innen.
„ 105. Querschnitt des Oberschenkels am Ende des oberen Drittels.
„ 106. Querschnitt des Oberschenkels am Ende des mittleren Drittels.
„ 107. Kniekehle.
„ 108. Sagittalschnitt des Kniegelenks.
„ 109. Verhalten der Kniegelenkkapsel zu den Epiphysenlinien. Sagittalschnitt.
„ 110. Verhalten der Kniegelenkkapsel zu den Epiphysenlinien. Frontalschnitt.
„ 111. Querschnitt des Kniegelenks.
„ 112. Unterschenkel von aussen.
„ 113. Hinterseite des Unterschenkels, tiefe Schicht.
„ 114. Querschnitt des Unterschenkels an der Grenze des oberen Drittels.
„ 115. Querschnitt des Unterschenkels nahe dem Fussgelenk.
„ 116. Fussrücken.
„ 117. Die Sehnenscheiden vor dem Fussgelenk.
„ 118. Die Sehnenscheiden hinter dem äusseren Knöchel.
„ 119. Gegend hinter dem inneren Knöchel.
„ 120. Die Sehnenscheiden hinter dem Malleolus medialis.
„ 121. Fusssohle, oberflächliche Schicht.
„ 122. Fusssohle, tiefe Schicht.
„ 123. Frontalschnitt durch das Fussgelenk.
„ 124. Frontalschnitt durch den vorderen Teil der Fusswurzel.
„ 125. Sagittalschnitt des Fusses.
„ 126. Horizontalschnitt des Fusses nahe der Sohle.
„ 127. Gelenke der Fusswurzel.
„ 128 und 129. Hautnervengebiete der unteren Extremität.

ATLAS

DER

TOPOGRAPHISCHEN ANATOMIE.

Fig. 1. Medianschnitt des Kopfes.

Gefrierschnitt. Der Schnitt ist etwas nach links von der Mittellinie gelegt, sodass die Scheidewand der Nase, der Stirn- und Keilbeinhöhlen, sowie die grosse Hirnsichel fortgefallen sind.

Ein Medianschnitt giebt am besten einen allgemeinen Überblick über die Lage der Organe des Kopfes zu einander, vor allem über die Topographie des Gehirns im Verhältnis zum Gesichtsteil des Schädels, wobei besonders hervortritt, wie das Gehirn hinten erheblich weiter herabreicht als vorn.

Von Einzelheiten seien nur einige wenige hervorgehoben, welche in den späteren Abbildungen der verschiedenen Teile des Kopfes nicht in dieser Ansicht wiederkehren.

Derjenige Teil des Schädelgewölbes, hinter welchem das Grosshirn liegt, ist nur von dünnen Weichteilen — Haut und Galea aponeurotica — bedeckt; das Grosshirn wird deshalb bei äusserer Gewalteinwirkung mit Durchschlagung des Knochens leicht verletzt, während Verletzungen des Kleinhirns viel seltener sind, weil dieses an sich eine viel weniger exponirte Lage hat, und dem Schädel an dieser Stelle aussen noch die dicke Nackenmuskulatur aufgelagert ist.

Zwischen Kleinhirn und Hinterhauptslappen des Grosshirns schiebt sich das Tentorium, ein zeltartiger Fortsatz der Dura mater, ein; an seinem Ursprung schliesst es den Sinus transversus ein, welcher ein wenig höher als die Protuberantia occipitalis externa liegt.

Schwartenähnliches, festes Bindegewebe liegt an der Vorderfläche der Schädelbasis; nach unten setzt es sich fort in das Ligamentum longitudinale anterius, das in erheblich geringerer Dicke die Vorderfläche der Wirbelkörper bekleidet. Eine mächtige Schicht lymphdrüsenähnlichen Gewebes liegt unter der Schleimhaut der hinteren Rachenwand (Rachentonsille), während weiter abwärts zwischen Oesophagus und Wirbelsäule nur eine dünne Lage lockeren Bindegewebes sich befindet, in welchem sich bei entzündlichen Prozessen der Eiter leicht nach unten senken kann (Retropharyngealabscesse).

Der weiche Gaumen verläuft horizontal nach hinten auf die hintere Rachenwand zu, vor welcher das Zäpfchen rechtwinklig nach unten abbiegt. Die Zunge liegt bei geschlossenem Munde dem Gaumengewölbe an (in der Abbildung ein kleiner Zwischenraum, weil die Zunge im Alkohol geschrumpft).

In der Höhe des vierten Halswirbels der Kehlkopfeingang; der Kehldeckel ist erhoben, von seinem Rande zieht die Plica ary-epiglottica zur oberen Spitze des Stellknorpels. Zwischen wahrem und falschem Stimmband der Eingang in den Sinus Morgagni. Unterhalb des Zungenbeins der Schildknorpel, zwischen beiden die Membrana thyreo-hyoidea; man braucht nur die Haut und diese Membran mit den dünnen ihr aufgelagerten Muskeln quer zu durchtrennen, um sich leicht den Kehlkopfeingang zugänglich zu machen (Pharyngotomia subhyoidea; beliebter Selbstmörderschnitt).

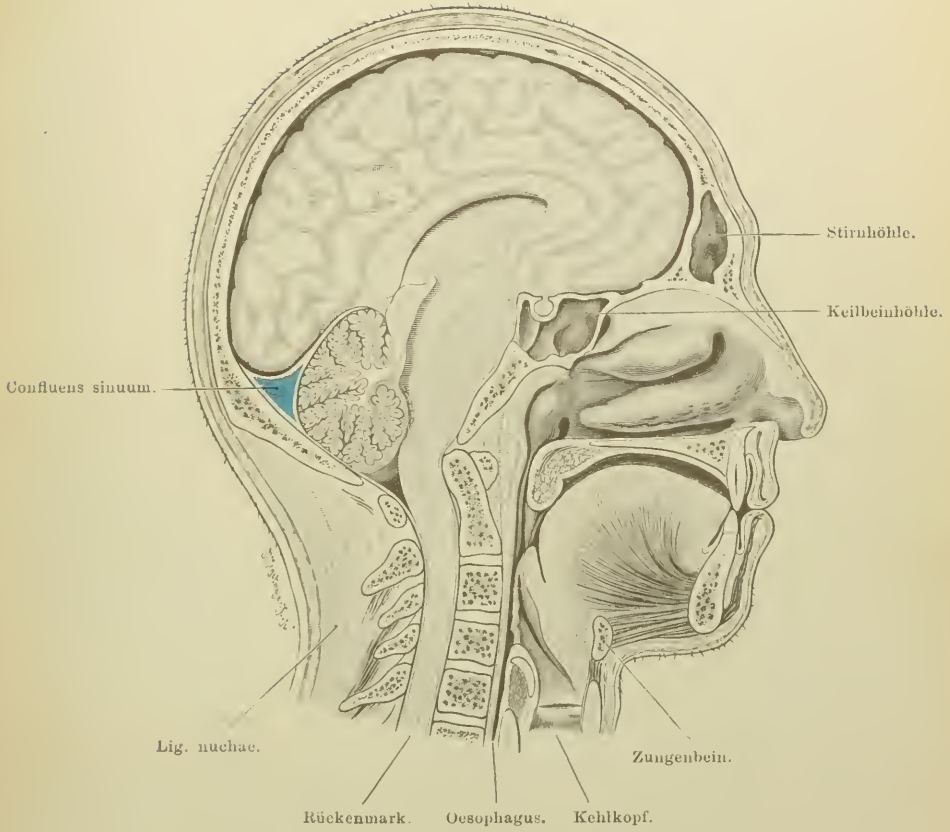

Fig. 1. Medianschnitt des Kopfes.

$^2/_5$ nat. Gr.

Verlag von Gustav Fischer in Jena.

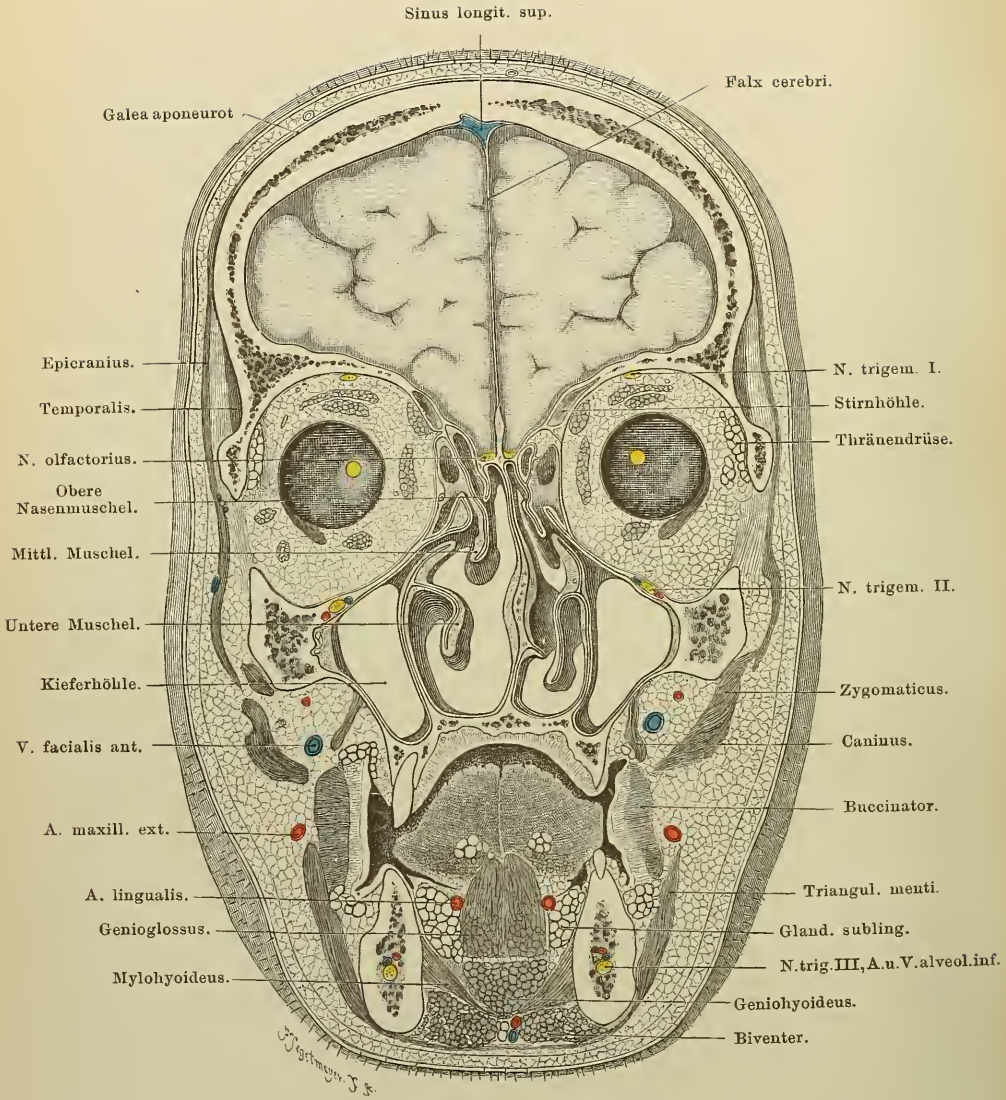

Fig. 2. Frontalschnitt des Kopfes durch die Orbita.

Von vorn gesehen. — $^2/_3$ nat. Gr.

Verlag von Gustav Fischer in Jena.

Fig. 2. Frontalschnitt des Kopfes durch die Orbita.

Gefrierschnitt, durch die Mitte der Augen gelegt.

Die Stirnbeine erscheinen sehr dick, da sie an der Stirnwölbung von einem Frontalschnitt in schräger Richtung getroffen werden müssen. Vom Gehirn sind die vorderen Pole der Frontallappen in den Schnitt gefallen; der Zwischenraum zwischen ihnen und dem Schädel ist grösser als im natürlichen Zustand, da die Hirnsubstanz im Alkohol geschrumpft.

Die Augenhöhle, in deren Dach an der medialen Seite das hintere Ende der Stirnhöhle sich einschiebt, wird nur zum kleineren Teil vom Auge selbst eingenommen, den grösseren Teil füllt das Orbitalfett aus; darin eingelagert die zum Bulbus ziehenden Muskeln: oben Levator palpebrae und Rectus superior, medial Rectus medialis, darüber an der Orbitalwand der Obliquus superior, unten Rectus und Obliquus inferior (der Rectus lateralis ist versehentlich in der Abbildung nicht dargestellt; in der linken Seite der Figur sind unterhalb der Thränendrüse irrtümlicher Weise zwei Muskelquerschnitte gezeichnet, welche fortzudenken sind). Die Eintrittsstellen der Sehnerven sind gelb bezeichnet.

In der Nasenhöhle, die nach oben nur durch die dünne Lamina cribrosa des Siebbeins gegen die Schädelhöhle getrennt ist, sind auf der linken Seite der Figur die drei Muscheln deutlich zu erkennen, während rechts die obere Muschel nicht weit genug nach vorn gereicht hat, um getroffen zu werden. Zwischen mittlerer und unterer Muschel ist das Infundibulum sichtbar mit der Kommunikation zwischen Stirn- und Nasenhöhle. Dicht darunter die Öffnung der Kieferhöhle in den mittleren Nasengang. Es liegt auf der Hand, dass dieses Loch, fast am höchsten Punkt der Kieferhöhle, für den Abfluss von Sekreten aus derselben sehr ungünstig gelegen ist. Wie so ausserordentlich häufig ist die Nasenscheidewand verbogen und mit einem scharfen Vorsprung auf der convexen Seite versehen.

Die Kieferhöhle ist von der Orbita nur durch die dünne untere Orbitalwand getrennt; in letzterer verläuft, eingeschlossen im Canalis infraorbitalis, der gleichnamige Nerv mit Arterie. Über die Beziehungen der Alveolen der Zähne zur Kieferhöhle s. Fig. 22. Die Wand zwischen Kiefer- und Nasenhöhle ist nur dünn, so dass es leicht gelingt, sie von der Nasenhöhle aus zu durchbohren, wenn man bei Verschluss der natürlichen Öffnung an einem tief gelegenen Punkte eine für Abfluss von Sekreten günstigere Kommunikation zwischen Nase und Kieferhöhle anlegen will.

Die Mundhöhle wird nach unten abgeschlossen durch die Mm. mylohyoidei, welche von der Innenseite des Kiefers median und etwas abwärts ziehen, sich in der Medianlinie vereinigend den Boden der Mundhöhle bilden: Diaphragma oris. An den Umbiegungsstellen des Zahnfleisches in die Wangenschleimhaut lagern Gruppen von Schleimdrüsen.

Fig. 3. Laterale Convexität des Grosshirns.

Die Abbildung ist schematisch, insofern alle seichteren und alle inkonstanten Furchen weggelassen worden sind. Die Funktion jeder einzelnen Region ist auf der Figur selbst eingetragen. Die ganze laterale Convexität kann vom physiologischen Standpunkt in zwei Hauptabschnitte zerlegt werden, einen vorderen und einen hinteren. Die Grenze zwischen beiden bildet der Ramus posterior der Fossa Sylvii und der Sulcus postcentralis. Der vordere Abschnitt wird als motorische Region bezeichnet, weil in ihm die sogen. Pyramidenbahn, die Bahn unserer willkürlichen Bewegungen, entspringt. Reizung desselben löst unwillkürliche Bewegungen bis zu wohl ausgeprägten Krampfanfällen (sogen. Jackson'sche Epilepsie) aus, Zerstörung bedingt gekreuzte Lähmungen. Hat also z. B. eine Geschwulst sich am oberen Ende der beiden Centralwindungen linkerseits, an der mit „Bein" bezeichneten Stelle, dem sogen. Beincentrum entwickelt, so wird der Druck dieser Geschwulst zunächst reizend wirken und es wird daher zu unwillkürlichen Bewegungen des gekreuzten, also des rechten Beins kommen. Indem die Reizwirkung der Geschwulst auch auf die benachbarten Centren hinüberwirkt, wird der Reihe nach auch der rechte Arm, die rechtsseitige Mundmuskulatur etc. in unwillkürliche Bewegungen geraten: es kommt somit zu einem fortschreitenden Krampfanfall. Wenn später mit dem weiteren Wachsen der Geschwulst statt des reizenden Einflusses der lähmende überwiegt, so wird eine zunehmende Lähmung des rechten Beins eintreten. Die Zerstörung der mit „Schrift" bezeichneten Stelle bedingt einen isolirten Ausfall der Schreibbewegungen, während die übrigen Armbewegungen erhalten sind. Ebenso bedingt die Zerstörung der Broca'schen Stelle eine Aufhebung derjenigen feineren Lippen-, Gaumen-, Kehlkopf- und Zungenbewegungen, welche beim Sprechen beteiligt sind, während die groben Bewegungen derselben Muskeln erhalten bleiben (motorische Aphasie). Das Centrum für die gröberen Lippenbewegungen liegt an der mit Mundfacialis, dasjenige für die gröberen Zungenbewegungen an der mit Zunge bezeichneten Stelle. Das Centrum für die gröberen Gaumen- und Kehlkopfbewegungen liegt wahrscheinlich hinter dem Zungencentrum im sogen. Klappdeckel. Das motorische Sprach- und Schriftcentrum liegt auf der linken Hemisphäre, die Funktion der analogen Stellen der rechten ist noch nicht sicher bekannt. — Die meisten motorischen Centren sind ausschliesslich mit der gekreuzten Körpermuskulatur verknüpft. Eine Ausnahme bildet namentlich das Centrum für die Rumpf- und dasjenige für die Augenmuskeln. Beide Centren besitzen — entsprechend der gemeinhin symmetrisch-synergischen Innervation — neben der gekreuzten Verbindung auch ausgiebige gleichseitige Verknüpfungen. Ausdrücklich ist schliesslich zu bemerken, dass die einzelnen Centren wahrscheinlich nicht scharf abgegrenzt sind, sondern sich zum Teil gegenseitig überlagern.

Die sensorische Region der lateralen Convexität zerfällt in drei Hauptabschnitte:

1. Die Sphäre des Muskelsinns im oberen Scheitelläppchen. Ist dieses links zerstört, so weiss der Kranke bei geschlossenen Augen über die Lage und über passive Bewegungen seiner rechtsseitigen Gliedmassen nichts anzugeben.

2. Die Sehsphäre hinter der Fissura parieto-occipitalis. Es ist wahrscheinlich, dass der auf der lateralen Convexität gelegene Teil der Sehsphäre speziell die optischen Erinnerungsbilder beherbergt und mit den optischen Empfindungen nichts zu thun hat. Zerstörung desselben führt daher zur sogen. Seelenblindheit, d. h. die Kranken sehen noch alles, erkennen aber in der gekreuzten Gesichtsfeldhälfte die Gegenstände nicht wieder. Zur Sehsphäre gehört auch die mit „Lesen" bezeichnete Stelle. Bei Zerstörung dieser Stelle sehen die Kranken alle Buchstaben noch, erkennen sie aber nicht wieder.

3. Die Hör-, Schmeck- und Riechsphäre im Schläfenlappen. Zerstörung der mit Hören, bezw. Schmecken, bezw. Riechen bezeichneten Regionen des Temporallappens führt zu Störungen des Hörens, bezw. Schmeckens, bezw. Riechens, welche auf der gekreuzten Seite überwiegen. Bei Zerstörung der mit „Sprachverständnis" bezeichneten Stelle, der sogen. Wernicke'schen Stelle, tritt sogen. sensorische Aphasie auf: die Kranken verstehen kein Wort, obwohl sie jedes Wort hören.

Ziehen.

Fig. 3. Laterale Convexität des Grosshirns.

Nat. Gr. — Von Prof. Ziehen.

Verl. v. Gustav Fischer in Jena.

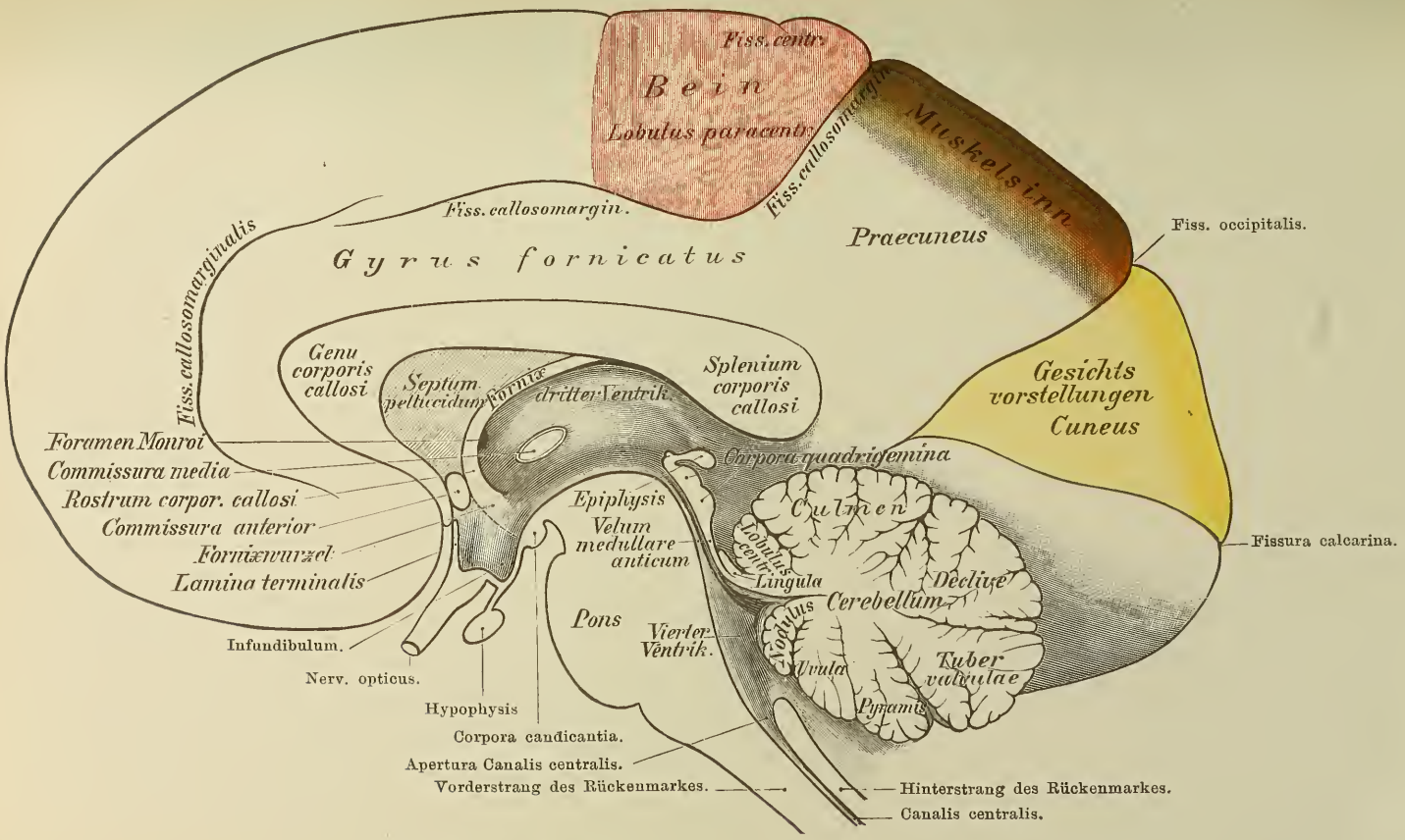

Fig. 4. Medianfläche des Gehirns.

Nat. Gr. — Von Prof. Ziehen.

Verlag von Gustav Fischer in Jena.

Fig. 4. Medianfläche des Gehirns.

Wie auf der die laterale Convexität darstellenden Figur sind alle inkonstanten und seichten Furchen weggelassen. Der Windungskomplex zwischen der Fissura calloso-marginalis und der Mantelkante gehört zur motorischen Region. Der vordere Teil desselben wird zum Gyrus frontalis superior gerechnet, der hintere als Lobulus paracentralis bezeichnet. Der Gyrus frontalis superior gehört wahrscheinlich zum motorischen Rumpfcentrum, der Lobulus paracentralis jedenfalls zum motorischen Beincentrum. Die Funktion des Gyrus fornicatus ist unbekannt. Manche Autoren bezeichnen ihn als Fühlsphäre, d. h. als Centralstätte der Hautempfindungen, während andere annehmen, dass die Fühlsphäre sich mit der motorischen Region deckt. Der Praecuneus (Vorzwickel) ist wahrscheinlich wie der Lobulus parietalis sup. ein Centrum des Muskelsinns. Der Cuneus und wahrscheinlich auch noch die unterhalb desselben gelegene Rindenpartie (der sogen. Gyrus lingualis) gehört zur Sehsphäre. Die Sehnervenfasern selbst endigen in den beiden Lippen der Fissura calcarina. Die der letzteren anliegende Rinde ist also jedenfalls als das Centrum der Gesichtsempfindungen aufzufassen. Wie weit der übrige Cuneus auch dem Sehen selbst oder der Beherbergung der optischen Erinnerungsbilder dient, steht noch nicht fest. Es ist daher auf der Fig. die unbestimmtere Bezeichnung „Gesichtsvorstellungen“ gewählt.

Der Balken ist im Medianschnitt getroffen. Der Centralkanal des Rückenmarks erweitert sich zunächst zum vierten Ventrikel, verengert sich dann wieder zum Aquaeductus Sylvii, um sich schliesslich in den dritten Ventrikel zu öffnen. Die Tela chorioidea inferior und superior mit den zugehörigen Plexus chorioidei ist in der Zeichnung weggelassen. Die Hinterstränge des Rückenmarks hören an der Apertura canalis centralis mit einer leichten Anschwellung (den sogen. Clavae) auf, indem ihre Fasern seitwärts und aufwärts zum Cerebellum ziehen. Dadurch kommt eine Kommunikation des vierten Ventrikels mit den Spalträumen der Arachnoidea zu Stande. Man bezeichnet dieselbe auch als Foramen Magendii. Entwickelungsgeschichtlich ist dasselbe als ein Loch des sogen. Velum medullare posticum aufzufassen. Einen ähnlichen Zugang weist der dritte Ventrikel zwischen dem Splenium corporis callosi und der Zirbeldrüse (Epiphysis), bezw. den Vierhügeln auf. Durch denselben tritt namentlich die V. cerebri interna cummunis in das Hirninnere ein.

Die Seitenwände des dritten Ventrikels bilden grösstenteils die beiden Sehhügel. Auf der Figur ist die rechte Wand, also der rechte Sehhügel, in dunklerer Schattirung sichtbar. Von einem Sehhügel zum anderen mitten durch den Ventrikel hindurch zieht die sogen. Commissura media s. mollis. Aus dem vordersten Abschnitt des dritten Ventrikels führt das Foramen Monroi in den Seitenventrikel der Hemisphäre. Abwärts erstreckt sich der dritte Ventrikel bis zur Hypophysis und zur Sehnervenkreuzung. Vor dem Ventrikel steigen zwei weisse Faserbündel, welche in ihrem weiteren Verlauf zu dem unpaaren Fornix verschmelzen, auf, die Columnae fornicis. Die Columnae lassen sich beiderseits bis zu den Corpora candicantia verfolgen. Meist sieht man sie deutlich durch die den Ventrikel auskleidende graue Substanz (Höhlengrau) durchschimmern (s. „Fornixwurzel“ auf der Figur). Zwischen Fornix und Balken ist eine dünne Membran ausgespannt, das Septum pellucidum. Im Inneren des letzteren findet sich häufig nochmals ein Hohlraum, der Ventriculus septi pellucidi. Zwischen Fornix und Balkenschnabel ist die vordere Commissur im Querschnitt getroffen. Dieselbe enthält wahrscheinlich nur Olfactoriusfasern. Die Hauptfunktion des Balkens besteht in der Herbeiführung eines coordinirten Zusammenwirkens der beiden motorischen Regionen.

Ziehen

Fig. 5. Dorsalansicht der Rautengrube.

Das Kleinhirn ist durch einen dem Rautenboden, d. h. dem Boden des vierten Ventrikels parallel geführten Schnitt abgetragen. Die drei sogen. Kleinhirnstiele, durch welche das Kleinhirn mit dem übrigen Centralnervensystem zusammenhängt, sind daher jederseits im Querschnitt sichtbar. Es sind dies:

1. Der Bindearm oder obere Kleinhirnstiel, welcher aus dem Hirnstamm einen Teil der Fasern wegführt und zum Nucleus dentatus des Kleinhirns leitet.

2. Der Brückenarm oder mittlere Kleinhirnstiel, welcher zwischen der Rinde der Kleinhirnhemisphären und den grauen Massen des Pons eine Verbindung herstellt und

3. Der Strickkörper oder untere Kleinhirnstiel, welcher namentlich die im Bindearm aus dem Hirnstamm ausgetretenen Fasern im Nucleus dentatus cerebelli wieder aufnimmt und zu dem Gros der Fasern im Rückenmark wieder zurückführt.

Die Bindearme rahmen beiderseits das Velum medullare anticum ein; letzteres ist durch einen frontalen Schnitt vom Kleinhirn abgetrennt worden.

Die als Eminentia teres bezeichnete Hervorwölbung des Bodens der Rautengrube entsteht dadurch, dass die an der Basis in den Hirnstamm, bezw. Pons eingetretenen Wurzelfasern des Facialis hier bis hart unter das Ependym des Rautenbodens vordringen, um dann in ziemlich scharfem Winkel in die sagittale Richtung umzubiegen und in dieser ein Stück weit unter dem Rautenboden rückwärts zu laufen und dann erst wieder ventralwärts ihrem Kern sich zuzuwenden. Die Lage des Facialiskerns ist schematisch angegeben, dabei ist jedoch zu berücksichtigen, dass er nicht oberflächlich unter dem Rautenboden, sondern in grosser Tiefe im ventralen Teil des Pons, bezw. der Oblongata gelegen ist.

Die übrigen Hirnnervenkerne liegen hart unter der Oberfläche. Der Oculomotoriuskern enthält in seiner vorderen Abteilung den Kern für den Sphincter iridis und den Ciliarmuskel, in seiner hinteren die Kerne für die äusseren Augenmuskeln. Nach hinten schliesst sich an den Oculomotoriuskern unmittelbar der Trochleariskern an. Aus letzterem ziehen die Trochlearisfasern, indem sie die Mittellinie kreuzen, in das Velum medullare anticum. Aus diesem tritt der N. trochlearis aus. Um an die Hirnbasis zu gelangen, muss er sich um den Bindearm und den Hirnschenkel herumschlingen.

Die Trigeminuskerne sind mit grün bezeichnet. Es sind ihrer drei sensible und ein motorischer. Letzterer liegt im Seitenwinkel der Rautengrube. Der vorderste sensible Kern liegt seitlich vom Aquaeductus Sylvii und reicht bis in das Gebiet der vorderen Vierhügel. Seine hintersten Zellengruppen schimmern im Anfangsteil des vierten Ventrikels im sogen. Locus coeruleus durch. Aus ihm entspringt die Radix descendens Trigemini. Der mittlere sensible Kern oder Hauptkern liegt lateralwärts vom motorischen Kern. Der hinterste bezw. unterste sensible Kern stellt eine langgestreckte bis in das Cervicalmark verfolgbare Säule grauer Substanz dar, welche ventral- und medialwärts vom Strickkörper gelegen ist. Aus ihm entspringt die sogen. Radix ascendens Trigemini.

Der Abducenskern liegt hart unter dem Rautenboden in dem Winkel des oben erwähnten Facialisknies.

In der hinteren Hälfte der Rautengrube, welche von der vorderen durch die Striae acusticae getrennt wird, unterscheidet man ohne Mühe beiderseits ein mittleres graues Dreieck und zwei zu den Seiten desselben gelegene weisse Dreiecke. Das graue Dreieck, die Ala cinerea, enthält den sensiblen Kern des Glossopharyngeus, Vagus und Accessorius cerebralis. Der motorische Kern derselben Nerven, der sogen. Nucleus ambiguus, sowie der Kern ihrer aufsteigenden Wurzel (des sogen. Solitärbündels) sind auf der Figur nicht angegeben; letzterer liegt lateralwärts und etwas ventralwärts vom sensiblen Kern, ersterer erheblich tiefer im Inneren medialwärts vom Kern der aufsteigenden Trigeminuswurzel. Das mediale weisse Dreieck entspricht dem Hypoglossuskern, das laterale dem dorsalen Acusticuskern. Der Acusticus besitzt ausserdem einen weiteren Kern, welcher dem Strickkörper seitlich aufliegt und als ventraler oder vorderer Acusticuskern bezeichnet wird.

Ziehen.

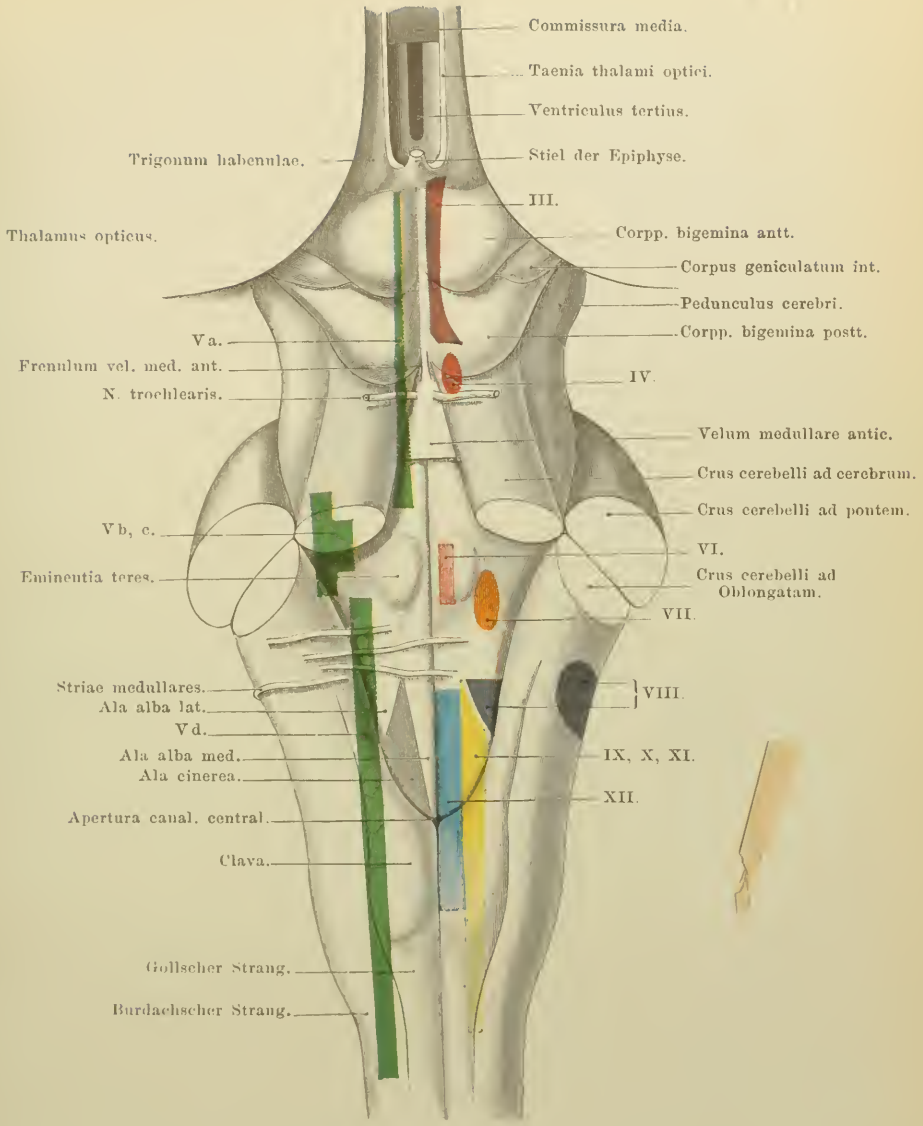

Fig. 5. Dorsalansicht der Rautengrube.

$^{2}/_{1}$ nat. Gr. — Von Prof. Ziehen.

Verlag von Gustav Fischer in Jena.

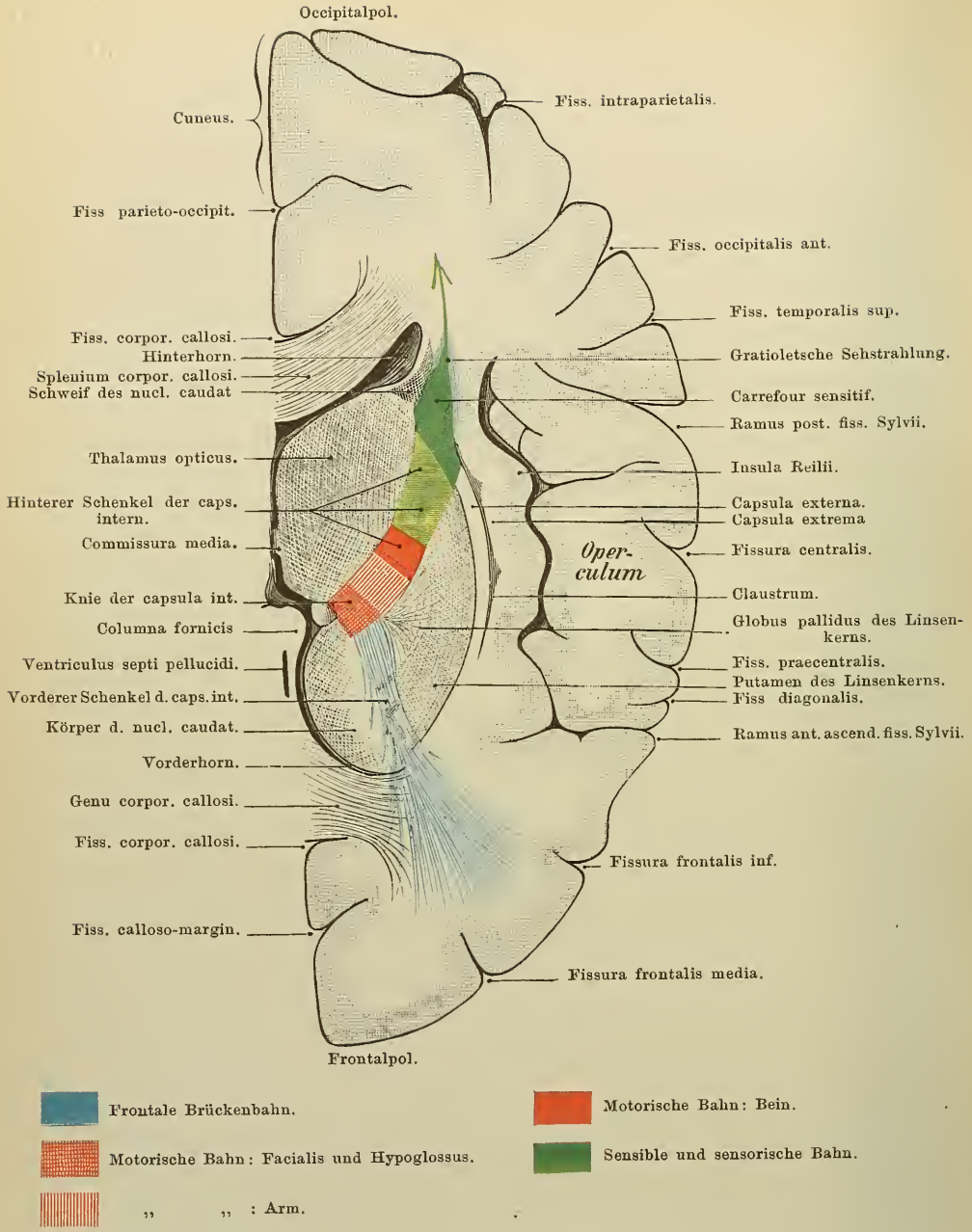

Fig. 6. Horizontalschnitt durch das Grosshirn.

(Untere Schnittfläche.)

Von oben gesehen. — Nat. Gr. — Von Prof. Ziehen.

Verlag von Gustav Fischer in Jena.

Fig. 6. Horizontalschnitt durch das Grosshirn.

Die Gesamtfasermasse einer Hemisphäre sammelt sich schliesslich in dem sogen. Hirnschenkel (Pedunculus cerebri) an der Hirnbasis. Auf dem Weg von der Rinde zum Hirnschenkel müssen die Fasern der Hirnrinde, der sogen. Stabkranz, sich zwischen den grossen Ganglien (Thalamus opticus, Nucleus caudatus und Nucleus lentiformis) durchdrängen. Die Topographie ihres Durchtritts ist auf der Figur dargestellt. Sieht man von der sogen. Capsula externa und extrema ab, so bleibt den Fasern für ihren Durchtritt nur e i n e Strasse, nämlich einerseits der Zwischenraum zwischen Nucleus caudatus und Nucleus lentiformis und andererseits der Zwischenraum zwischen Thalamus opticus und Nucleus lentiformis. Man bezeichnet den ganzen Zwischenraum als Capsula interna und weiterhin den erstgenannten Abschnitt als vorderen Schenkel, den zweitgenannten als hinteren Schenkel der inneren Kapsel. Auf diese innere Kapsel verteilen sich nun die verschiedenen Rindenfaserzüge in folgender Weise:

Die Pyramidenbahn, d. h. die Bahn der willkürlichen Bewegungen, zieht durch die beiden vorderen Drittel des hinteren Schenkels und zwar dergestalt, dass im Kapselknie (wo vorderer und hinterer Schenkel zusammenstossen) die Facialis- und Hypoglossusbahn gelegen ist, dann die motorische Bahn des Arms und zuletzt diejenige des Beins folgt. Im hintersten Drittel des hinteren Schenkels der inneren Kapsel liegt die grosse sensible Bahn der Hautempfindungen, ferner die sogen. occipitotemporale Brückenbahn, d. h. eine Bahn, welche aus dem Hinterhaupts- und Schläfenlappen entspringt und zur Brücke zieht. Ausserdem treten durch den hinteren Kapselschenkel auch zahlreiche von der Rinde stammende Fasern in den Sehhügel ein (oberer Sehhügelstiel), und endlich nimmt auch die sogen. Rindenschleife, die Bahn des Muskelsinns, diesen Weg. Unmittelbar hinter dem hinteren Ende des hinteren Kapselschenkels, am sogen. Carrefour sensitif, ziehen auch die Bahnen aller höheren Sinnesnerven vorbei. Auf der Figur sind nur die Opticusfasern angegeben, welche von dieser Stelle aus sich zur Sehsphäre des Occipitallappens wenden. Eine Herderkrankung an dieser Stelle bedingt die sogen. gemischte Hemianaesthesie, d. h. die Kranken fühlen, schmecken, hören und riechen auf der gegenüberliegenden Körperhälfte gar nicht oder wesentlich schlechter und sehen in der contralateralen Gesichtsfeldhälfte nicht mehr, während eine Herderkrankung im vorderen Abschnitt des hinteren Kapselschenkels eine gekreuzte halbseitige motorische Lähmung hervorruft.

Der vordere Schenkel der inneren Kapsel enthält Fasern, die im Stirnlappen und im Nucleus caudatus entspringen. Man bezeichnet sie als die frontale Brückenbahn. Ihre Funktion und ihr weiterer Verbleib ist noch nicht sicher festgestellt.

Der Nucleus caudatus legt sich mit seinem Schweif (cauda) bogenförmig über die innere Kapsel hinweg. Das Ende des Schweifs verschmilzt mit dem Gyrus hippocampi und der Mandel. So kommt es, dass auf dem Schnitt der Schweifkern zweimal getroffen ist, erstens im Hauptkörper lateralwärts vom Vorderhorn des Seitenventrikels und zweitens im Schweif nahe dem Hinterhorn des Seitenventrikels.

Der Abgang des Vorderhorns vom dritten Ventrikel entspricht dem Foramen Monroi. Die Fornixsäulen sind an einer Stelle getroffen, wo sie bereits fast völlig verschmolzen sind. Das Hinterhorn ist da getroffen, wo das Unterhorn eben von ihm abgeht.

Die Markfasermasse des Stabkranzes zwischen der Rinde und den grossen Ganglien wird auch als Centrum semiovale bezeichnet.

Ziehen.

Fig. 7. Frontalschnitt durch das Grosshirn.

Der Schnitt ist nicht genau frontal, sondern etwas schräg gelegt. Oben dringt er im Gebiet des Gyrus centralis anterior ein, unten erscheint er etwa in der Mitte des Pons. An der mit Z bezeichneten Stelle ist die Einsenkung der Hirnbasis zwischen Corpora candicantia und vorderem Ponsrand (im Bereich der Subst. perforata postica) getroffen. Unten ist der Figur ein Rückenmarksquerschnitt beigegeben, um die topographische Beziehung der langen Bahnen des Gehirns zu den Rückenmarkssträngen zu zeigen.

Die innere Kapsel ist im Bereich ihres hinteren Schenkels getroffen. Die Pyramidenbahn verläuft von der motorischen Region durch letztere zum mittleren Drittel des Fussteils (d. h. des ventralen Teils) der Brücke, kreuzt sich dann grösstenteils in der Oblongata (Decussatio pyramidum) und gelangt in den Seitenstrang des Rückenmarks. Aus diesem treten die Fasern zu den Vorderhornganglienzellen, aus denen wiederum die motorischen Vorderwurzelfasern hervorgehen. Die Facialisfasern der Pyramidenbahn kreuzen schon im Pons über die Mittellinie und treten zu dem im Pons und z. T. in der Oblongata gelegenen Facialiskern. Aus letzterem entspringt die Facialiswurzel. Der Verlauf der letzteren ist schematisch durch eine gerade Linie wiedergegeben, während thatsächlich die austretenden Facialisfasern einen grossen Bogen beschreiben (vgl. Erklärung zu Fig. 5).

Aus dem Hinterstrange des Rückenmarks und zwar speziell aus seiner medialen Abteilung, dem Goll'schen Strang, steigt die Bahn des Muskelsinns zum Gehirn auf. Etwa in derselben Höhe wie die Pyramidenfasern kreuzen sich auch ihre Fasern in der Oblongata. Man bezeichnet die Bahn in ihrem weiteren Verlauf durch den Haubenteil (d. h. den dorsalen Teil) der Brücke und des Hirnschenkels als Schleife. Teils endet sie in den Vierhügeln, teils in den Sehhügeln (Sehhügelschleife der Fig.), teils zieht sie durch den hinteren Schenkel der inneren Kapsel zur Rinde des Scheitellappens (Rindenschleife).

Die in der Erklärung zu Fig. 6 bereits aufgeführte occipitotemporale Brückenbahn erscheint im lateralen Drittel des Fussteils des Pons wieder und biegt hier in Querfasern der Brücke um, welche weiterhin im sogen. Brückenarm zum Kleinhirn ziehen.

Der Tractus opticus ist im Querschnitt getroffen. Die Commissura anterior erscheint schräg getroffen. Ihre Fasern gelangen weiterhin in die Riechsphäre, den Gyrus hippocampi. Die Linsenkernschlinge besteht grösstenteils aus Fasern, welche von der Basis des Linsenkerns zur Haube ziehen. Der Nucleus caudatus ist wiederum doppelt getroffen, einmal im Anfangsstück seines Schweifes neben dem Sehhügel und zweitens im Endstück des Schweifes, in der Decke des Unterhorns. Die Fimbria stellt das Endstück des Fornix dar; letzterer spaltet sich nämlich in seinem Verlauf an der unteren Fläche des Balkens nach hinten wieder in zwei Schenkel, welche divergiren und in einem nach hinten convexen Bogen in das Unterhorn absteigen, wo sie als Fimbriae mit dem Ventrikelboden verschmelzen. Die graue Substanz, welche medialwärts zwischen Fimbria und Hirnrinde eingesprengt ist, ist die Fascia dentata. Oberhalb der Fimbria und der Fascia dentata ist der Plexus chorioideus lateralis gelegen. Auf der Figur ist derselbe ebenso wie der im dritten Ventrikel gelegene Plexus chorioideus medialis mitsamt der Tela chorioidea weggelassen worden. Der Plexus chorioideus lateralis des Unterhorns schliesst dasselbe wahrscheinlich nicht völlig ab, so dass die Cerebrospinalflüssigkeit des Unterhorns hier mit den basalen Subarachnoidalräumen kommunizirt.

Ziehen.

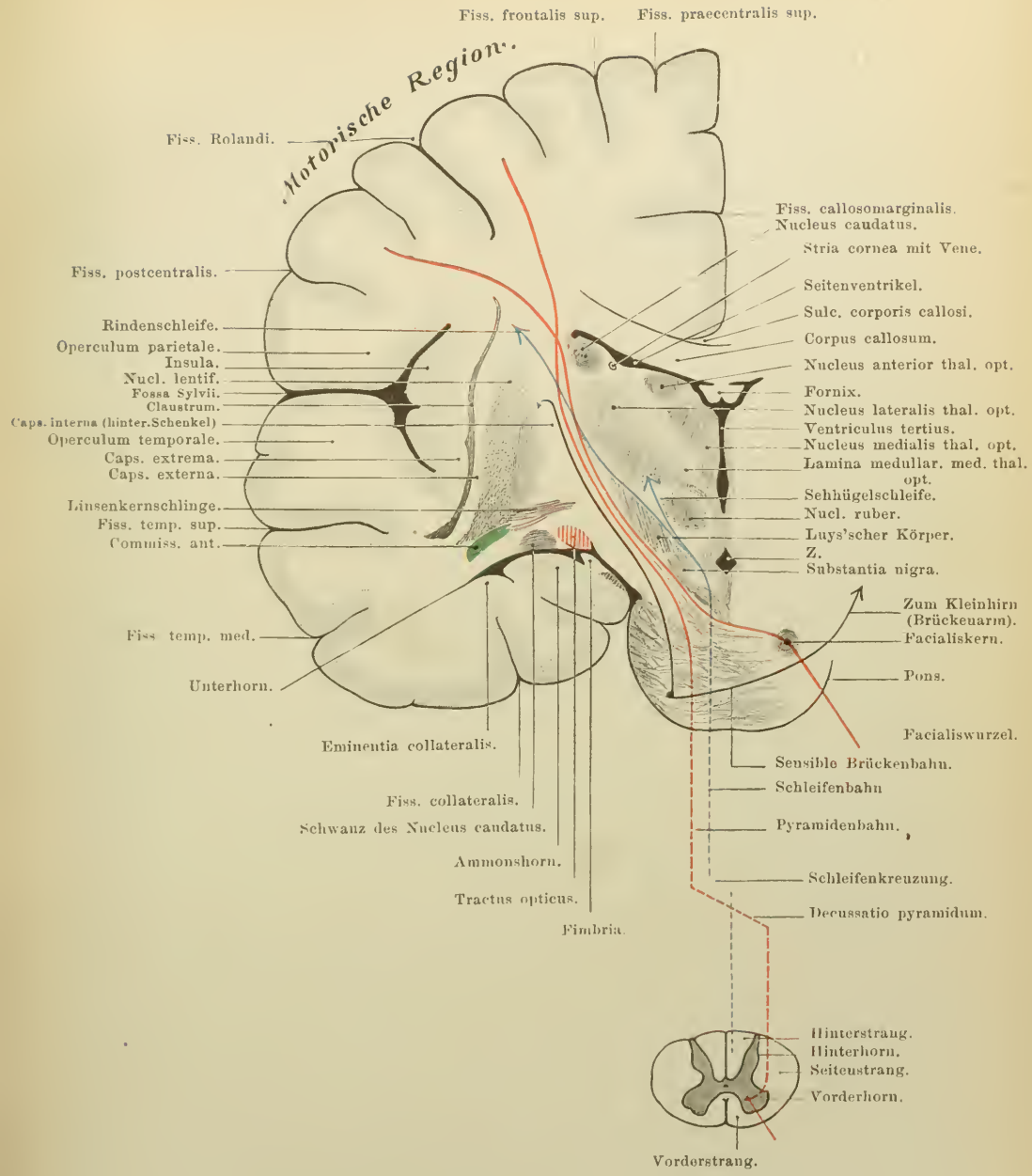

Fig. 7. Frontalschnitt durch das Grosshirn.

Nat. Gr. — Von Prof. Ziehen.

Verlag von Gustav Fischer in Jena.

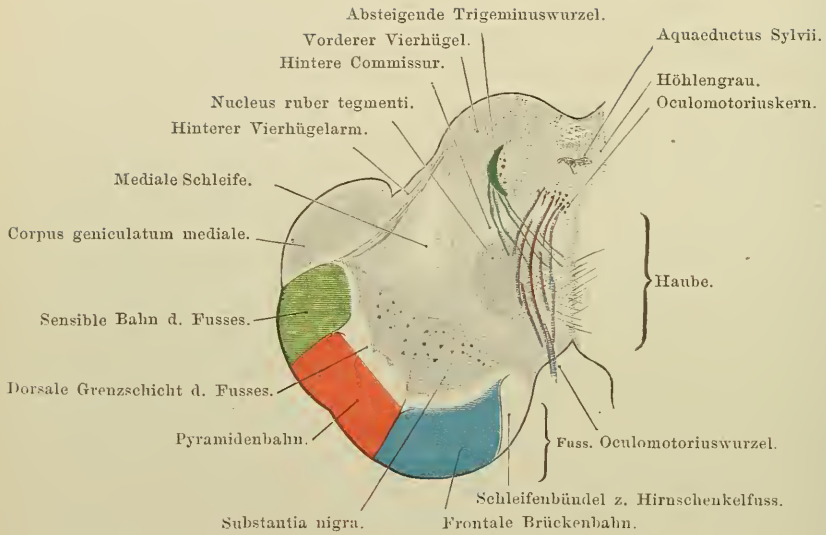

Fig. 8. Frontalschnitt durch den Hirnschenkel im Niveau der unteren Vierhügel.

$^{2}/_{1}$ nat. Gr. — Von Prof. Ziehen.

Verlag von Gustav Fischer in Jena.

Fig. 8. Frontalschnitt durch den Hirnschenkel im Niveau der unteren Vierhügel.

Der Hirnschenkel enthält die gesamte Masse der Projektionsfasern einer Hemisphäre. Er zerfällt in zwei Etagen. Die obere wird als Haube (Tegmentum pedunculi), die untere als Fuss (Pes pedunculi) bezeichnet. Beide sind durch die Substantia nigra getrennt. Die Haube enthält im Wesentlichen:

1. Fasern, die aus dem Thalamus opticus und z. T. aus den Vierhügeln stammen. Zu diesen gehört z. B. auch die fälschlich sogen. hintere Commissur, welche eine Verbindung der Haube mit dem gekreuzten Schhügel darstellt, desgleichen die Schhügelschleife, welche in der Schleife enthalten ist.

2. Fasern, die aus dem Linsenkern stammen, namentlich die sogen. Linsenkernschlinge. Vgl. Erklärung zu Fig. 7.

3. Fasern, die aus der Hirnrinde stammen. Hierzu gehört namentlich die Bahn des Muskelsinns, die Rindenschleife. Vgl. Erklärung zu Fig. 6.

Der Haube sind ausserdem drei Kerne eingelagert, nämlich:

1. Der Kern der absteigenden Trigeminuswurzel seitlich vom Aquaeductus Sylvii.

2. Der Oculomotoriuskern, welcher in das den Aquädukt umgebende Höhlengrau lateralwärts vom Lumen eingelagert ist.

3. Der Trochleariskern, welcher in der Flucht des Oculomotoriuskernes am hinteren Ende des Aquädukts liegt.

Das Corpus geniculatum mediale ist wahrscheinlich in die Acusticusbahn eingefügt. Das hintere Längsbündel ist ein Faserstrang, welcher z. T. den Vordersträngen des Rückenmarks enstammt, z. T. vielleicht auch die verschiedenen Augenmuskelkerne untereinander verknüpft.

Ein grosser Teil der Haubenfasern erleidet in einer Ganglienzellenmasse von rundlicher Konfiguration, dem sogen. „roten Kern", eine Unterbrechung. Diese Fasern kreuzen nach dieser Unterbrechung über die Mittellinie und verlassen hierauf die Haube, um in dem sogen. Bindearm zum Kleinhirn zu ziehen. Vgl. die Erklärung zu Fig. 5.

Der Fuss enthält namentlich folgende Bahnen:

1. Das Schleifenbündel zum Hirnschenkelfuss, d. h. Fasern, welche aus der Schleife zum Fuss hinüberziehen.

2. Die frontale Brückenbahn, welche aus dem Stirnlappen und Schweifkern stammt und im Pons in die transversale Richtung umbiegt, um im gekreuzten Brückenarm in das Kleinhirn zu ziehen.

3. Die Pyramidenbahn. Vgl. Erklärung zu Fig. 6.

4. Die occipitotemporale Brückenbahn, welche aus dem Hinterhaupts- und Schläfenlappen stammt und im Pons denselben Verlauf nimmt wie die sub 2 erwähnte Bahn.

Verlauf und Funktion der der Substantia nigra unmittelbar anliegenden Fussfasern ist noch ganz unbekannt.

Ziehen.

Fig. 9. Gehirn-Oberfläche, auf den Schädel projicirt.

Von grosser praktischer Bedeutung ist es, zu wissen, was für eine Stelle der Gehirnwindungen einem bestimmten Punkt der Schädeloberfläche entspricht. Bei Verletzungen des Schädels wird man daraus schliessen können, welche Gegenden der Rinde in erster Linie mit betroffen sein können. Deutet andererseits eine Funktionsstörung auf eine bestimmte Partie der Hirnrinde hin, so muss man zwecks eines operativen Eingriffs am Schädel genau die Stelle sich aufsuchen können, unter welcher die in Frage stehende Rindenpartie liegt.

Im Allgemeinen reicht es hin, auf dem Schädel die Lage der Fissura centralis Rolandi und der Fossa Sylvii zu bestimmen; denn einmal liegen die am häufigsten in Betracht kommenden Centren (s. Fig. 3) in der nächsten Nähe dieser Furchen; sodann ist es leicht, von dieser Grundlage aus die Lage anderer Furchen sich zu konstruiren.

Die Methoden zu diesen Bestimmungen sind sehr zahlreich und erfordern meistens besondere Instrumente. Eine einfache Methode, welche sich erprobt hat, ist die von Koehler: Eine sagittale Linie wird mitten über den Schädel gezogen von der Nasenwurzel zur Protuberantia occipitalis externa. Eine zweite, rechtwinklig zu dieser, vom vorderen Rande des äusseren Gehörgangs vertikal nach oben. Eine dritte, dieser parallel, vom hinteren Rande des Processus mastoideus nach oben. Von der Stelle, wo letztere die Sagittallinie schneidet, zieht man eine schräge Linie nach vorn zu einem Punkte in der vorderen Vertikalen, der zwischen der Mitte und Grenze des mittleren und unteren Drittels dieser Linie liegt. Der letztere Punkt bezeichnet das untere Ende der Centralfurche, die schräge Linie entspricht dem Verlauf der Centralfurche selbst und ihr Endpunkt an der Sagittallinie ist das obere Ende der Centralfurche.

Die Fossa Sylvii liegt $1-1^1/_2$ cm tiefer als das auf die angegebene Weise bestimmte untere Ende der Centralfurchen. Ungefähr 4 cm über der Mitte des Jochbogens liegt die Stelle, wo sie sich in den kurzen vorderen, aufsteigenden und den langen hinteren, schräg nach oben und rückwärts ziehenden Ast teilt.

Poirier setzt das obere Ende der Centralfurche 2 cm hinter dem Halbirungspunkt der von der Nasenwurzel zur Protuberantia occipitalis externa gezogenen Linie an, das untere Ende 7 cm oberhalb des Gehörgangs.

Horsley bestimmt die Fissura centralis folgendermassen: Die Linie von der Nasenwurzel zum Hinterhauptshöcker wird halbirt. $^1/_2$ Zoll hinter dem Halbirungspunkt liegt beim Erwachsenen das obere Ende der Centralfurche. Von diesem Punkte wird eine Linie nach vorn gezogen, die mit der Sagittalnaht einen Winkel von 67^0 bildet. Diese Linie entspricht der Centralfurche.

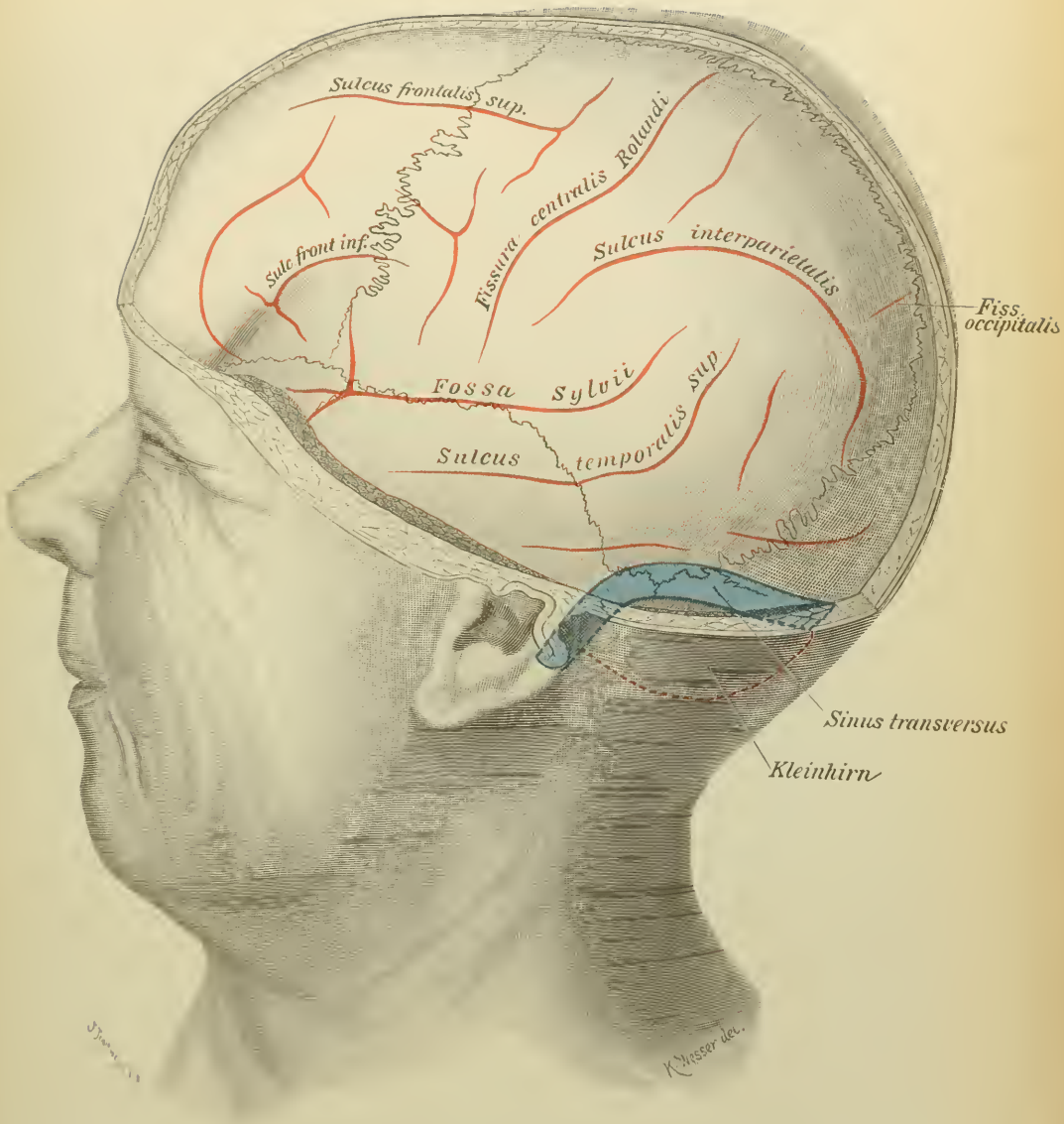

Fig. 9. Gehirn-Oberfläche, auf den Schädel projicirt.
$^2/_3$ nat. Gr.

Verlag von Gustav Fischer in Jena.

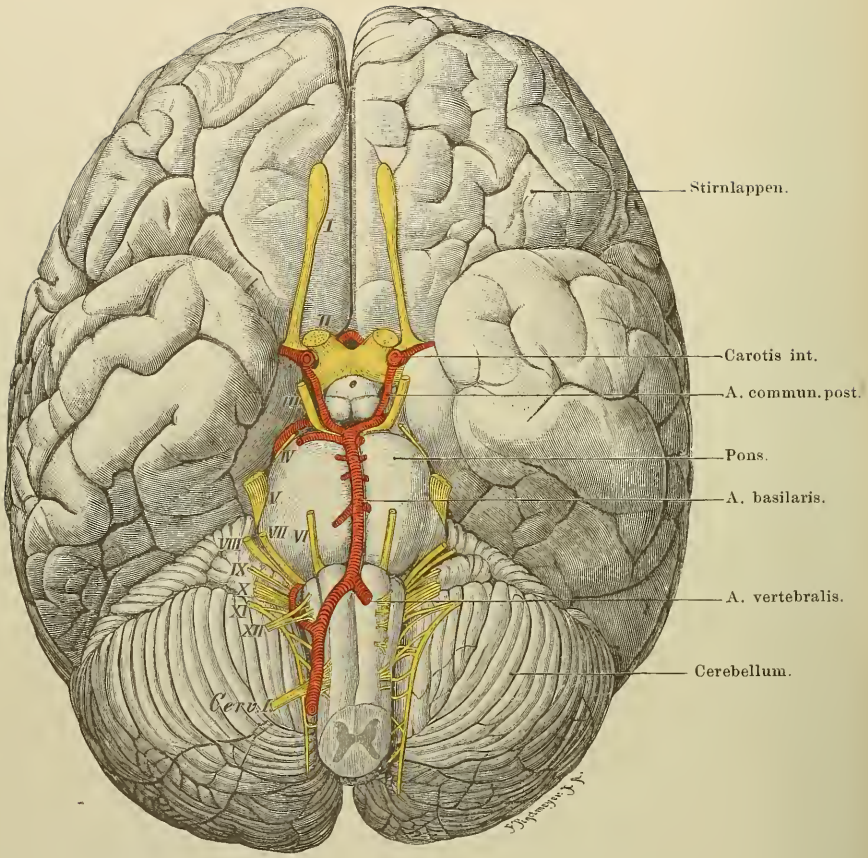

Fig. 10. Gehirnbasis mit Gefässen und austretenden Nerven.

$^3/_4$ nat. Gr.

Verlag von Gustav Fischer in Jena.

Fig. 10. Gehirnbasis mit Gefässen und austretenden Nerven.

Pia mater ist abgezogen. Seitenäste der Arterien meist bis auf kurze Stümpfe entfernt, ebenso die Hypophysis. Rechts Hypoglossus und erster Cervicalnerv kurz abgeschnitten, die Stümpfe der Wurzeln nach innen umgelegt, um den N. accessorius freizulegen.

Während die topographische Bedeutung der oberen und Seitenfläche des Gehirns wesentlich in der Verteilung der Centren für bestimmte Bewegungen und Empfindungen in der grauen Rinde bestand, ist an der Basis die Anordnung der austretenden Nerven und die Lage der Gefässe in erster Linie von praktischer Wichtigkeit. Aus der Störung der Funktion bestimmter Nerven oder Nervengruppen wird man Schlüsse ziehen können auf den Sitz der Geschwülste oder krankhaften Prozesse, welche eben jene Störung bedingen.

Vor allem ist die Thatsache bemerkenswert, dass mit Ausnahme des Olfactorius und Opticus, welche auch genetisch als unmittelbare Ausstülpungen des Gehirns eine Sonderstellung einnehmen, sämtliche Gehirnnerven von der kurzen Strecke vom vorderen Rande der Brücke bis zum Ende des verlängerten Marks hervortreten. Am dichtesten gedrängt liegen die Austrittsstellen des sechsten bis zwölften Nerven an dem hinteren Rande der Brücke und der Seite der Medulla oblongata.

Der Verlauf der Nerven vom Verlassen des Gehirns bis zum Austritt aus der für sie bestimmten Öffnung in der Schädelbasis ist je nach der Entfernung dieser Öffnung verschieden lang. Den längsten Weg hat der Trochlearis zurückzulegen, da er auf der oberen Fläche des Zwischenhirns am vorderen Marksegel entspringt (s. Fig. 5) und sich um die Hirnschenkel herum nach unten schlingt. Auch der Accessorius hat wenigstens mit einem Teil seiner Wurzeln einen langen Weg, da er mit seinem Ursprung weit auf das Rückenmark übergreift.

Die Versorgung des Gehirns mit Blut geschieht ausschliesslich von der Basis aus, durch die Carotis interna und A. vertebralis jederseits. Die beiden letzteren vereinigen sich zur A. basilaris. Von dieser gehen ab die A. cerebelli inf. post. (noch häufiger aus der Vertebralis selbst), die A. auditiva int., A. cerebelli inf. ant. und A. cerebelli sup. Am vorderen Rande der Brücke teilt sich die Basilaris und bildet so jederseits die A. profunda cerebri. Von jeder dieser geht ein R. communicans post. nach vorn zur Carotis interna. Diese sendet ausser der sehr starken A. fossae Sylvii und der kleineren A. chorioidea die A. corporis callosi nach vorn; dadurch, dass die beiderseitigen letzteren vor dem Chiasma der Sehnerven durch einen kurzen Querstamm, A. communicans anterior, miteinander verbunden sind, wird um den Türkensattel herum eine grosse, kreisförmig geschlossene Anastomose der Hirnarterien gebildet: Circulus arteriosus Willisii. Alle diese Gefässe gehen zur Pia mater und verzweigen sich in ihr, wodurch diese den Charakter der Gefässhaut des Gehirns erhält. Von ihr aus dringen feine Äste in das Gehirn selbst ein und versorgen die Substanz desselben mit Blut.

Fig. 11. Schädelbasis von oben.

Rechts Schnecke und Bogengänge des Ohrs frei gemeisselt.

Im Gegensatz zu dem gleichförmig gebauten Dach des Schädels zeigt die Basis desselben einen sehr verwickelten und in sich ungleichartigen Bau.

Vor Allem fällt die Gliederung in die drei Schädelgruben ins Auge: die vordere, nach hinten durch den scharfen Rand der Alae orbitales des Keilbeins begrenzt, zur Aufnahme des Stirnlappens des Gehirns bestimmt, trägt in der Medianlinie die Crista galli, daneben die Lamina cribrosa des Siebbeins zum Durchtritt der Äste des N. olfactorius.

Die mittlere Schädelgrube erweitert sich vom Türkensattel aus beträchtlich nach beiden Seiten, findet ihre hintere Grenze an der scharfen Kante der Felsenbeinpyramide und birgt den Schläfenlappen des Gehirns. Sie enthält sehr zahlreiche Öffnungen zum Durchtritt von Nerven und Gefässen: Foramen opticum für N. opticus und A. ophthalmica; Fissura orbitalis sup. für V. ophthalmica, N. abducens, trochlearis, oculomotoris und den ersten Ast des Trigeminus; Foramen rotundum für den zweiten, For. ovale für den dritten Ast des Trigeminus; For. spinosum für A. meningea med. Das For. lacerum ant. ist durch Faserknorpel, einem Reste des Primordialcraniums, verschlossen.

Die hintere Schädelgrube endlich dient dem Kleinhirn und der Medulla oblongata zur Unterlage und wird begrenzt von den Felsenbeinpyramiden und dem Sulcus transversus. Im Meatus acusticus internus verlassen Facialis und Acusticus, im Foramen jugulare (s. lacerum posterius) Vena jugularis, Glossopharyngeus, Vagus und Accessorius, im Canalis hypoglossi der Hypoglossus die Schädelhöhle.

Die Dicke des Knochens ist eine ausserordentlich verschiedene, wie man leicht erkennt, wenn man die Schädelbasis gegen das Licht hält. Die kräftigst gebauten Partien sind der grosse Keilbeinflügel, der Clivus und das mittlere Drittel des Felsenbeins; zu den dünnsten Stellen gehört die Gegend der Siebbeinplatte, die Sella turcica, da unter ihr die Keilbeinhöhle liegt, die seitlichen Teile der mittleren Schädelgrube (Tegmen tympani und die Gegend über dem Unterkiefergelenk) sowie der Grund der hinteren Schädelgrube.

Gewalteinwirkungen können die Schädelbasis im wesentlichen nur in indirekter Weise beeinflussen, da sie durch vorgelagerte Teile allenthalben geschützt ist. Nur an wenigen Stellen ist sie direkten Traumen leicht zugänglich: an der Lamina cribrosa des Siebbeins für Gegenstände, die von der Nasenhöhle aus, am Dach der Orbita für solche, die von der Augenhöhle aus eingestossen werden.

Das aufgemeisselte rechte Felsenbein zeigt die Lage der Teile des inneren Ohres zu einander: die Schnecke, den Meatus acusticus internus, sowie zwei Bogengänge: den vorderen oder oberen vertikalen und den äusseren oder horizontalen.

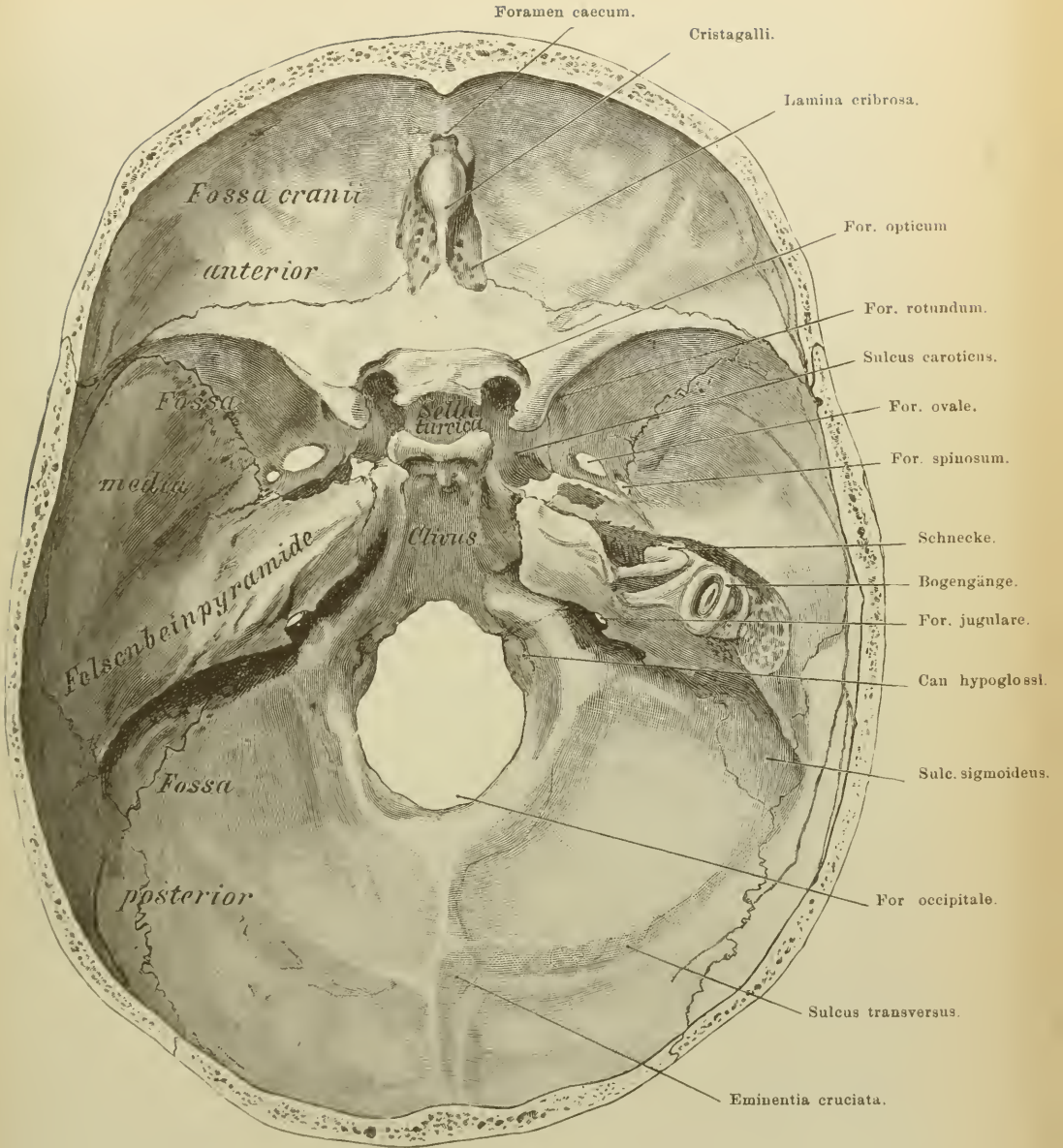

Fig. 11. Schädelbasis von oben.

$^4/_5$ nat. Gr.

Verlag von Gustav Fischer in Jena.

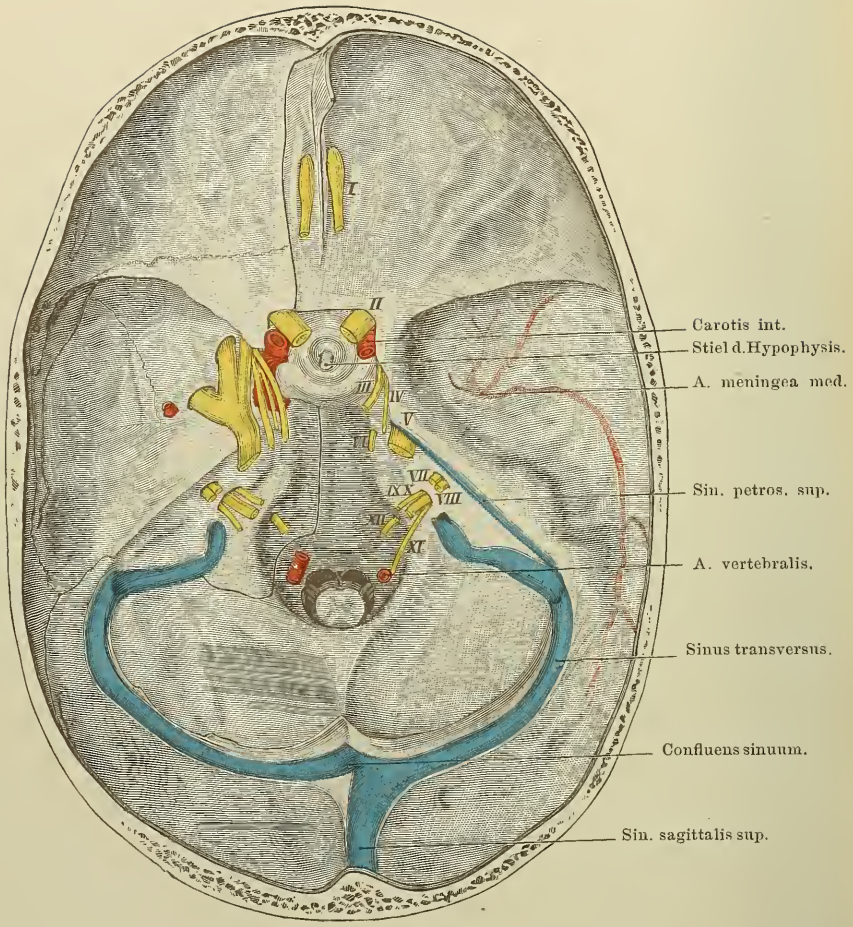

Fig. 12. Schädelbasis mit austretenden Nerven und Sinus durae matris. $^2/_3$ nat. Gr.

Verlag von Gustav Fischer in Jena.

Fig. 12. Schädelbasis mit austretenden Nerven und Sinus durae matris.

Links Dura mater bis auf kleinen Rest entfernt. Sinus zum grössten Teil eröffnet.

Das venöse Blut des Gehirns fliesst in die Sinus der Dura mater, starrwandige, in die Substanz der Dura eingegrabene Kanäle. Das Blut fast aller Sinus sammelt sich im Sinus transversus und gelangt durch ihn in die Vena jugularis interna, welche durch das Foramen jugulare die Schädelhöhle verlässt.

Unter den zahlreichen Sinus haben eine hervorragende praktische Wichtigkeit diejenigen, welche der knöchernen Schädelkapsel unmittelbar anliegen, also bei Verletzungen des Schädels oder Erkrankungen des Knochens in Mitleidenschaft gezogen werden können. Es sind dies in erster Linie der Sinus longitudinalis superior und der Sinus transversus.

Der erstere beginnt am Foramen coecum vor der Crista galli und verläuft in der Medianlinie des Schädeldaches, an Kaliber stetig zunehmend nach hinten zum Confluens sinuum, dessen Lage man dadurch auf der Aussenfläche des Schädels bestimmt, dass man die immer leicht zu fühlende Protuberantia occipitalis externa aufsucht; unmittelbar oberhalb derselben liegt innen der Zusammenfluss der Sinus. Der Sinus longit. sup. biegt meist in den rechten Sinus transversus ein; daher kommt es, dass der Sinus transversus und infolge dessen auch die Vena jugularis interna rechts weiter zu sein pflegt als links.

Der Sinus transversus läuft vom Confluens aus jederseits annähernd horizontal nach aussen (s. Fig. 9), senkt sich hinter dem Processus mastoideus in zweifacher Krümmung zum Foramen jugulare an der Schädelbasis herab. In diesem letzten Teile seines Verlaufes entfernt er sich von der Aussenfläche des Kopfes mehr und mehr, ist also Verletzungen von aussen hier kaum ausgesetzt.

Der Verlauf der Hirnnerven vom Gehirn bis zu ihrer Durchtrittsöffnung durch die Schädelbasis gestaltet sich verschieden. In der vorderen und hinteren Schädelgrube treten die Nerven direkt in ihre Knochenöffnung ein; anders in der mittleren Schädelgrube. Hier verläuft der Trigeminus eine Strecke unter der Dura mater, bildet das Ganglion Gasserii und zerfällt in seine drei Äste, die wiederum verschieden weit unter der Dura hinziehen, um dann erst durch Fissura orbitalis superior, Foramen rotundum und ovale den Schädel zu verlassen. Oculomotorius und Trochlearis verlaufen in der lateralen Wand des Sinus cavernosus zur Fissura orbitalis sup., während der Abducens ebenso wie die Carotis interna durch den Sinus cavernosus selbst hindurchzieht.

Fig. 13. Art. meningea media, auf die Aussenfläche des Schädels projicirt.

Bei Schädelbrüchen wird oft der eine oder der andere Ast der A. meningea media durchrissen; zur Unterbindung des Gefässes oder zum Entfernen des auf das Gehirn drückenden Blutergusses ist man deshalb nicht selten zur Trepanation genötigt. Die Arterie, ein Ast der Maxillaris interna, gelangt durch das Foramen spinosum in die Schädelhöhle und teilt sich meistens schon auf dem Boden der mittleren Schädelgrube (s. Fig. 12) in ihre zwei Hauptäste; der Ramus anterior verläuft anfangs im Bogen nach vorn, um sich an der vorderen unteren Ecke des Scheitelbeins nach hinten zu wenden. Der R. posterior wendet sich im Bogen nach rückwärts, zieht über die Schläfenschuppe hin und steigt an der hinteren Hälfte des Scheitelbeins nach oben.

An der gewöhnlich angegebenen Unterbindungsstelle: Kreuzungspunkt von zwei Linien, von denen die eine horizontal zwei Finger breit über dem Jochbogen, die andere vertical Daumenbreit hinter dem Processus zygomaticus des Stirnbeins gezogen wird, kann man nur auf den Ramus anterior der Arterie gelangen, dagegen trifft man beide Äste unmittelbar über der Mitte des Jochbogens (Kocher).

Fig. 14. Senkrechter Schnitt durch das linke Schläfenbein.

Der Schnitt ist nicht genau in der Axe der Felsenbeinpyramide, sondern in schwachem, nach hinten convexen Bogen geführt, um die Zellen des Warzenfortsatzes in möglichster Ausdehnung zu zeigen.

Man übersieht die Innenseite des Trommelfells, an dessen Mitte der Hammer mit seinem Manubrium befestigt ist; lateral von ihm der Ambos, zwischen beiden hindurch verläuft die Chorda tympani.

Von besonderer Wichtigkeit sind die Lagebeziehungen des N. facialis zur Paukenhöhle. Mit dem N. acusticus in den Meatus acusticus internus eingetreten, läuft er zuerst gerade nach vorn, wendet sich am Hiatus can. facialis in kreisförmiger Biegung nach hinten über die obere Wand der Paukenhöhle hin und senkt sich dann im Bogen nach unten zum For. stylomastoideum. Da die Knochenplatte, welche den Facialis von der Paukenhöhle trennt, sehr dünn ist, ja sehr oft einen nur häutig geschlossenen Defekt haben kann, so ist es begreiflich, wie leicht Entzündungen des Mittelohrs den Facialis in Mitleidenschaft ziehen können.

Die eingezeichnete Sonde liegt in der Öffnung, welche die Kommunikation zwischen Paukenhöhle und dem Antrum mastoideum bildet. Eiterung in der Paukenhöhle kann also auf diesem Wege sich ungehindert in sämtliche Zellen des Warzenfortsatzes verbreiten. Ebenso kann der Eiter leicht unter die Dura mater nach oben gelangen, da das die Zellen bedeckende Tegmen tympani nur eine dünne Knochenplatte ist.

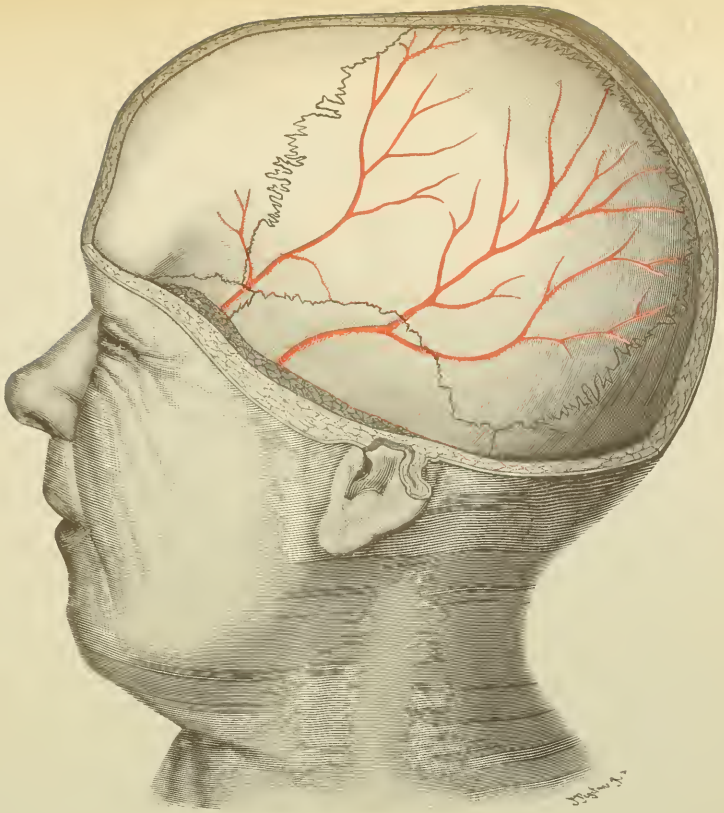

Fig. 13. Art. meningea media, auf die Aussenfläche projicirt.
$^1/_2$ nat. Gr.

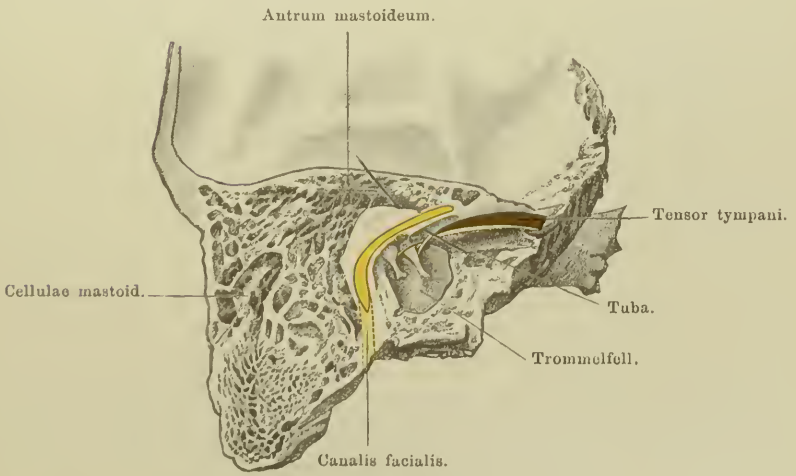

Fig. 14. Senkrechter Schnitt durch das linke Schläfenbein.
Von hinten gesehen. — Nat. Gr.

Verlag von Gustav Fischer in Jena.

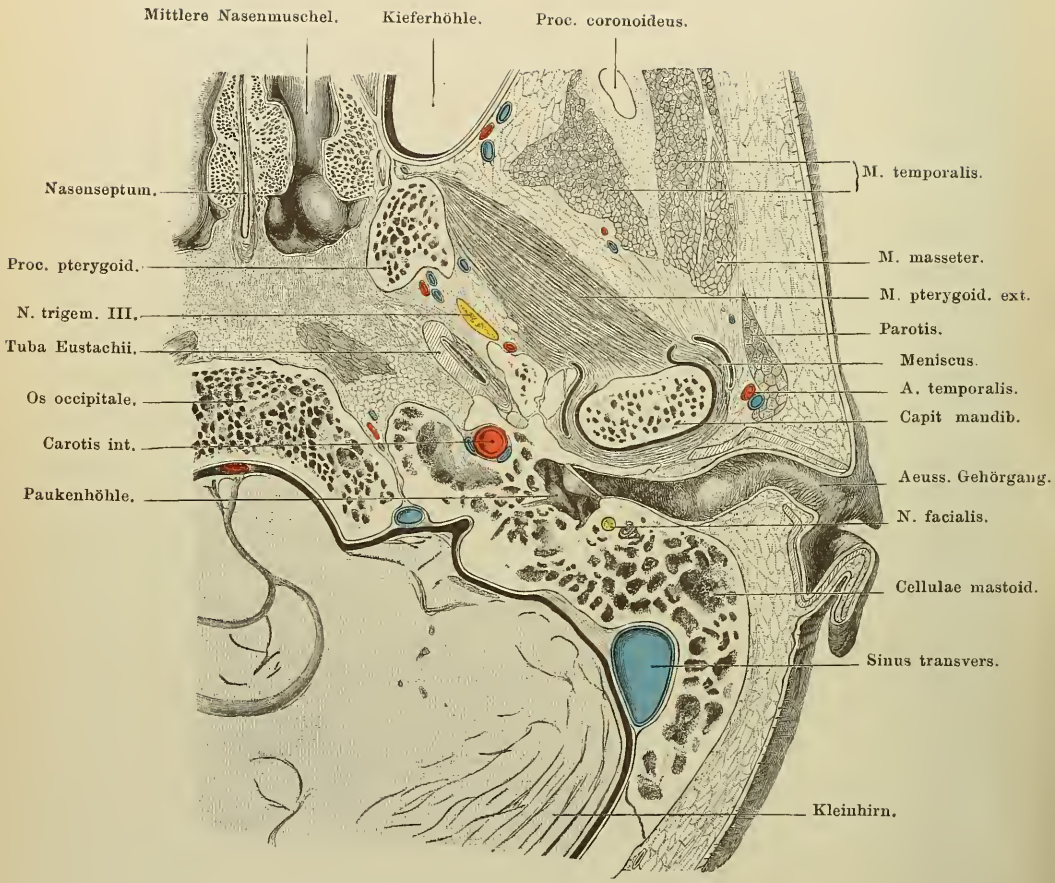

Fig. 15. Aus einem Horizontalschnitt des Kopfes: Gehörgang und Umgebung.

Links; von unten gesehen. — Nat. Gr.

Fig. 15. Aus einem Horizontalschnitt des Kopfes: Gehörgang und Umgebung.

Teil eines Gefrierschnitts aus einer Serie horizontal durch den ganzen Kopf gelegter Schnitte.

Die Figur zeigt deutlich die beiden Krümmungen, welche der äussere Gehörgang in horizontaler Richtung — die dritte Krümmung erfolgt in der vertikalen Ebene — macht; dadurch wird bedingt, dass man das Trommelfell nicht ohne Verziehung der Ohrmuschel und des knorpeligen Gehörganges sehen kann.

Von grosser praktischer Bedeutung sind die Beziehungen des Hörapparates zu benachbarten Organen, vor allem zum Sinus transversus und der Dura mater. Letztere zieht über die ganze hintere Fläche des Felsenbeins hin; die Lufträume desselben sind nur durch dünne Knochenlamellen von der Dura getrennt, so dass die so häufigen eitrigen Prozesse in ihnen leicht zu Abscessen unter der Dura führen können. Der Sinus transversus steht in derselben nahen Beziehung zu den Zellen des Warzenfortsatzes, kann also bei der operativen Eröffnung derselben leicht verletzt werden; Eiterungsprozesse in den pneumatischen Hohlräumen können sich dem Sinus mitteilen und zu Thrombophlebitis in ihm führen.

Neben der Carotis, welche nicht ganz den knöchernen Canalis caroticus ausfüllt, liegen venöse Räume, welche eine Fortsetzung des Sinus cavernosus sind.

Der N. facialis ist in demjenigen Teile seines Verlaufs getroffen, welcher senkrecht nach unten zum For. stylomastoideum führt (vgl. auch Fig. 14).

Die Tuba Eustachii, welche von der Trommelhöhle aus schräg nach unten und medianwärts zu ihrer Mündung im Rachen verläuft, muss also im Horizontalschnitt schräg getroffen sein und grösser erscheinen als wenn sie senkrecht auf ihre Axe durchschnitten ist.

Nur eine dünne Knochenplatte liegt zwischen dem Kiefergelenk und dem äusseren Gehörgang. Der Zwischenknorpel im Kiefergelenk ist jederseits neben dem Gelenkkopf sichtbar.

Medial vom M. pterygoideus externus liegt der dritte Ast des Trigeminus, der soeben aus dem Foramen ovale hervorgetreten ist. Dicht dahinter und etwas lateralwärts erkennt man die — in unserer Figur nicht bezeichnete — A. meningea media.

Hervorzuheben ist noch die Lage adenoiden Gewebes — Tonsilla pharyngea — unter der Schleimhaut des Pharynx, im Horizontalschnitt auffallend dick erscheinend, weil schräg durchschnitten, da die obere Wand des Nasenrachenraums nicht horizontal liegt, sondern schräg nach hinten abfällt.

Fig. 16. Gesicht von vorn.

Nach einem Präparate mit Benutzung von Tiedemann's *Atlas. — Auf der rechten Seite des Kopfes ist ein Teil der Muskeln entfernt, um die austretenden Nerven sichtbar zu machen. Das rechte Auge ist herausgenommen.*

Die oberflächlich gelegenen Gesichtsmuskeln sind zum grossen Teil nicht von deutlichen Fascien umhüllt und inseriren sich, ebenso wie am Halse das Platysma myodes, dessen Kopfteil sie darstellen, in die Haut selbst, sie sind Hautmuskeln. Demgemäss ist an der Nase, in der Umgebung des Mundes und Auges das subcutane Bindegewebe ganz spärlich entwickelt und entbehrt einer zusammenhängenden Fettschicht, während wohl Fett zwischen die einzelnen Muskelfasern eingelagert ist. Eine starke Ansammlung von Fett liegt zwischen den Kaumuskeln und tritt zwischen Buccinator und Masseter als sogen. „Fettpfropf der Wange" an die Oberfläche.

Das Gesicht ist ausgezeichnet durch einen grossen Reichtum an Gefässen; die Arterien verlaufen stark geschlängelt und bilden sehr viele Anastomosen. Die stärkste Arterie des Gesichtes ist die Maxillaris externa, Ast der Carotis externa; hart vor dem vorderen Rande der Masseter tritt sie zum Gesicht empor, nachdem sie schon vorher eine A. submentalis über den Kieferrand zum Kinn gesendet hat. Sie giebt eine A. labialis inferior und superior ab, welche mit den anderseitigen anastomosirend einen geschlossenen Kreis um den Mund bilden, und zieht als A. angularis neben den Nasenflügeln gegen den inneren Augenwinkel, wo sie mit Ästen der A. ophthalmica anastomosirt.

Die nächststarke Arterie ist die Transversa faciei aus der Temporalis, anfangs von der Parotis bedeckt, quer über die Wange parallel dem Jochbogen nach vorn ziehend. Geringer an Kaliber sind die Gefässe, welche mit den drei Hauptästen der Trigeminus aus der Tiefe aus den betreffenden Knochenkanälen hervortreten: A. frontalis und supraorbitalis, aus der Opthalmica (Ast der Carotis interna), A. infraorbitalis und mentalis aus der Maxillaris interna.

Die Hauptvene des Gesichts, V. facialis anterior (s. Fig. 17), verläuft mit der A. maxillaris externa; sie beginnt als Vena frontalis auf der Stirn, zieht am inneren Augenwinkel (hier Anastomosen mit der V. ophthalmica, welche das Blut vom Auge zum Sinus cavernosus leitet) als V. angularis vorüber, biegt vor dem Masseter um den Kieferrand und vereinigt sich hinter dem Kieferwinkel mit der V. facialis posterior zur V. facialis communis; diese geht in die Jugularis interna. Grösser ist das Gebiet der V. facialis post. Sie sammelt das Blut aus der Schläfengegend und aus dem ganzen Gebiete, welches die A. maxillaris int. versorgt.

Die Abbildung zeigt noch die Austrittsstelle der Hautnerven der drei Trigeminusäste, über deren Ausbreitung s. Fig. 19.

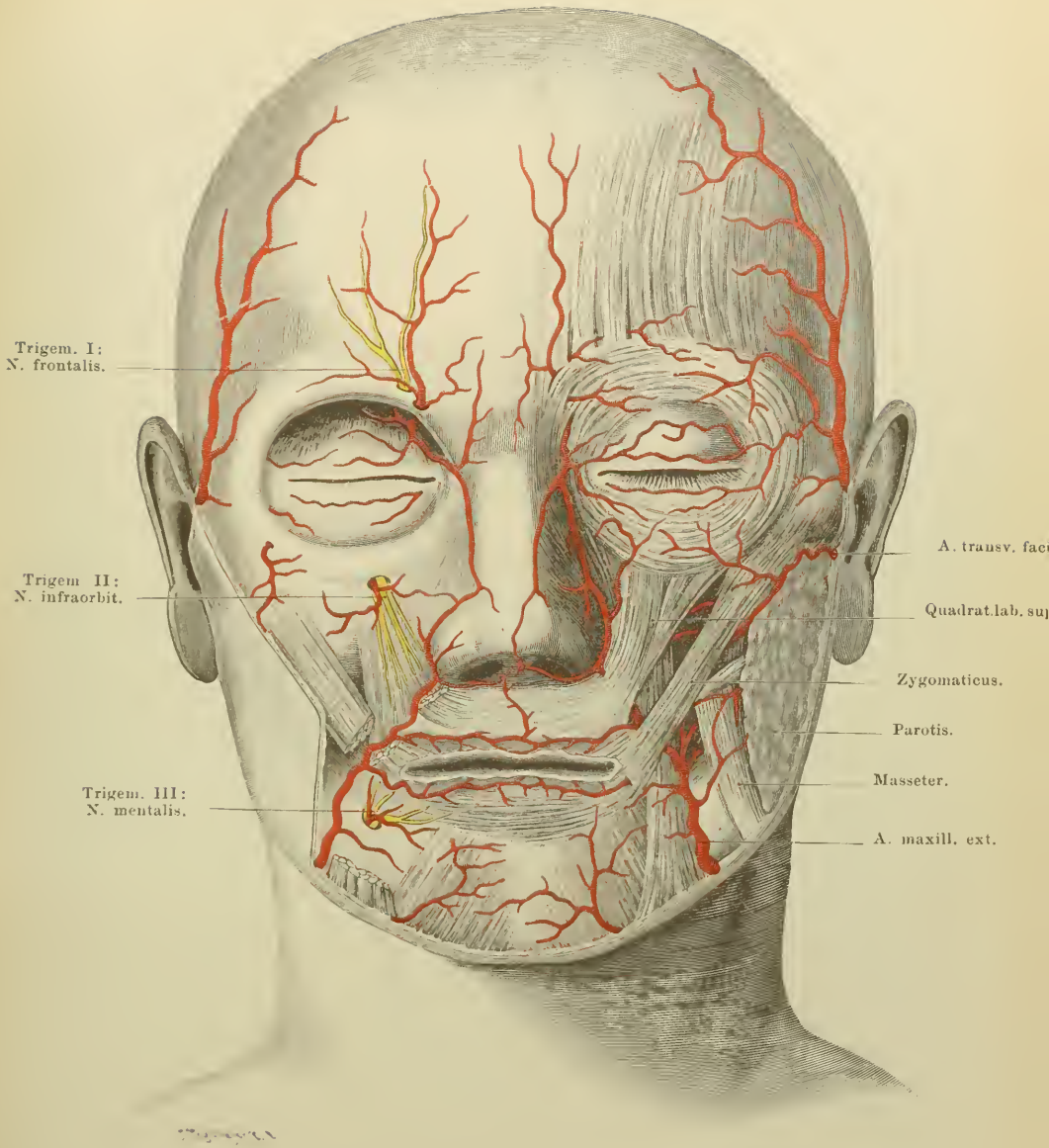

Fig. 16. Gesicht von vorn.

Links oberflächliche, rechts tiefe Schicht.

Verlag von Gustav Fischer in Jena.

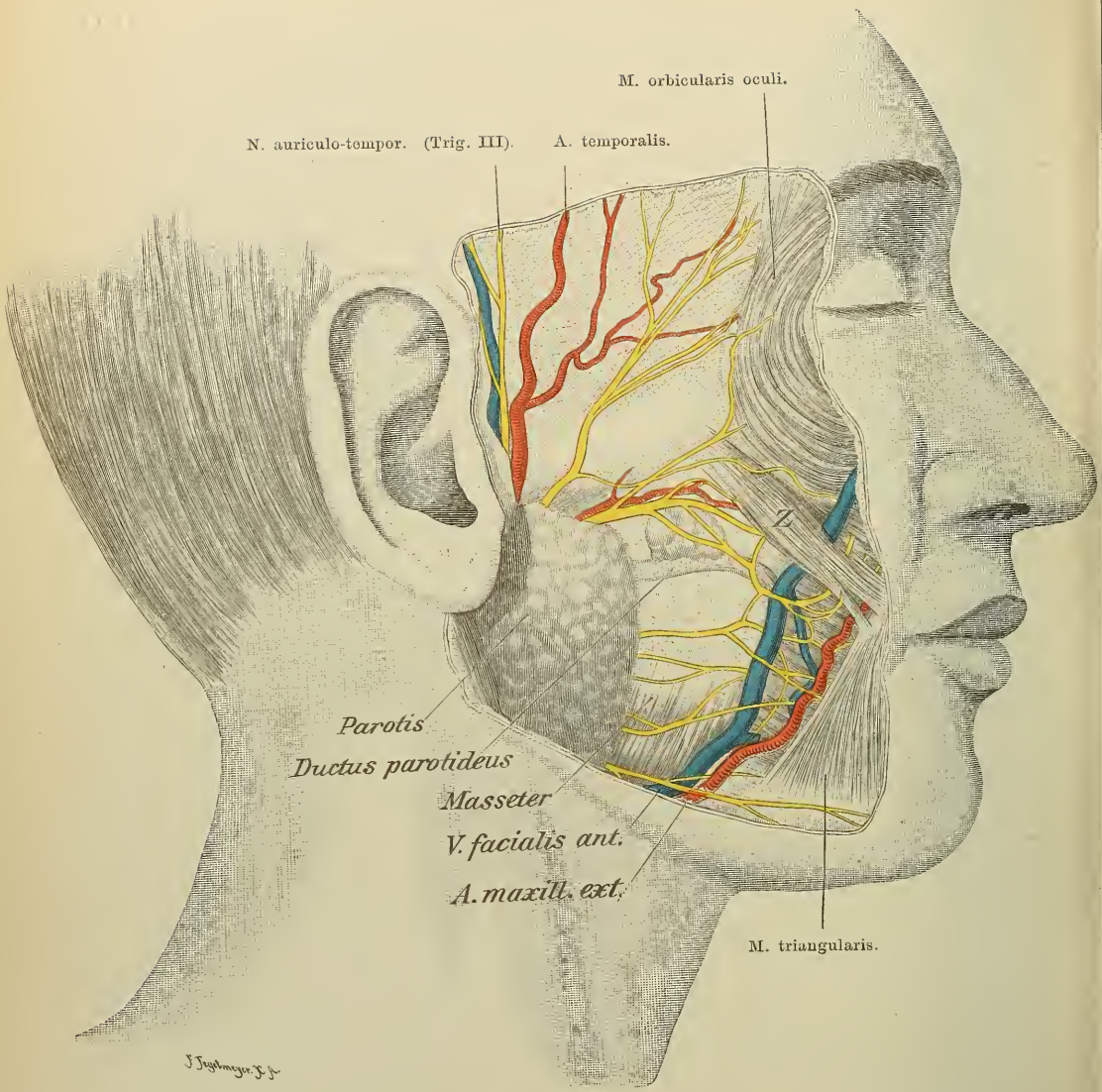

Fig. 17. Gesicht von der Seite. Oberflächliche Schicht.

$^2/_3$ nat. Gr.

Verlag von Gustav Fischer in Jena.

Fig. 17. Gesicht von der Seite. Oberflächliche Schicht.

Die Nerven und Gefässe verlaufen hier, ebenso wie an der Vorderfläche des Gesichts, im allgemeinen dicht unter der Haut; nur die Stelle, wo die Ohrspeicheldrüse liegt, macht eine Ausnahme.

Die Parotis ist in eine derbe Fascie eingehüllt und bildet mit ihrer äusseren Fläche ein unregelmässiges Dreieck, dessen Basis nach oben gekehrt ist, während die Spitze am Kieferwinkel liegt. Die Basis zieht vom hinteren Ende des Jochbogens dicht unter dem knorpeligen Gehörgang, denselben als Halbrinne umgebend, zum Vorderrand des Sternocleidomastoideus, an welchem der hintere Rand der Drüse herabsteigt, um sich auf dem Kieferwinkel mit dem vorderen über dem Masseter herabziehenden Rande zu vereinigen. Die Hauptmasse der Drüse jedoch liegt in der Nische hinter dem Kieferast, ragt weit in die Tiefe bis auf den Biventer, also nahe an die Carotis und Jugularis heran. (S. Fig. 15.) Der Ausführungsgang zieht einen Fingerbreit unter dem unteren Rande des Jochbogens fast horizontal nach vorn, biegt sich über den vorderen Rand des Masseter in die Tiefe, durchsetzt den Buccinator in schräger Richtung und mündet in die Mundhöhle gegenüber dem zweiten oberen Molarzahn. Oft sitzt am Gange noch eine accessorische Parotis, wie auch in unserer Abbildung.

Besonders innige Beziehungen zur Drüse besitzt der N. facialis. Sein Stamm begiebt sich bald nach dem Austritt aus den Foramen stylomastoideum in die Substanz der Drüse hinein und liegt hier in der Höhe der Wurzel des Ohrläppchens. Die Äste, in die er sich alsbald teilt, verlaufen in der Drüse und erscheinen erst an deren Rändern an der Oberfläche, um die gesammte mimische Gesichtsmuskulatur zu versorgen. Es ist also unmöglich die Drüse ganz zu exstirpiren, ohne den Facialis zu zerstören; dagegen bleibt bei Entfernung der unteren Hälfte der Drüse der Stamm des Facialis intakt, geschädigt wird wesentlich der am Kieferrand hinziehende R. subcutaneus mandibulae, welcher die Muskeln des Mundwinkels innervirt. Die Äste des Facialis verbinden sich teils miteinander (Pes anserinus), teils mit den Trigeminusästen, welche sie auf ihrem Wege treffen, zu Anastomosen.

Durch die Substanz der Drüse hindurch zieht ferner der N. auriculotemporalis (Trig. III; für die Haut der Schläfe) und die A. temporalis, welche als Fortsetzung der Carotis externa erscheint. In ihrem Verlauf unter der Parotis sendet sie die A. transversa faciei parallel dem Jochbogen nach vorn und steigt selbst vor dem Ohr nach oben, um sich in wechselnder Höhe in ihre beiden Endäste, Ramus frontalis und R. parietalis zu teilen; sie versorgt so die Schläfen- und obere Stirngegend bis zum Scheitel.

Endlich liegen in der Substanz der Parotis einige praktisch wichtige Lymphdrüsen, selten eine subcutane über der Parotis.

Fig. 18. Gesicht von der Seite. Tiefe Schicht.

Jochbogen mit einem grossen Stück des Masseter entfernt, ebenso ein Teil der Parotis; Processus coronoideus des Unterkiefers schräg abgemeisselt, unterer Teil des Temporalis und hinterer des Pterygoideus externus fortgeschnitten, Kiefergelenk eröffnet.

Unter dem Processus coronoideus des Unterkiefers und dem an ihm sich inserirenden Temporalis bedeckt zunächst eine tiefe Fortsetzung des Fettpfropfes der Wange die Gebilde der Fossa infratemporalis.

Nach Entfernung dieses Fettes trifft man auf den M. pterygoideus externus, vom Processus pterygoideus zum Gelenkfortsatz des Unterkiefers ziehend. Die A. maxillaris interna, einer der beiden Endäste der Carotis externa, verhält sich verschieden zu diesem Muskel. Sie kann entweder auf seiner Aussenfläche liegen oder sie zieht zwischen dem Pterygoideus externus und internus (wie in unserer Figur) zur Fossa sphenomaxillaris. Sie entsendet hier die A. meningea media zum Foramen spinosum nach oben, die Alveolaris inferior nach unten in den Kanal des Unterkiefers.

Der dritte Ast des Trigeminus teilt sich sofort nach seinem Hervortreten aus dem Foramen ovale — dicht unter diesem liegt an der medialen Fläche des Nerven das Ganglion oticum, in unserer Figur nicht sichtbar — in zahlreiche divergirende Äste, von denen der Auriculotemporalis nach hinten geht, um hinter dem Kiefergelenk an die Oberfläche zu treten und die Haut der Schläfengegend mit sensiblen Ästen zu versorgen. Oft bildet er einen Schlitz, durch welchen die Meningea media hindurchzieht. Die anderen Äste, in unserer Abbildung kurz abgeschnitten, sind zum Teil motorisch und gehen zu den Kaumuskeln Pterygoideus int., ext., Masseter und Temporalis, zum anderen Teil sensibel: der N. buccinatorius zur Wangenhaut und Schleimhaut der Wange.

Die beiden stärksten Äste, Alveolaris inferior und Lingualis laufen auf dem Pterygoideus internus abwärts, der erstere ist der dickere und liegt hinten, der letztere, dünnere, mehr nach vorn.

Ganz in der Tiefe endlich nach vorn von dem kurzen Stamm des dritten Trigeminusastes trifft man auf die Tuba Eustachii (s. auch Fig. 15).

Sehr erschwert werden operative Eingriffe in dieser Gegend dadurch, dass die A. maxillaris interna nicht einfache Begleitvenen hat, sondern statt dessen ein sehr dichtes, in unserer Figur entferntes, Venengeflecht, Plexus pterygoideus. Dieser Plexus erstreckt sich von der Fissura orbitalis inferior und sphenomaxillaris zwischen den Mm. pterygoidei bis zum Unterkiefergelenk.

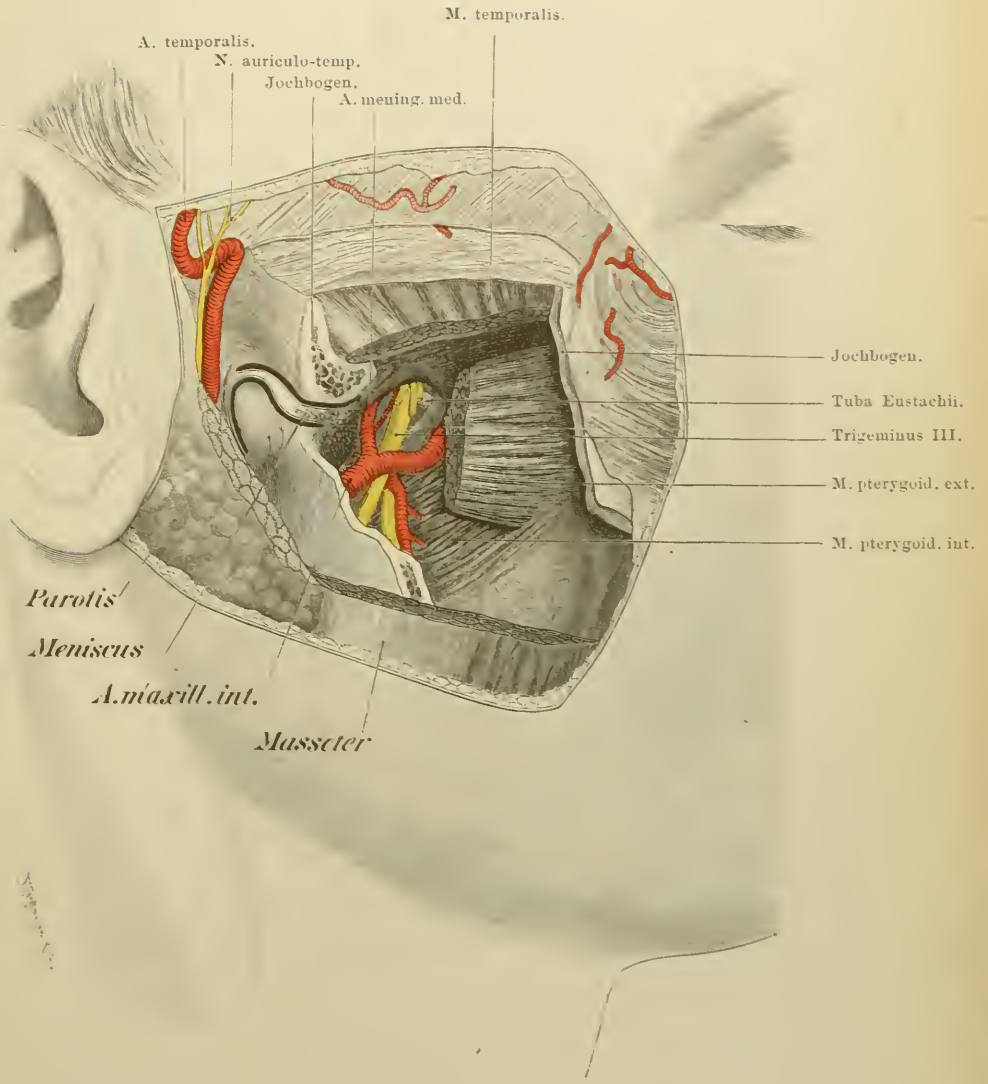

Fig. 18. Gesicht von der Seite. Tiefe Schicht.

Nat. Gr.

Verlag von Gustav Fischer in Jena

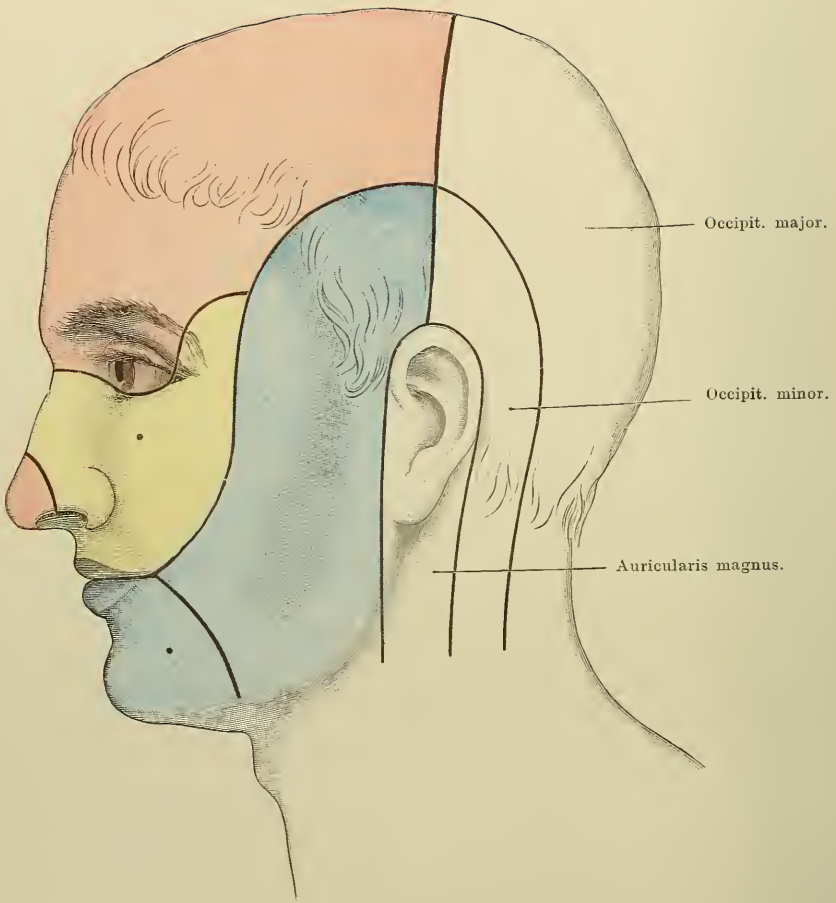

Fig. 19. Gebiete der sensiblen Nerven am Kopf.

Austrittsstelle der drei Trigeminusäste am Gesicht.

Verlag von Gustav Fischer in Jena.

Fig. 19. Gebiete der sensiblen Nerven am Kopf.

Die Austrittsstellen der drei Trigeminusäste aus den Knochenlöchern sind durch schwarze Punkte bezeichnet.

Eigentümlich für die Kopfnerven ist es, dass sie im grossen und ganzen entweder rein motorisch oder rein sensibel sind; wenn ihnen auch einige Fasern der anderen Qualität beigemischt sind, so stellen sie doch nicht in dem Sinne gemischte Nerven dar, wie die Rückenmarksnerven.

Während Cervicalnerven (Auricularis magnus, Occipitalis major und minor) die hintere Kopfhälfte und Ohrgegend versorgen, wird die vordere Kopfhälfte ausschliesslich vom Trigeminus mit Hautästen versehen.

Der erste Ast, N. ophthalmicus, giebt, abgetrennt von seinem Hauptverbreitungsbezirk, welchen er mit dem N. frontalis, supraorbitalis, supra- und infratrochlearis versorgt, noch mitten im Gebiet des zweiten Astes Hautäste für die Nasenspitze ab; vom N. nasociliaris in der Augenhöhle nämlich gehen Nn. nasales anteriores in die Nasenhöhle und von diesen tritt der N. nasalis externus zwischen dem Rande des Apertura piriformis und knorpeliger Nase an die Oberfläche zur Haut der Nasenspitze, während die Nn. nasales interni im vorderen Teil der Nasenhöhle in der Schleimhaut sich verzweigen.

Der zweite Ast, N. infraorbitalis, hat den kleinsten Hautbezirk zu versorgen, mit seinem Ramus malaris sich nach oben zwischen die Gebiete des ersten und dritten Astes eine Strecke weit emporschiebend. Da er durch die Nn. alveolares superiores auch die Zähne des Oberkiefers mit sensiblen Nerven versieht, so werden diese bei Neuralgien des Stammes mit ergriffen sein. Durch die Nn. nasales posteriores versorgt der zweite Ast des Trigeminus noch die Schleimhaut der Nasenhöhle mit Ausnahme des kleinen vorderen Bezirks, in welchem der erste Ast sich verzweigt, mit sensibeln Ästen.

Der dritte Ast endlich, N. maxillaris inferior, ist neben seiner motorischen Portion für die Kaumuskeln der Hautnerv für den Rest des Gesichts: N. auriculotemporalis, buccinatorius und mentalis sind seine sensiblen Äste.

Ein Teil der Trigeminusäste tritt durch enge Löcher im Knochen an die Oberfläche, von denen die Öffnungen für die drei Hauptstämme, das Foramen supraorbitale, infraorbitale und mentale in einer annähernd senkrecht verlaufenden Linie untereinander liegen, und zwar so, dass das For. mentale vom infraorbitale doppelt so weit entfernt ist, als letzteres vom For. supraorbitale. An diesen Austrittsstellen sind die Nerven bei Neuralgien ganz besonders druckempfindlich.

Die Endzweige aller dieser Nerven bilden zahlreiche Anastomosen und gehen auch mehrfache Verbindungen mit dem N. facialis ein.

Fig. 20. Nasenhöhle mit den Mündungen der Nebenhöhlen.

Der Sagittalschnitt ist etwas rechts von der Mittellinie gelegt, so dass die Septa der Nase, der Keilbein- und Stirnhöhlen entfernt sind. Aus den drei Muscheln sind Stücke herausgeschnitten, um die Nebenhöhlenmündungen sehen zu lassen, was durch Einführung von Sonden noch deutlicher gemacht ist. Die Zunge ist bis auf ihren Seitenrand entfernt, um die Tonsille freizulegen.

Im unteren Nasengang mündet versteckt unter dem vorderen Ende der unteren Muschel der Thränennasengang. Der untere Nasengang gestattet leicht die Einführung einer Sonde in die Mündung der Tuba Eustachii, welche an der seitlichen Rachenwand liegt. Ein niedriger Wulst liegt vor, ein stärker vorspringender — Tubenwulst — hinter der Tubenöffnung. Hinter dem Tubenwulste findet sich eine Vertiefung: Recessus infundibiliformis oder Rosenmüller'sche Grube. Unter der Schleimhaut des Daches und der Rückwand des Schlundes — Fornix pharyngis — findet sich eine dicke Lage schwammigen, adenoiden Gewebes: Tonsilla pharyngea. In der Mittellinie hat diese Rachentonsille einen sehr verschieden tiefen Recessus von sehr variabler Gestalt, gruben- oder sackförmig, oder auch doppelt: Bursa pharyngea.

Im mittleren Nasengang mündet im vorderen Teil einer leistenförmig vorspringenden Rinne, Infundibulum, die Stirnhöhle (s. Fig. 21), im hinteren Teil derselben die Kieferhöhle. Nicht selten kommunizirt die letztere nicht durch eine einfache, spaltförmige Öffnung mit der Nasenhöhle, sondern es findet sich noch eine Nebenöffnung dicht unterhalb des Infundibulums. Schon in der Erläuterung zu Fig. 2 wurde darauf hingewiesen, wie ungünstig für den Abfluss von Sekreten der Kieferhöhle diese Öffnung gelegen ist, da sie sich fast am höchsten Punkte der Höhle findet. Endlich münden noch die vorderen Siebbeinzellen (s. auch Fig. 2) dicht oberhalb der Öffnung des Sinus maxillaris.

Im oberen Nasengang münden die hinteren Siebbeinzellen; oberhalb der oberen Muschel schliesslich die Keilbeinhöhlen, in welche man mit Hilfe eines Nasenspiegels in einer grossen Zahl von Fällen von dem Nasenloch aus eine Sonde einführen kann. Ähnlich wie beim Sinus maxillaris liegt auch die Mündung der Keilbeinhöhle für den Abfluss von Sekreten sehr ungünstig, da sie durchaus nicht dem tiefsten Punkte der Höhle entspricht.

Sämtliche Nebenhöhlen der Nase sind mit Scheimhaut ausgekleidet.

In der Figur ist noch die Mandel, Tonsilla, abgebildet, in der Nische zwischen Arcus palato-glossus und palato-pharyngeus gelegen. Sie stellt ein $2—2^1/_2$ cm langes Konglomerat von Balgdrüsen dar und ist in ihrer ganzen Ausdehnung erst sichtbar, wenn der Zungengrund herabgedrückt ist (s. auch Fig. 25).

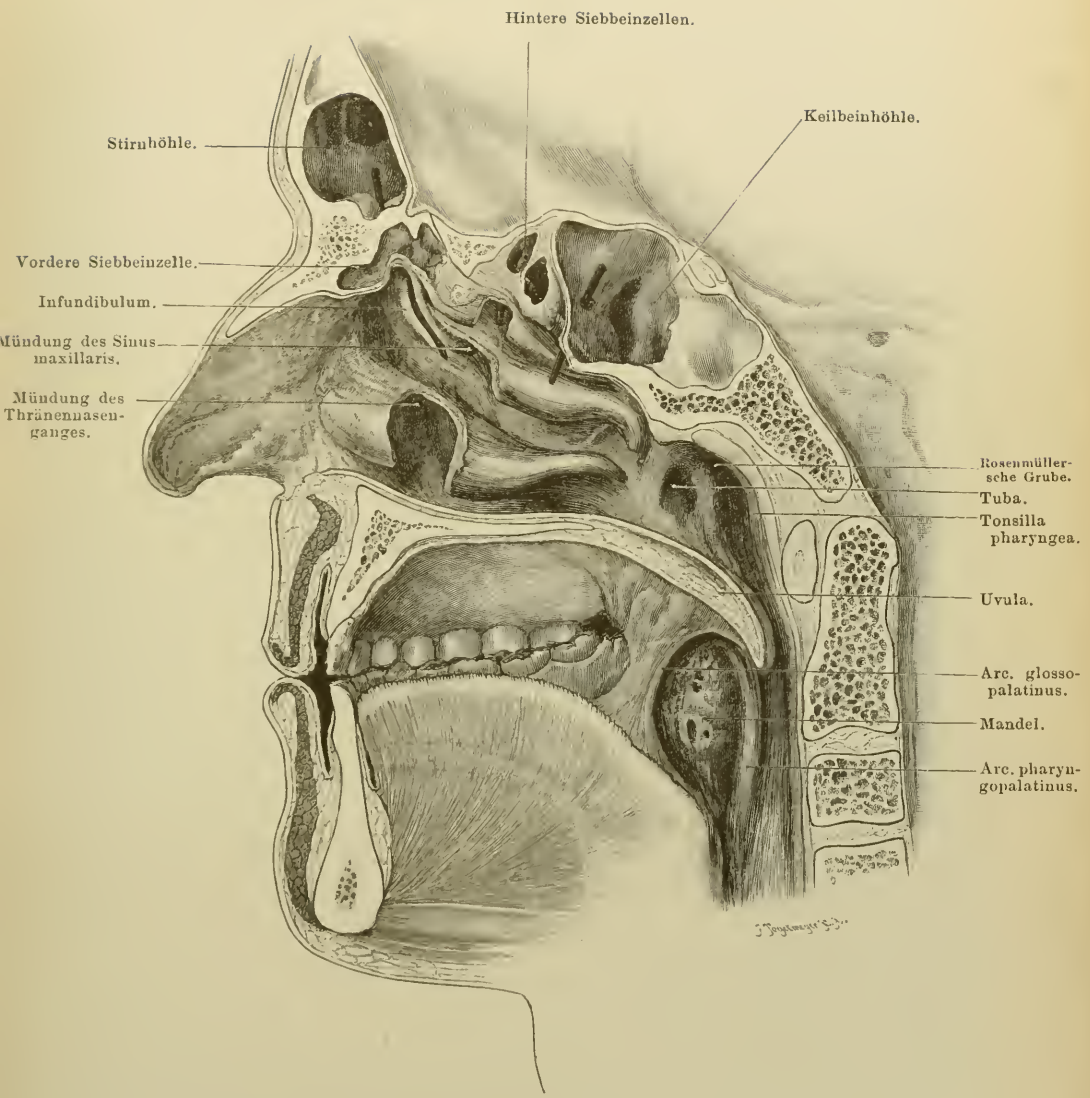

Fig. 20. Nasenhöhle mit den Mündungen der Nebenhöhlen.

$^4/_5$ nat. Gr.

Verlag von Gustav Fischer in Jena.

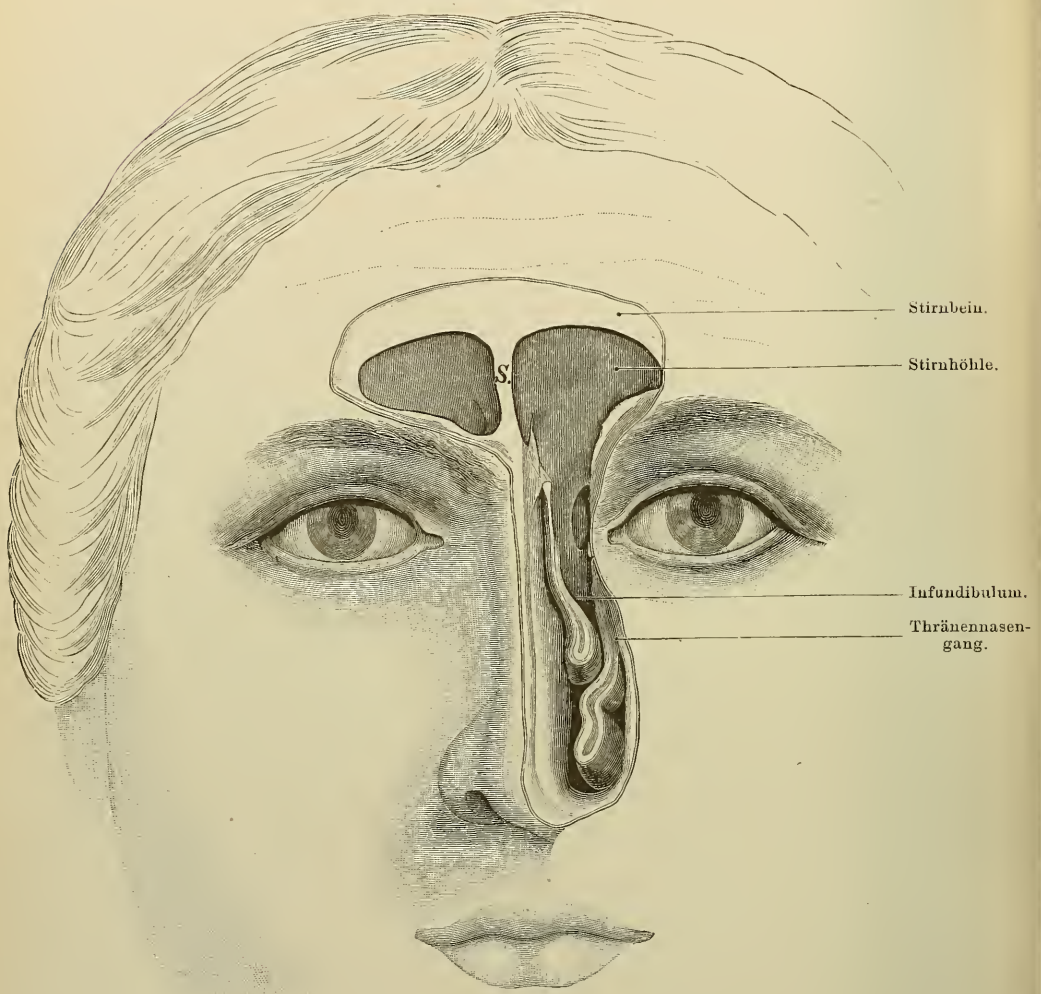

Fig. 21. Stirnhöhlen, Thränennasengang.

Nat. Gr.

Verlag von Gustav Fischer in Jena.

Fig. 21. Stirnhöhlen, Thränennasengang.

Beide Stirnhöhlen von vorn aufgemeisselt. Links seitliche Nasenwand und die Muscheln bis auf das Niveau des Ganges entfernt, welcher von der Stirn in die Nasenhöhle führt.

Die Stirnhöhlen, Sinus frontales, liegen unmittelbar oberhalb der Nasenwurzel und breiten sich nach oben gegen die Stirn und seitlich über die Augenhöhlen, von ihnen nur durch die dünne obere Orbitalwand getrennt, aus. Oberhalb der Nase sind sie am weitesten, nach oben und den Seiten hin flachen sie sich allmählich ab. Wie weit sie nach diesen Richtungen hin reichen, ist individuell ausserordentlich verschieden. Im Maximum können sie bis zur Verbindung des Stirn- und Jochbeins, nach oben bis zur Hälfte des senkrechten Teils des Stirnbeins reichen. Getrennt sind sie durch ein selten genau median gelegenes, fast stets stark verbogenes Septen (S.), das selten dicker als 1 Millimeter ist.

Sie sind aufzufassen als Siebbeinzellen, welche in das Stirnbein eingeschoben sind, und zwar so, dass vor ihrer Vorderwand die Tabula externa und Diploe, hinter ihrer Hinterwand die Tabula interna liegt. Daher kommt es, dass die Vorderwand ziemlich stark ist und eindringenden Gewalten erheblichen Wiederstand entgegensetzt.

Die Innenfläche ist nicht glatt, sondern durch vorspringende Leisten uneben, bei starkem Vorspringen der Leisten sogar in divertikelähnliche Recessus abgeteilt. Entsprechend ihrer Natur als Siebbeinzellen besitzen sie wie diese eine Auskleidung mit Schleimhaut.

Regelmässig kommuniziren sie mit der Nasenhöhle; diese Kommunikationsöffnung liegt stets unter dem vordersten Teil der mittleren Nasenmuschel, im sogen. Infundibulum, einer Halbrinne, in welcher hinten auch der Sinus maxillaris einmündet (s. Fig. 20). Die Art der Einmündung ist sehr verschieden; entweder reicht die Stirnhöhle bis an das vordere Ende der mittleren Muschel heran und mündet einfach durch eine Spalte in den mittleren Nasengang. Oder es wird der unterste Teil der Stirnhöhle verengt durch sich eindrängende vordere Siebbeinzellen; dann kommt es zur Bildung eines Ganges, des Ductus nasofrontalis. Durch diese Verschiedenheiten erklärt es sich, dass die Einführung einer Sonde in die Stirnhöhle von der Nase aus manchmal sehr leicht, oft aber sehr schwierig oder unmöglich ist.

Die Stirnhöhlen entwickeln sich, ähnlich der Kieferhöhle, erst im postembryonalen Leben und erhalten sehr spät, gegen das 20. Jahr, ihre volle Ausbildung.

Fig. 22. Beziehungen der Zähne zur Kieferhöhle.

Vom Alveolarfortsatz und den Zähnen wurde soviel abgeschliffen, bis die Kieferhöhle breit eröffnet war; deren vordere Wand ist entfernt.

Die Kieferhöhle, Sinus maxillaris oder Antrum Highmori, der grösste pneumatische Raum des Kopfes, wird verglichen mit einer dreiseitigen Pyramide, deren Basis gegen die Nasenhöhle gerichtet ist. Diese Fläche hat die dünnste Wand und enthält die Kommunikationsöffnung mit der Nasenhöhle (s. Fig. 20). Die obere Wand bildet den Boden der Augenhöhle; die vordere zieht vom unteren Orbitalrand zum Alveolarfortsatz herab, die hintere Wand bildet die Tuberositas maxillaris.

Von besonderer praktischer Bedeutung sind die Verhältnisse der Zahnwurzeln zur Kieferhöhle wegen Fortleitung entzündlicher Prozesse von den Zähnen auf die Kieferhöhle. Die Schneidezähne fallen nicht in den Bereich der Kieferhöhle. Eck- und erster Prämolarzahn fallen zwar schon in die Projektion der Höhle, sind aber durch eine dicke Knochenschicht von ihr getrennt. Der zweite Prämolaris und die drei Backzähne dagegen stehen in naher Beziehung zu ihr, die Backzähne besonders ragen oft kuppelförmig in sie hinein, nur durch eine ganz dünne Knochenlamelle von ihr getrennt. Daher kommt es, dass besonders Erkrankungen der Wurzeln der vier hinteren Zähne zu einem Empyem der Kieferhöhle führen können.

Die Kieferhöhle ist beim Neugeborenen nur eine kleine Ausbuchtung des mittleren Nasenganges und entwickelt sich im wesentlichen erst postembryonal.

Fig. 23. Horizontalschnitt des Kopfes durch die Orbita.

Gefrierschnitt. Die beiden Sehnerven durch Entfernen von etwas Fett in ganzer Ausdehnung freigelegt.

Der Schnitt lässt die im allgemeinen kegelförmige, oder wohl auch mit einer liegenden Pyramide verglichenen Gestalt der orbita erkennen. Ihre mediale Wand wird gebildet von der sehr dünnen Lamina papyracea des Siebbeinlabyrinths, die laterale vom Os zygomaticum vorn, dem grossen Keilbeinflügel hinten. Erfüllt wird die Augenhöhle von Fett, dessen Bindegewebsfasern, sich gegen den Bulbus zu einer festen bindegewebigen Membran, der Tenonschen Kapsel, verdichten. Durchzogen wird das Fett von den hinten in die orbita eintretenden Nerven und Gefässen, sowie den zum Bulbus ziehenden Muskeln. Der Sehnerv, in der Schädelhöhle abgeplattet, tritt als drehrunder Strang durch den knöchernen Canalis opticus in die Augenhöhle ein und macht auf seinem Wege zum Bulbus eine doppelte S-förmige Krümmung, sowohl in der horizontalen als sagittalen Ebene.

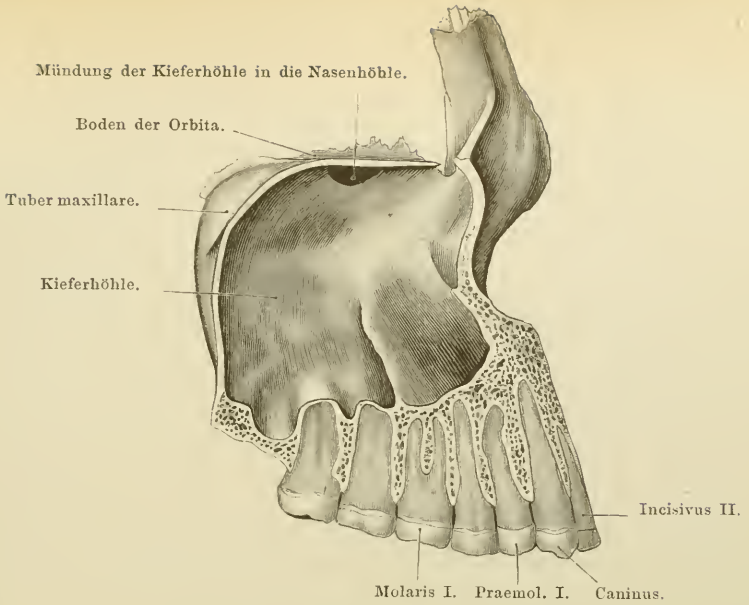

Fig. 22. Beziehungen der Zähne zur Kieferhöhle.
Nat. Gr.

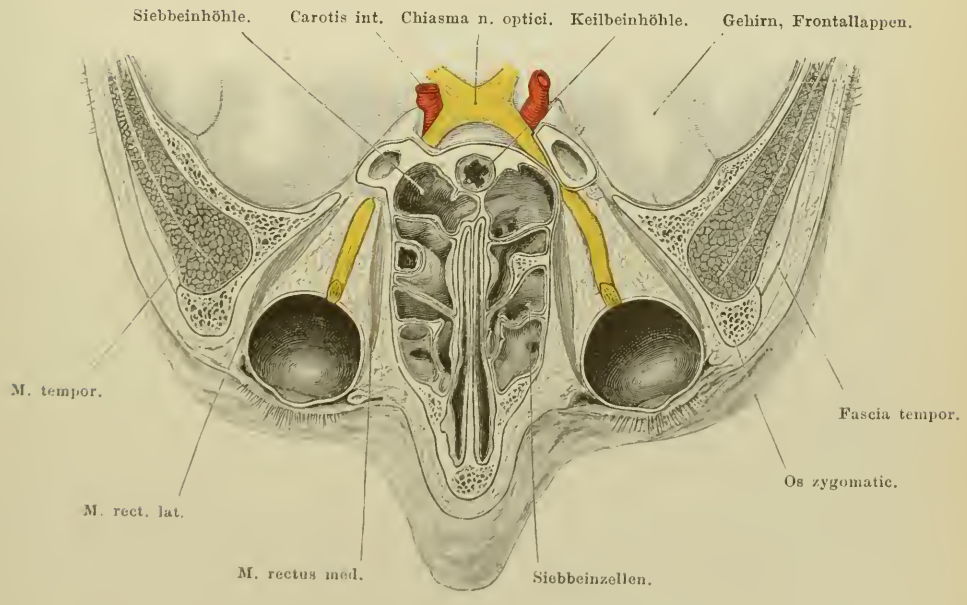

Fig. 23. Horizontalschnitt des Kopfes durch die Orbita.
Von oben gesehen. — $^2/_3$ nat. Gr.

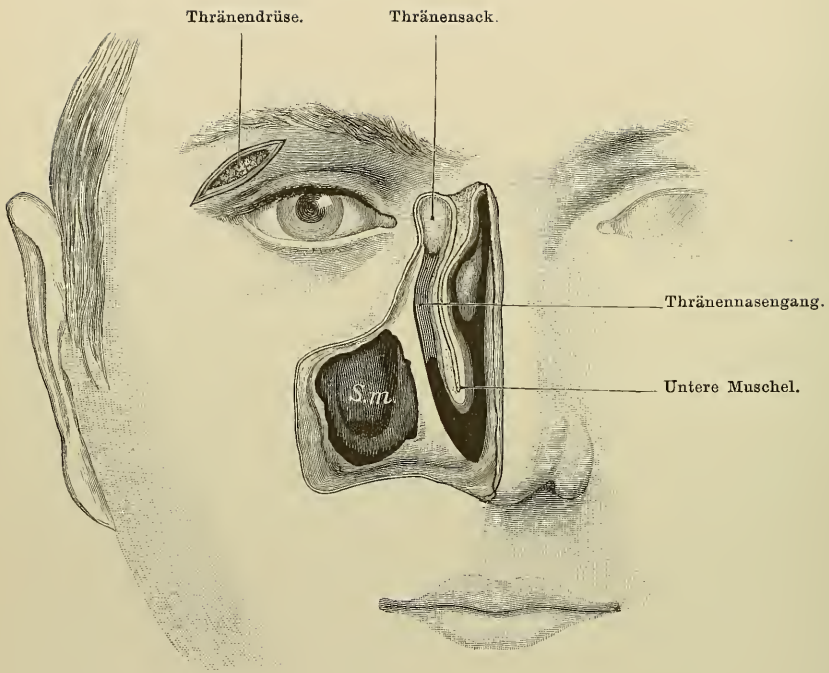

Fig. 24. Thränenwege.

$^3/_4$ nat. Gr.

Verlag von Gustav Fischer in Jena.

Fig. 24. Thränenwege.

Thränennasenkanal und Kieferhöhle von vorn aufgemeisselt, vorderes Ende der unteren Muschel entfernt. Die Thränendrüse ist freigelegt und, um sie sichtbar zu machen, der Oberfläche ein wenig näher gebracht.

Die Thränendrüse liegt in der Fossa glandulae lacrymalis des Stirnbeins, da, wo das Dach der Orbita in die Seitenwand umbiegt, hinter dem Orbitalrand verborgen. Sie ist bedeckt von der Haut des oberen Lides und dem Septum orbitale, jener Bindegewebsplatte, welche von der ganzen Circumferenz des Orbitalrandes zu den Tarsi zieht. Man unterscheidet eine grössere, bis 2 cm lange, obere und eine kleinere untere Thränendrüse, beide nur getrennt durch ein horizontal zwischen sie hinziehendes Fascienblatt. Eine variable Menge von Ausführungsgängen bringt ihr Secret in den Conjunctivalsack.

Die Thränen verlassen ihn wieder durch die Thränenpunkte an der medialen Ecke der beiden Lider, gelangen durch die beiden je 1 cm langen Thränenröhrchen in den Thränensack. Dieser liegt in der Fossa lacrymalis und wird, soweit nicht Knochen ihn umgiebt, von den beiden Schenkeln des inneren Lidbandes bedeckt. Zwischen dem unteren Rande des letzteren und dem Beginn des knöchernen Thränennasenkanals besteht seine Bedeckung nur aus der Haut und einigen Fasern des Orbicularis oculi; hier buchtet er sich bei Anfüllung mit gestautem Secret am leichtesten vor. Das obere blinde Ende, Fundus, überragt nur wenig den oberen Rand des Lidbandes. Der Sack ist etwas über 1 cm lang und geht nach unten über in den Thränennasengang.

Dieser ist $1^1/_2$—2 cm lang, je nachdem die Schleimhautauskleidung mit dem Ende des knöchernen Kanals unter der unteren Muschel in der Nasenhöhle endigt (s. Fig. 20) oder noch als häutiger Schlauch eine Strecke weit über das Ende des knöchernen Kanals hinaus in der Nasenschleimhaut verläuft.

Die Richtung des Kanals weicht in doppelter Weise von der Senkrechten ab; einmal geht er in sagittaler Richtung schräg von vorn oben nach hinten unten. Die Abweichung in frontaler Richtung ist nicht konstant; ist die Apertura pirifornis weit, so ist der Verlauf des Kanals einfach senkrecht nach unten, ist aber die Apertur schmal, so verläuft er wie in unserer Figur ein wenig schräg medianwärts.

An der Stelle, wo der Thränensack in den Thränennasengang übergeht, findet sich normal eine leichte Verengerung, bisweilen eine Art Klappe (Béraud'sche Klappe). Die Mündung des Schlauches in die Nase wird auch als Hasner'sche Klappe beschrieben, obwohl hier keine Klappe besteht.

Fig. 25. Horizontalschnitt des Kopfes in der Höhe des Epistropheus.

Aus einer Serie von Gefrierschnitten durch den Kopf.

Das Vestibulum oris und die Mundhöhle sind nur in ihren tiefsten Punkten getroffen. Die Zunge hat sich noch nicht frei vom Mundboden abgehoben. Von den drei grossen Speicheldrüsen, Glandula sublingualis, submaxillaris und parotis ist in Bezug auf letztere bemerkenswert ihr Verhalten zum Unterkiefer auf der linken Seite der Figur, wo sie hinter dem Kiefer noch eine kurze Strecke nach vorn reicht. Vom Zäpfchen ist die Spitze durch den Schnitt getroffen worden.

Die Mandel ist unterhalb der Mitte durchschnitten; sie ist von einer Kapsel nach aussen bekleidet, welche innig mit der Pharynxmuskulatur zusammenhängt. Von besonderer Wichtigkeit ist die nächste Umgebung der Tonsille wegen der Frage, welches Gefäss bei der Tonsillotomie bisweilen sehr heftige Blutungen macht. Da ist zunächst zu bemerken, dass die A. tonsillaris selbst, ein Ast der Palatina ascendens, zu klein ist, um eine lebensgefährliche Blutung zu machen. Von grösseren Gefässen liegt die angeblich öfters angeschnittene Carotis interna $1^1/_2$ cm vom hinteren Umfang der Tonsille entfernt; um sie zu verletzen, müsste man also schon besonders ungeschickt und tief schneiden; dasselbe gilt von der Carotis externa. Dagegen reicht die A. maxillaris externa, welche in der Höhe des unteren Endes der Mandel aus der Carotis externa entspringt, sich zwischen die vom Processus styloides herkommenden Muskeln hindurchwindet und dabei eine starke S-förmige Krümmung macht, sehr nahe an den äusseren Umfang der Mandel heran. Sie kann also leicht verletzt werden (Merkel). Auch kann aus dem unmittelbar lateral von der Pharynxmuskulatur gelegenen Venengeflecht, Plexus pharyngeus, eine erhebliche Blutung erfolgen.

Lateral und nach hinten von der Mandel liegen auf engen Raum zusammengedrängt Carotis, Jugularis interna, Glossopharyngeus, Vagus, Accessorius und Hypoglossus, eingehüllt in festes Bindegewebe, welches mit der straffen, das Foramen lacerum verschliessenden Fasermasse in Verbindung steht.

Die A. vertebralis steigt nach ihrem Abgang aus der Subclavia aufwärts und verläuft durch die Foramina transversaria der sechs oberen Halswirbel. Dann macht sie in horizontaler Ebene eine starke nach hinten convexe Krümmung — diese Stelle ist auf der linken Seite unserer Figur getroffen — gelangt unter die Dura mater, durchbohrt sie (s. Fig. 12), liegt nun in der Schädelhöhle neben der Medulla oblongata und fliesst mit der anderseitigen unter der Medulla konvergirend zur A. basilaris zusammen.

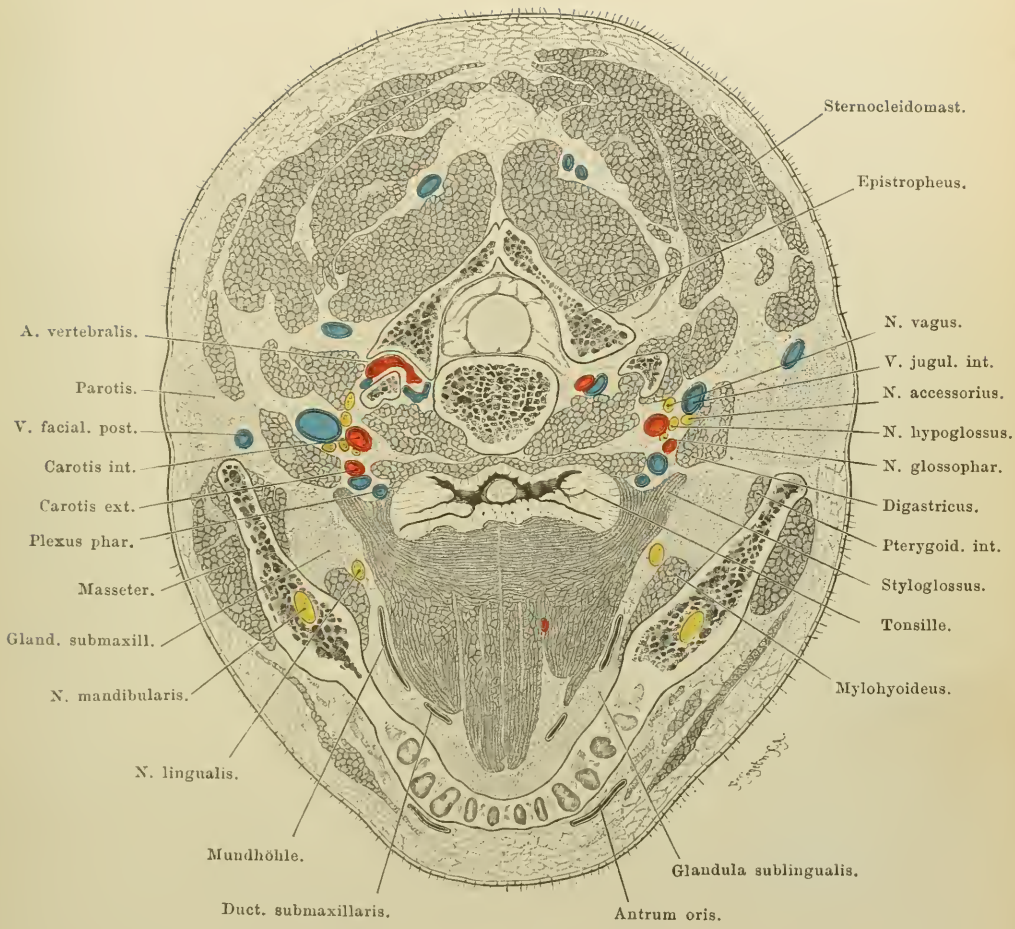

Fig. 25. Horizontalschnitt des Kopfes in der Höhe des Epistropheus.

Von unten gesehen. — $^2/_3$ nat. Gr.

Verlag von Gustav Fischer in Jena.

Fig. 26. Lage des Rückenmarkes im Wirbelkanal.

An der Leiche eines Kindes aus dem ersten Lebensjahr wurden Schädel und Wirbelkanal von hinten geöffnet, die Dura gespalten, Rippen und Querfortsätze der Wirbel frei präparirt.

Das Rückenmark hat im ganzen eine sehr geschützte Lage. Vorn liegt der Wirbelkanal weit von der Körperoberfläche entfernt, und hinten füllt im ganzen Verlauf der Wirbelsäule eine mächtige Lage von Muskulatur den Raum zwischen den Wirbelbogen und den weit vorspringenden Dornfortsätzen aus (vgl. die Querschnitte Fig. 30, 73, 74, 84 und 85). Der Wirbelkanal selbst, welcher das Rückenmark birgt, ist nach vorn durch die Wirbelkörper und die Zwischenwirbelscheiben völlig geschlossen und ist nur hinten Stichverletzungen ausgesetzt, wo der Zwischenraum zwischen den Wirbelbogen das Eindringen eines Messers, eines Dolches gestattet. Besonders gilt dies vom Halsteil der Wirbelsäule, wo die Wirbelbogen am weitesten voneinander abstehen; deshalb kommen auch hier am häufigsten Stichverletzungen des Rückenmarks vor. Im oberen Brustteil ist durch das dachziegelförmige Übereinanderliegen der Wirbelbogen der Kanal fast vollkommen knöchern geschlossen, und im Lendenteil verleiht wieder die grössere Breite der Wirbelbogen Schutz.

Andererseits bringt die innige Beziehung des Rückenmarks zum Wirbelkanal es mit sich, dass Frakturen des letzteren das Rückenmark leicht in Mitleidenschaft ziehen. Diese Frakturen sind in der Mehrzahl indirekte und erfolgen besonders da, wo ein verhältnismässig biegsamer Teil mit einem unbiegsamen in Verbindung steht, also am häufigsten am fünften und sechsten Halswirbel, sowie am letzten Brust- und ersten Lendenwirbel.

Die Dura mater liegt der Wand des Wirbelkanals nicht unmittelbar an, vielmehr ist zwischen beiden ein weiches Polster von Fett und reich entwickelten venösen Plexus eingeschoben. Da ferner zwischen Dura und dem Rückenmark der mit reichlicher Cerebrospinalflüssigkeit gefüllte Arachnoidealsack liegt, so kann das Rückenmark den Bewegungen der Wirbelsäule folgen, ohne sich am harten Knochenkanal zu reiben.

Nimmt man als obere Grenze des Rückenmarks die Austrittsstelle des ersten Cervicalnerven an, so liegt sie im Niveau des oberen Randes des hinteren Bogens des Atlas. In seinem Verlauf zeigt das Rückenmark entsprechend dem Ursprung der starken Nerven für die Extremitäten zwei langgestreckte spindelförmige Anschwellungen. Diese Volumszunahme betrifft wesentlich den frontalen Durchmesser, sehr viel weniger den sagittalen. Die obere Anschwellung, Intumescentia cervicalis, ist am mächtigsten in der Höhe des fünften bis sechsten Halswirbels, die untere, Intumescentia lumbalis, in der Höhe des elften Brustwirbels. Von da ab verjüngt es sich zum Conus terminalis, dessen Spitze das Ende des Rückenmarks ist und in der Höhe des Bogens des zweiten Lendenwirbels liegt. Eine fadenförmige Fortsetzung des Conus terminalis, Filum terminale, zieht bis zum Ende des Wirbelkanals und endet im Periost der Caudalwirbel.

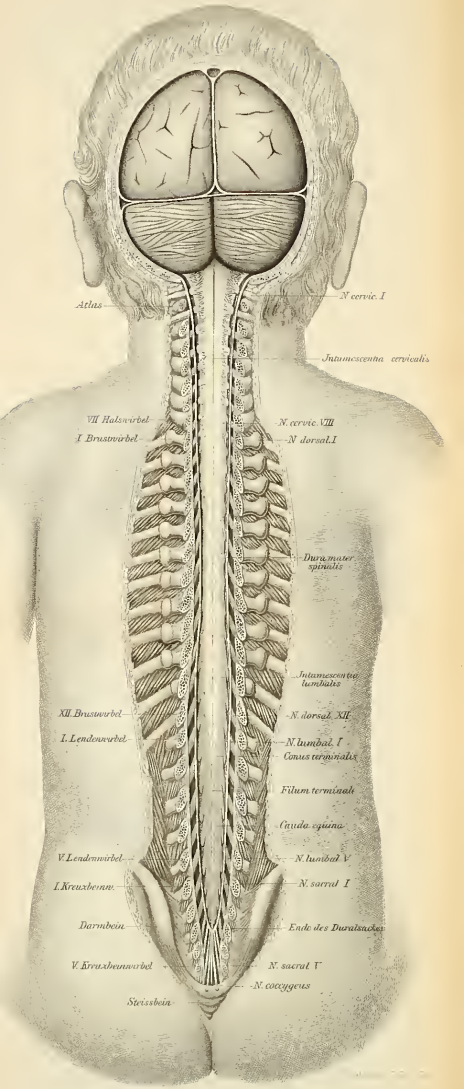

Fig. 26. Lage des Rückenmarkes im Wirbelcanal.
Nat. Gr

Die 31 Spinalnervenpaare verlassen durch die Foramina intervertebralia den Wirbelkanal und sind dabei von einem Fortsatz der Dura mater eingescheidet. Deshalb sehen sie in unserer Abbildung ausserhalb des Duralsacks dicker aus, als innerhalb desselben. Da das Rückenmark nur bis zum zweiten Lendenwirbel reicht, so müssen die Nervenwurzeln, nach unten hin zunehmend, einen immer längeren Weg innerhalb des Wirbelkanals zurücklegen, um zu ihrem Intervertebralloch zu gelangen. Während der erste Cervicalnerv noch horizontal zu seiner Austrittsöffnung zieht, muss der Verlauf der folgenden successiv schräger und schräger werden, so dass sie schliesslich dem Filum terminale fast parallel anliegen und mit diesem ein Büschel, die Cauda equina, bilden. Da also das Rückenmark bei weitem nicht die ganze Länge des Wirbelkanals einnimmt, der Rest vielmehr von der Cauda equina ausgefüllt wird, so können Verletzungen nur oberhalb des zweiten Lumbalwirbels das Rückenmark selbst, unterhalb desselben bloss die Cauda equina treffen.

Die Dura mater erstreckt sich gleichfalls nicht über die ganze Länge des Wirbelkanals, wenn sie auch viel weiter nach unten reicht, als das Rückenmark. Sie endet als geschlossener Sack beim Erwachsenen in der Höhe des zweiten, beim Kinde — wie in unserer Abbildung — am oberen Rande des dritten Kreuzbeinwirbels. Dieser Punkt ist von grosser praktischer Bedeutung; denn oberhalb desselben werden Verletzungen und operative Eingriffe stets gefährlich sein, weil dabei die Dura eröffnet werden und eine fast immer tötlich verlaufende eitrige Meningitis entstehen kann. Unterhalb dieser Grenze aber fällt die Gefahr der Meningitis weg; man kann also hier ungestraft Teile des Kreuzbeins entfernen.

Dies kommt vor allem den Operationen zu gute, bei welchen man sich nach dem Vorgange von Kraske von hinten her einen Weg zu den Organen im Becken zu bahnen sucht. Freilich sind auch unterhalb des Endes des Duralsacks der Entfernung des Knochens noch Grenzen gesteckt durch die funktionelle Bedeutung der austretenden Nerven, deren Verletzung bei Fortnahme grösserer Teile des Kreuzbeins nicht zu vermeiden und auch bei nur temporären Resectionen des Knochens in Rechnung zu ziehen ist. Der zwischen erstem und zweitem Caudalwirbel heraustretende N. coccygeus bildet mit einem Ast des fünften Sacralnerven den Plexus coccygeus, von dem aus die Haut über dem Steissbein versorgt wird. Der fünfte Sacralnerv sendet schon einen Ast zum Plexus sacralis, ebenso der vierte; dieser giebt ausserdem noch den motorischen Nerv für den Levator ani, Ischio-coccygeus und Coccygeus ab, ist also schon von grösserer Bedeutung wie der vorige, da Verletzung desselben eine Schwächung des Beckenbodens zur Folge hat; er trägt ferner bei zur Bildung der Nn. haemorrhoidales medii und vesicales inferiores für Blase und den Mastdarm. Mit der steigenden Stärke der noch höher gelegenen Sacralnerven wächst ihre Bedeutung für die Bildung des Plexus sacralis und pudendus, aus denen wichtige Nerven zu den Beckenmuskeln, zum Rectum und den im Becken gelegenen Organen des Harn- und Geschlechtsapparates, sowie der mächtige N. ischiadicus hervorgehen.

Fig. 27. Schematischer Querschnitt durch das Rückenmark.

Die mediale Abteilung des Hinterstrangs, der Goll'sche Strang oder zarte Strang, ist wahrscheinlich die Bahn des Muskelsinns. Ihre Fasern enden z. T. oben in dem Nucleus funiculi gracilis, welcher der Clava des Hinterstranges eingelagert ist; z. T. setzen sie sich cerebralwärts direkt in Schleifenfasern fort (vgl. Erklärung zu Fig. 7). — Die laterale Abteilung des Hinterstranges, der Burdach'sche Strang oder Keilstrang, leitet jedenfalls wie der Goll'sche Strang centripetal. Seine Fasern enden grösstenteils im Nucleus funiculi cuneati der Oblongata, um sich dann im Strickkörper zum Kleinhirn zu begeben. Auf diesem Wege erfahren sie z. T. eine Unterbrechung in der sogen. grossen oder unteren Olive. Der Zusammenhang mit dem Kleinhirn ist überwiegend gekreuzt. — Die Fasern der hinteren oder sensiblen Wurzel treten grösstenteils medialwärts vom Hinterhorn in das Rückenmark ein. Ein Teil wendet sich der Clarke'schen Säule, einer Ganglienzellenanhäufung an der Basis des Hinterhorns zu, um aus dieser in die Kleinseitenstrangbahn (s. u.) überzutreten. Ein grösserer Teil verbleibt im Burdach'schen Strang, ein anderer verlässt nach längerem oder kürzerem Verlauf im Burdach'schen Strang den letzteren und tritt in den Goll'schen Strang über. Endlich treten zahlreiche Hinterwurzelfasern in die graue Substanz ein und gelangen bis zu den Ganglienzellen des Vorderhorns. Diese wahrscheinlich mit der Auslösung der spinalen Reflexe betrauten Fasern sind auf der Figur, um das Bild nicht zu verwirren, nicht mit angegeben.

Der Seitenstrang enthält vor allem die Hauptfortsetzung der Pyramidenbahn. In der Erklärung zu Fig. 7 wurde bereits angegeben, dass die meisten Pyramidenfasern in der Oblongata sich kreuzen und in den Seitenstrang des Rückenmarkes übertreten. Man bezeichnet dieses Gros der Pyramidenfasern als Pyramidenseitenstrangbahn. Diejenigen Pyramidenfasern, welche die Decussatio pyramidum nicht mitmachen, verbleiben im ventralen Teil des Centralnervensystems und nehmen den medialen Abschnitt des Vorderstranges ein. Man bezeichnet sie als Pyramidenvorderstrangbahn und hat vermutet, dass sie die willkürlichen Bewegungen der Rumpfmuskeln innerviren.

Der Entstehung der Kleinhirnseitenstrangbahn, welche lateralwärts von der Pyramidenseitenstrangbahn liegt, aus den Clarke'schen Säulen wurde oben bereits gedacht. Ihre Fasern gelangen in der Oblongata z. T. in den Strickkörper und so in den Wurm des Kleinhirns. Einen ähnlichen Verlauf hat wahrscheinlich auch das Gowers'sche anterolaterale Bündel.

Die Funktion und der Verlauf der übrigen Bahnen bezw. Bündel, also der sogen. seitlichen Grenzschicht der grauen Substanz, der vorderen gemischten Seitenstrangzonen und der Vorderstrangsgrundbündel ist noch nicht sicher bekannt.

Die Zahl und Anordnung der Ganglienzellengruppen in den Vorderhörnern schwankt in den verschiedenen Höhen des Rückenmarks sehr erheblich. Jedenfalls nehmen dieselben schliesslich sowohl die Fasern der Pyramidenvorderstrangbahn wie der Pyramidenseitenstrangbahn auf und geben den motorischen Vorderwurzelfasern den Ursprung. Auch der Accessorius spinalis entspringt aus einer Ganglienzellengruppe des Vorderhorns im Cervicalmark.

Zum Teil kreuzen die motorischen Fasern in der vorderen Commissur die Mittellinie vor oder nach ihrer Unterbrechung in den Vorderhörnern. Auch sensible Fasern der hinteren Wurzeln kreuzen sich in der vorderen Commissur. Auf der Figur konnte von diesen zahlreichen Bestandteilen der vorderen Commissur nur ein einziger wiedergegeben werden. Ziehen.

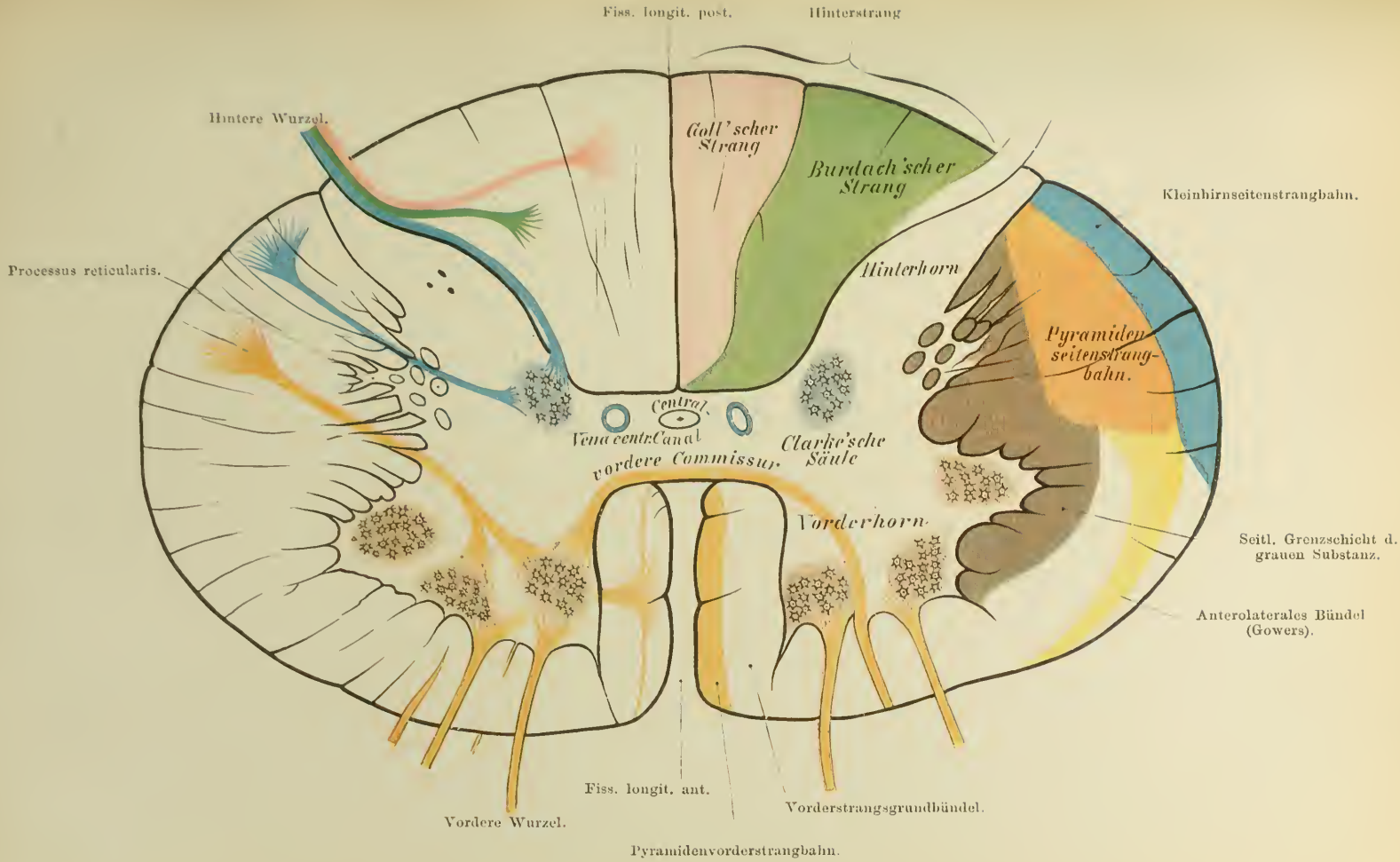

Fig. 27. Schematischer Querschnitt durch das Rückenmark. Von Prof. Ziehen.

Verlag von Gustav Fischer in Jena.

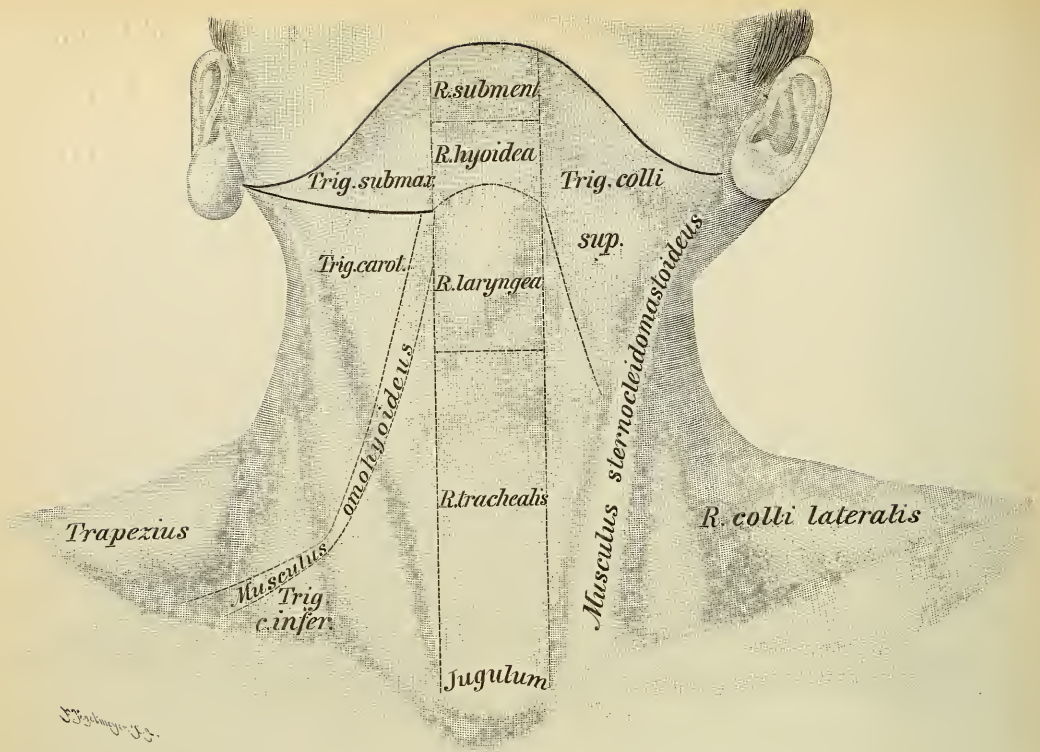

Fig. 28. Halsregionen, von vorn.

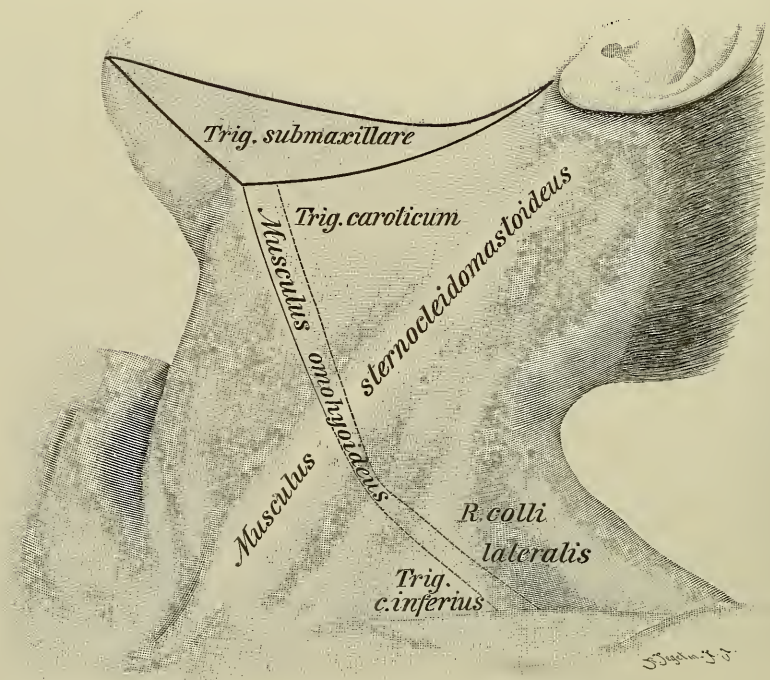

Fig. 29. Halsregionen, von der Seite.

Verlag von Gustav Fischer in Jena.

Fig. 28 und 29. Regionen des Halses.

Man teilt den ganzen Hals, der vom Kieferrand bis zum Schlüsselbein, von der Protuberantia occipitalis externa bis zum 7. Halswirbel gerechnet wird, in drei Regionen, zwei unpaare und eine paarige: die vordere, die hintere, die beiden seitlichen. Die vordere Halsgegend liegt zwischen den beiden M. sternocleidomastoidei, die seitlichen jederseits zwischen diesem Muskel und dem Rande des Trapezius, die hintere im Bereiche des letzteren soweit er nicht dem Rücken (Brust) angehört, also bis zum Dornfortsatz des 7. Halswirbels (Vertebra prominens). Die hintere Region wird auch Regio nuchae, Nackengegend genannt.

Die vordere Halsgegend reicht vom Unterkiefer bis zum oberen Brustbeinrande. Man kann einen mittleren unpaaren Teil etwa in der Breite des Zwischenraums zwischen den sternalen Ursprüngen der Sternocleidomastoidei unterscheiden und diesen in die R. submentalis, R. hyoidea, R. laryngea, R. trachealis und das Jugulum trennen. Den Rest der vorderen Halsgegend nimmt das obere Halsdreieck, Trigonum colli superius ein, welches man gewöhnlich vom Unterkiefer, dem Sternocleidomastoideus und dem Omohyoideus begrenzt sein lässt. Das obere Halsdreieck kann man, dem hinteren Bauch des Biventer (oder dem Stylohyoideus) folgend, nochmals in zwei Dreiecke, das Trigonum submaxillare (s. submandibulare) und das Trigonum caroticum zerlegen. Ersteres wird somit von beiden Bäuchen des Biventer umrahmt, da der vordere Bauch dieses Muskels etwa der lateralen Grenze der unpaaren vorderen Regionen entspricht.

Ob man den oft sehr breiten Sternocleidomastoideus als Grenzlinie auffassen oder als besondere Region bezeichnen will, ist Geschmackssache. Jedenfalls liegen Teile der von ihm „begrenzten" Regionen auch in seinem Bereiche (s. u.).

Von der seitlichen Halsregion, R. colli lateralis, wird durch den unteren Bauch des Omohyoideus das untere Halsdreieck abgegrenzt, welches somit zwischen Schlüsselbein, Sternocleidomastoideus und Omohyoideus liegt. Wenn ersterer Muskel sehr breit ist oder einen accessorischen lateralen (cleidalen) Kopf hat, wenn der Trapezius weit nach vorn (medial) reicht, gelegentlich sogar bis zum Sternocleidomastoideus hin — wenigstens am Schlüsselbein entlang — oder wenn der untere Bauch des Omohyoideus sehr tief verläuft, kann der Raum zwischen den drei Seiten des Dreiecks sehr beschränkt, ja gleich Null werden. Vergrösserung des Dreiecks — etwa für Unterbindung der Subclavia — geschieht dann durch Hinabziehen des Schlüsselbeins (Arms), „Nach-innen-ziehen" oder Abschneiden des accessorischen lateralen Kopfes vom Sternocleidomastoideus, Hinaufziehen (im Notfalle Durchschneiden) des Omohyoideus.

Fig. 30. Querschnitt des Halses in Höhe des fünften Wirbels.

Gefrierschnitt.

Die Figur zeigt, dass alle wichtigen Organe: die grossen Gefässe, Nerven, Schilddrüse, Luft- und Speiseweg in dem vorderen Teil des Halses auf einen kleinen Raum zusammengedrängt liegen, während der grössere Raum seitlich und hinter der Wirbelsäule fast ausschliesslich von mächtigen Muskelmassen eingenommen wird.

Vorn liegt der Kehlkopf mit der Kante, in welcher die beiden Platten des Schildknorpels zusammentreffen — Protuberantia laryngea, Pomum Adami — frei unter der Haut; seine Lage ist deshalb aussen am Halse sehr leicht zu bestimmen. Der Schnitt hat gerade die beiden Stimmbänder getroffen; zwis[illegible] ihnen die Stimmritze, Glottis vocalis, welche sich nach hinten zwische[illegible] Processus vocales der Stellknorpel noch eine kleine Strecke weit fortsetzt. Zwischen den beiden Stellknorpeln ist der M. interarytenoideus transversus ausgespannt, unmittelbar dahinter liegt der unterste Teil des Pharynx, mit den seitlichen, nach vorn noch eine Strecke weit unter den Schildknorpel reichenden Ausbuchtungen, den Sinus piriformis. Der Pharynx stellt ebenso wie seine Fortsetzung, der Oesophagus, dessen Beginn herkömmlich in der Höhe des 5. Halswirbels angesetzt wird, in leerem Zustande eine quergestellte Spalte dar.

Vor der Wirbelsäule und dem ihr unmittelbar aufgelagerten M. longus colli liegt die starke Fascia praevertebralis, von der Muskulatur des Pharynx und Oesophagus durch lockeres Bindegewebe getrennt, in dessen weiten Maschen sich die Retropharyngealabscesse sehr leicht nach abwärts senken.

Seitlich neben dem Kehlkopfe ist der oberste Teil der Seitenlappen der Schilddrüse erkennbar mit der starken, soeben in die Substanz derselben eingetretenen A. thyreoidea sup. Die Schilddrüse liegt unmittelbar der Carotis auf, welche hier noch ungeteilt ist. Dieselbe ist hier noch völlig vom Sternocleidomastoideus bedeckt (s. darüber Erläuterung zu Fig. 31). Lateral von dieser und etwas nach hinten findet sich die Vena jugularis interna, die rechte, wie meistens der Fall, von grösserem Kaliber als die linke (s. auch Erläuterung zu Fig. 12 über den Sinus transversus). Zwischen Arterie und Vene, etwas mehr nach hinten, N. vagus; der Halsstrang des Sympathicus, dem hinteren Teil der medialen Wand der Carotis anliegend.

Das Foramen transversarium des Wirbels ist derart getroffen, dass es in dieser Schnittebene keinen geschlossenen Ring darstellt; darin A. vertebralis mit Begleitvenen; der N. cervicalis III, welcher soeben durch sein Foramen intervertebrale hervorgetreten, erscheint auffallend dick, weil er schräg durchschnitten ist.

Zwischen dem hinteren Rande des Sternocleidomastoideus und dem vorderen des Trapezius liegen die oberflächlichen Lymphdrüsen des Halses.

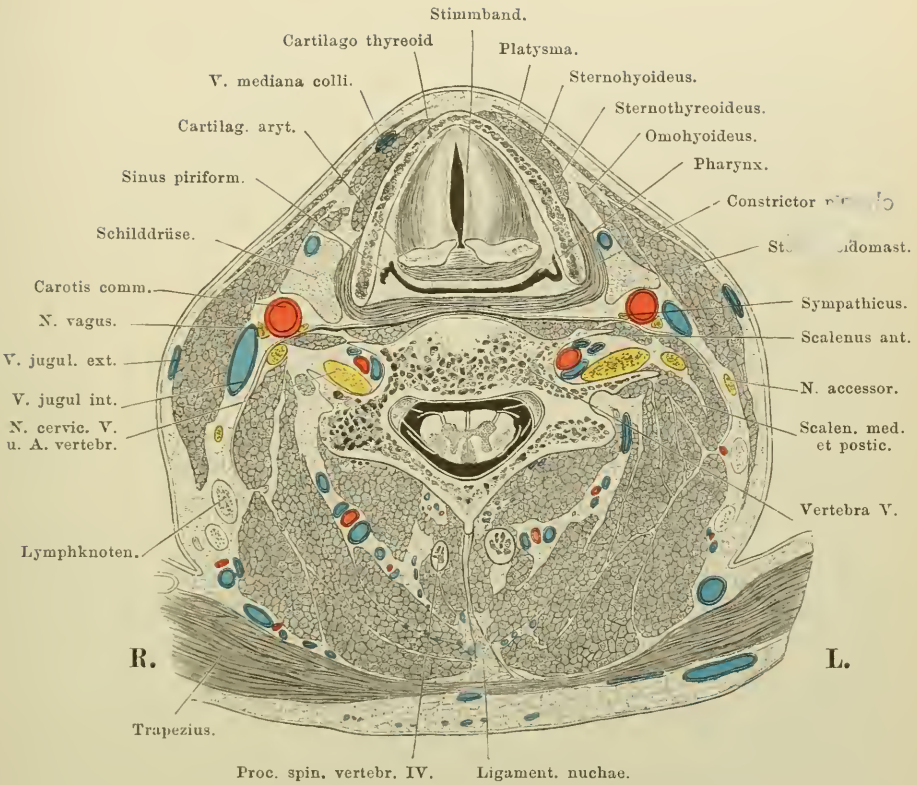

Fig. 30. Querschnitt des Halses in Höhe des fünften Wirbels.

Von unten gesehen. — $^3/_1$ nat. Gr.

Verlag von Gustav Fischer in Jena.

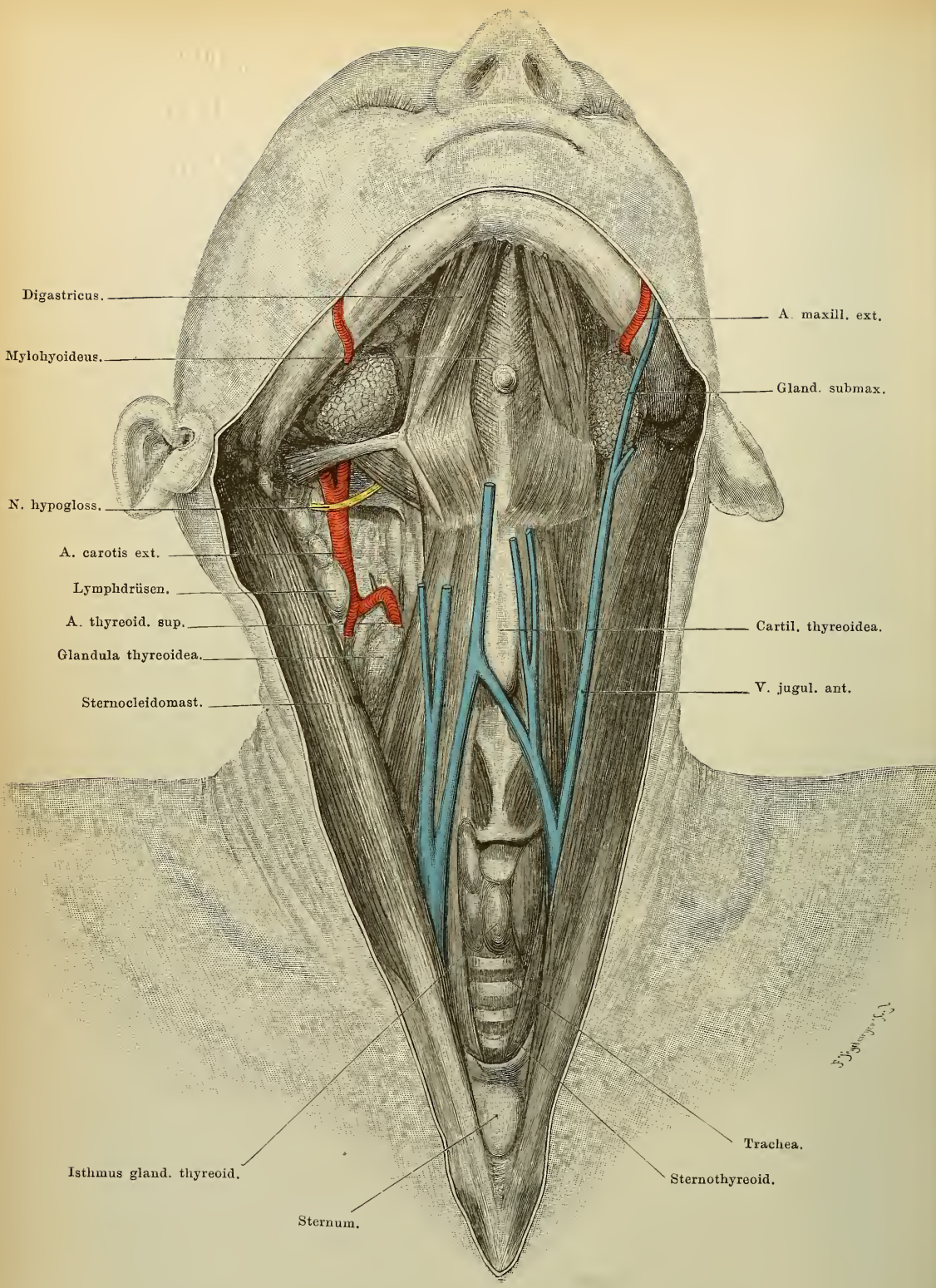

Fig. 31. Hals von vorn, oberflächliche Schicht.

$^2/_3$ nat. Gr.

Verlag von Gustav Fischer in Jena.

Fig. 31. Hals von vorn, oberflächliche Schicht.

Kopf stark nach hinten geneigt. Platysma entfernt. Rechts ist die den Sternocleidomastoideus nach vorn spannende oberflächliche Halsfascie entfernt, so dass dieser Muskel auf dieser Seite etwas nach hinten gesunken ist. Die tiefe Halsfascie in der Medianlinie gespalten, um die Luftröhre freizulegen.

Unter der Haut trifft man zunächst das Platysma (M. subcutaneus colli), welches von beiden Seiten konvergirend, erst an dem Kinn die Mittellinie erreicht, unten also die Regio mediana colli frei lässt. Darunter liegt die oberflächliche Halsfascie, welche dadurch von Bedeutung ist, dass sie die Mm. sternocleidomastoidei nach vorn fixirt erhält; schneidet man, wie es zur Präparation notwendig ist, die Fascie ein, so sinken die beiden Sternocleidomastoidei nach aussen. Sie bedecken also, wie ein Blick auf den Querschnitt Fig. 30 lehrt, in natürlicher Lage die grossen Halsgefässe viel weiter herauf, als es nach Durchtrennung der Fascie der Fall ist.

Ein weitläufiges Venennetz hängt oben mit der V. facialis ant. oder der communis zusammen und schliesst unten ab mit einer transversalen Vene, V. mediana colli, welche von einer V. jugul. ext. zur anderen zieht, meist hinter dem Sternocleidomastoideus weg; oder eine V. jugularis anterior, die ähnlichen Ursprungs ist, zieht am Vorderrand des Sternocleido herab und senkt sich in eine der beiden Jugularvenen.

In der nächst tieferen Schicht liegen die platten Muskeln, welche vom Sternum zum Zungenbein gehen, der Sternohyoideus mit dem anderseitigen nach oben hin konvergirend, darunter die Sternothyroidei nach oben divergirend. Sie lassen dadurch in der Medianlinie einen Raum frei, der in der Mitte zwischen Zungenbein und Sternum seine grösste Breite, $1^1/_2$ cm, hat. Die tiefe Halsfascie umhüllt die Muskeln und füllt den freien Raum zwischen ihnen aus. Durchtrennt man sie, so sinken, wie in unserer Figur, die Muskeln nach der Seite zurück; dann liegen Kehlkopf, Isthmus der Schilddrüse und Trachea frei.

In der Regio submentalis konvergiren die vorderen Bäuche der Mm. digastrici gegen das Kinn; zwischen ihnen erscheinen die Mylohyoidei mit ihrer Rhaphe; unsere Figur zeigt eine der öfters hier liegenden Lymphdrüsen. Sehr verschieden ist die Fixation der Zwischensehne des Biventer gegen das Zungenbein; sie erfolgt entweder dadurch, dass eine aponeurotische Fortsetzung der Fascie des Biventer an das Zungenbein tritt; oder der vordere Bauch des Muskels entspringt nur zum Teil aus der Zwischensehne, zum anderen aber sehnig vom Zungenbein, oder aber der letztere Ursprung ist muskulös, wie in unserer Figur. Auch die Entfernung der Zwischensehne vom Zungenbein ist Schwankungen unterworfen, in dem vorliegenden Fall ist sie viel grösser als z. B. in Fig. 33.

Schleimbeutel kommen auf dem Vorsprung des Schildknorpels und im Raum zwischen diesem und dem Zungenbein vor.

Fig. 32. Hals von vorn, tiefere Schicht.

Kopfhaltung wie in der vorigen Figur. Beide Sternocleidomastoidei bis auf kurze Stümpfe entfernt; links auch noch Omohyoideus, Sternohyoideus und Sternothyreoideus abgetragen, wodurch das Zungenbein sich etwas schief gestellt hat.

Die Carotis communis tritt lateral von Trachea und Oesophagus hinter dem Sternalende der Clavicula hervor in die Halsgegend ein, zieht anfangs leicht lateralwärts, dann senkrecht nach oben, ohne einen Ast abzugeben, und teilt sich meist in der Höhe des oberen Randes des Schildknorpels in die Carotis interna und externa. Dicht unterhalb der Teilung lässt sie sich am leichtesten unterbinden, da sie hier sehr oberflächlich liegt, nur von Haut, Platysma und oberflächlicher Halsfascie bedeckt; der Sternocleido weicht nach Durchtrennung der Fascie von selbst zurück.

Lateral von ihr liegt die V. jugularis interna, in gefülltem Zustand den lateralen Theil der Carotis bedeckend. Sie nimmt die V. thyreoidea sup. und oberhalb der Carotisteilung den kurzen Stamm der V. facialis communis auf. Carotis und Jugularis sind in eine Bindegewebsscheide eingehüllt; schräg über sie hin zieht der M. omohyoideus, vor ihnen steigt der N. cervicalis descendens (R. descendens hypoglossi) herab. Zwischen Arterie und Vene, oben mehr hinten, unten mehr vorn, liegt der N. vagus. Seitlich von der Vene der N. phrenicus, auf dem Scalenus antic. zur Brusthöhle herabsteigend.

In unserer Figur sind durch starke Ausbildung der Schilddrüse (Kropf) die grossen Gefässe nach aussen gedrängt. Das Volumen der Schilddrüse ist ausserordentlichen Schwankungen unterworfen, je nachdem in einer Gegend der Kropf endemisch ist oder nicht. Der die beiden Seitenlappen verbindende Isthmus liegt auf der Trachea, den zweiten bis vierten Trachealring bedeckend, reicht aber sehr oft höher oder tiefer hinab. Sehr häufig geht ein Processus pyramidalis von ihm nach oben ab. Da der Isthmus an die Luftröhre durch Bindegewebe fixirt ist, muss er die Bewegungen derselben mitmachen, was für die Diagnose von Geschwülsten in dieser Gegend von Wichtigkeit ist. Die Seitenlappen sind von den Mm. sternohyoidei, sternothyreoidei und omohyoidei bedeckt und reichen sehr verschieden weit nach allen Seiten hin. Das Blut empfangen sie durch die A. thyreoidea sup. aus der Carotis ext. und die Thyeroidea inf., welche hinter der Carotis communis hervor aus der Subclavia kommt. Zur Thyreoidea inf. steht der N. laryngeus inf. (recurrens) in besonderer Beziehung; in der Rinne zwischen Trachea und Oesophagus gelagert, steigt er in die Höhe und zieht entweder vor der noch nicht geteilten A. thyreoidea inf. hinweg oder durch die Gabel ihrer Äste, seltener dahinter, zum Kehlkopf.

Von dem Luftwege liegt der Kehlkopf dicht unter der Haut. Die Luftröhre aber entfernt sich in dem Masse, als sie abwärts geht und sich der oberen Thoraxapertur nähert, von der Oberfläche des Halses mehr und mehr. Vor sie lagert sich zuerst die Schilddrüse, weiter unten fetthaltiges Bindegewebe; hier kann bei Kindern die Thymus den Rand des Sternum etwas überragen.

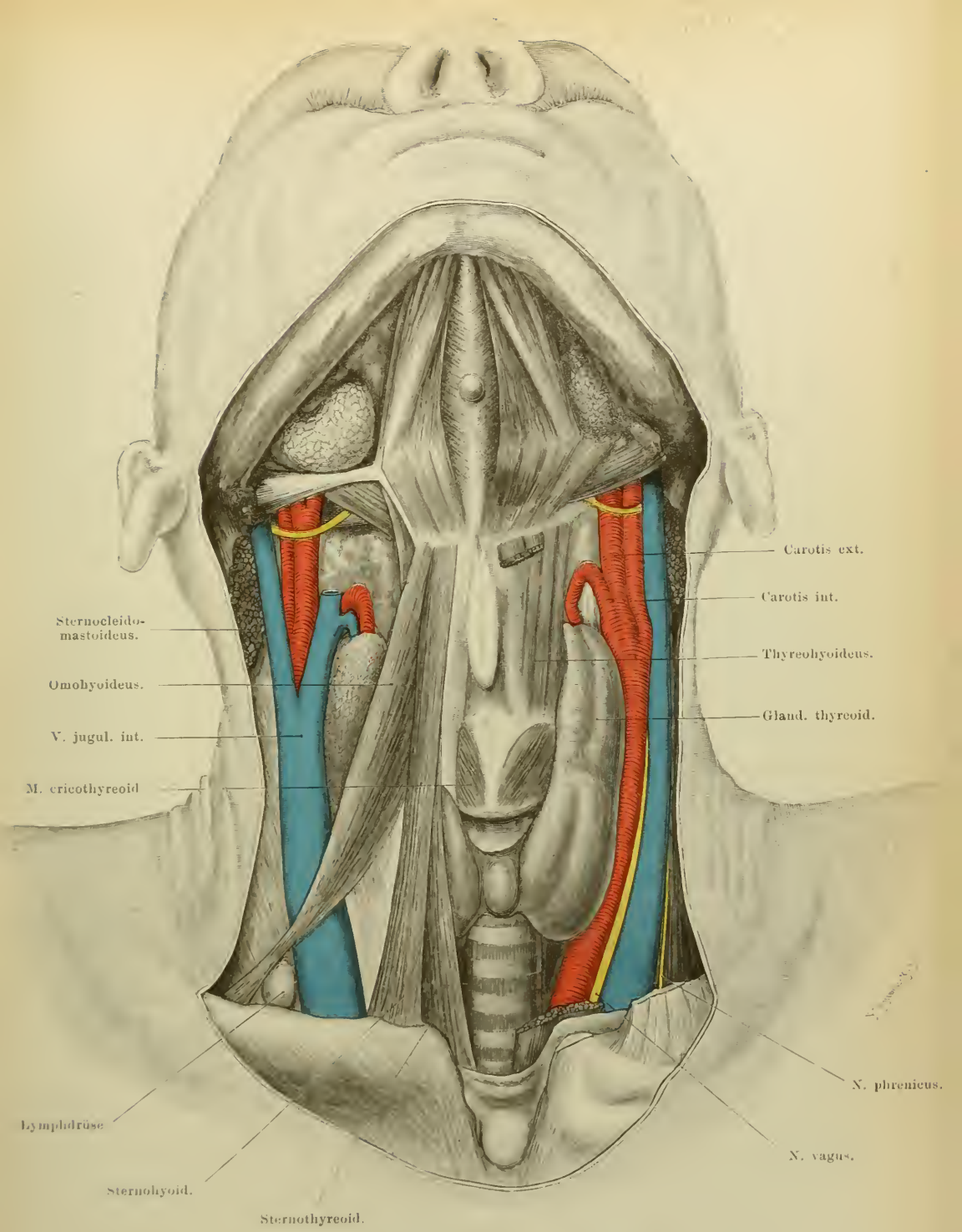

Fig. 32. Hals von vorn, tiefere Schicht.

$^2/_3$ nat. Gr.

Verlag von Gustav Fischer in Jena

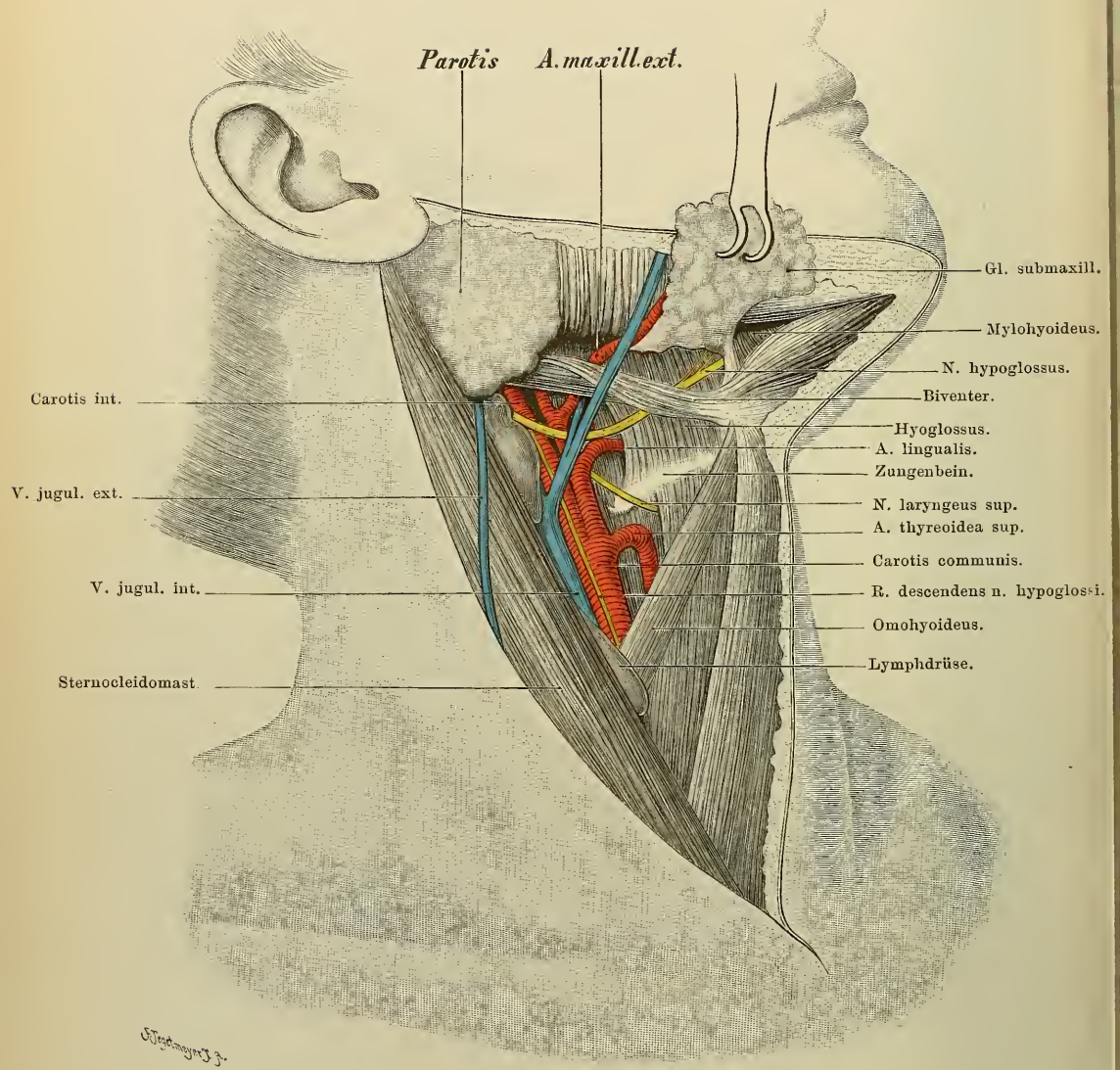

Fig. 33. Oberes Halsdreieck.

$^2/_3$ nat. Gr.

Verlag von Gustav Fischer in Jena.

Fig. 33. Oberes Halsdreieck.

Platysma entfernt, Glandula submaxillaris in die Höhe geschlagen.

Der obere Teil des oberen Halsdreiecks, das Trigonum submaxillare, wird ausgefüllt von der Glandula submaxillaris, welche unmittelbar unter der Haut und dem Platysma liegt und gewöhnlich über den Rand des Biventer in das Trigonum caroticum reicht (die Drüse in situ s. Fig. 31). Sie sendet ihren Ausführungsgang, Ductus submaxillaris (Whartonianus), hinter dem Mylohyoideus zum Boden der Mundhöhle. Erst nach dem Emporheben der Drüse werden die weiteren Gebilde dieser Gegend sichtbar.

Zwei Arterien sind hier von besonderer Bedeutung, die Maxillaris externa und die Lingualis. Erstere zieht nach ihrem Abgang von der Carotis externa, den hinteren Bauch des Biventer kreuzend, aufwärts, wendet sich dann in einer Furche der oberen Fläche der submaxillaren Speicheldrüse eingebettet horizontal nach vorn, dabei der Drüse zahlreiche Äste gebend. In stark gewundenem Verlauf kommt sie unter der Drüse hervor am Kieferrand zu Tage und liegt hier am vorderen Rand des Masseter. Die aussen von ihr liegende V. facialis anterior zieht oberflächlich über die Drüse hin.

Die A. lingualis verschwindet bald nach ihrem Abgang aus der Carotis ext. hinter dem M. hyoglossus und zieht bedeckt von ihm zur Zunge, von der V. lingualis begleitet. Einen ähnlichen Weg nimmt der N. hypoglossus, nur liegt er etwas höher und vor dem M. hyoglossus; er verschwindet unter dem Rand des Mylohyoideus; eine Vene begleitet ihn, welche oft fälschlich als Vena lingualis aufgefasst wird. Mit dem Rande des Mylohyoideus und dem des Stylohyoideus resp. dem sehnigen Teil des hinteren Bauchs des Biventer schliesst der Nerv ein kleines Dreieck ein, in welchem die A. lingualis nach Durchtrennung des Hyoglossus unterbunden werden kann.

Im unteren Teil des oberen Halsdreiecks, Trigonum caroticum, liegt medial die Carotis communis, in der Höhe des oberen Randes des Schildknorpels in externa und interna sich teilend; lateral von ihr die V. jugul. int.; eine Kette von Lymphdrüsen zieht an ihnen herab.

Vorn auf der Arterie liegt der Ram. descendens hypoglossi; ihm gesellen sich Zweige aus den zweiten und dritten Cervicalnerven zu und gehen meist bogenförmig in ihn über: Ansa hypoglossi; daraus gehen die Nerven für den Omo- und Sternohyoideus sowie der Sternothyreoideus ab. Medial von ihr steigt der N. laryngeus sup., ein Ast des Vagus, schräg über das grosse Zungenbeinhorn hinweg, um mit seinem Ramus externus den M. crico-thyreoideus zu versorgen, mit seinem Ramus internus in das Innere des Kehlkopfes zu ziehen und dessen Schleimhaut bis in die Gegend der Glottis mit sensiblen Nerven zu versehen.

Der N. vagus selbst ist nicht sichtbar, liegt zwischen Arterie und Vene hinten. Noch tiefer der Grenzstrang des Sympathicus (s. Fig. 30).

Fig. 34. Seitliche Halsgegend. Unteres Halsdreieck.

Kopf nach links gedreht. Platysma entfernt. Stück aus der V. jugularis ext. herausgeschnitten.

Unter der Haut unterscheidet man eine oberflächliche und, von ihr durch lockeres Bindegewebe getrennt, eine tiefe Halsfascie, in dem Raum zwischen Sternocleidomastoideus und Trapezius ausgespannt. Die Nervi supraclaviculares treten durch Öffnungen des Fascie unter die Haut.

Im oberen Teil des Dreiecks zwischen Sternocleidom. und Trapezius tritt zuerst der N. accessorius unter dem hinteren Rand des Sternocleidom. hervor, wobei sich ihm Zweige aus dem dritten und vierten Cervicalnerven zugesellen, und zieht schräg nach aussen herab unter dem Trapezius, welchen er versorgt. Sodann biegt der N. auricularis magnus, subcutaneus colli med. und inf. um den Rand des Sternocleidom. herum nach oben, resp. vorn.

Die Vena jugularis externa, welche von der Vena facialis communis einen Verbindungsast erhält, steigt aus der Ohrgegend schräg über dem Sternocleidom. herab, und senkt sich in die Vena subclavia ein.

Aus dem Spalt zwischen Scalenus anticus und medius treten die fünf Wurzeln des Plexus brachialis zu Tage. Von besonderer Wichtigkeit ist die Lage des N. phrenicus; aus dem vierten Cervicalnerven stammend, dazu vom dritten, bisweilen auch vom fünften Fasern erhaltend, verläuft er schrägmedianwärts über den Scalenus anticus hin und ist hier hinter dem hinteren Rande des Sternocleidom. am leichtesten für electrische Reizung zu erreichen. M. omohyoideus zieht in fast gerader Richtung über den Wurzeln des Plexus brachialis und Scalenus anticus weg. Die A. transv. colli und transv. scapulae haben in unserem Fall einen gemeinsamen Stamm, welcher ziemlich weit oberhalb des Schlüsselbeins liegt. Gewöhnlich läuft die Transv. scap. dicht an letzterem mit ihrer Begleitvene zusammen. Das normale Verhalten der Transv. colli s. in Fig. 36.

Dicht oberhalb der Clavicula ist die practisch wichtigste Stelle der seitlichen Halsgegend durch das Hervortreten der A. und V. subclavia. Beide steigen aus der Thoraxapertur empor und begeben sich im Bogen über die erste Rippe hinweg zur Achselhöhle. Die Vene zieht vor, die Arterie hinter dem Scalenus anticus über die erste Rippe hin. Die Vene ist gegen die Rippe, wie gegen die Clavicula durch festes Bindegewebe angeheftet, kann also, wenn angeschnitten nicht zusammenklappen, wodurch die Gefahr des Lufteintrittes gegeben ist. Dicht über der Clavicula mündet in die V. subclavia die — in unserem Falle stärker als gewöhnlich entwickelte — V. transversa scapulae ein. Clavicula und erste Rippe bilden gewissermaassen das Thor, durch welches die grossen Gefäss- und Nervenstämme vom Hals zum Arm ziehen: lateral der Plexus brachialis, dann die A. subclavia, am meisten medial die Vene.

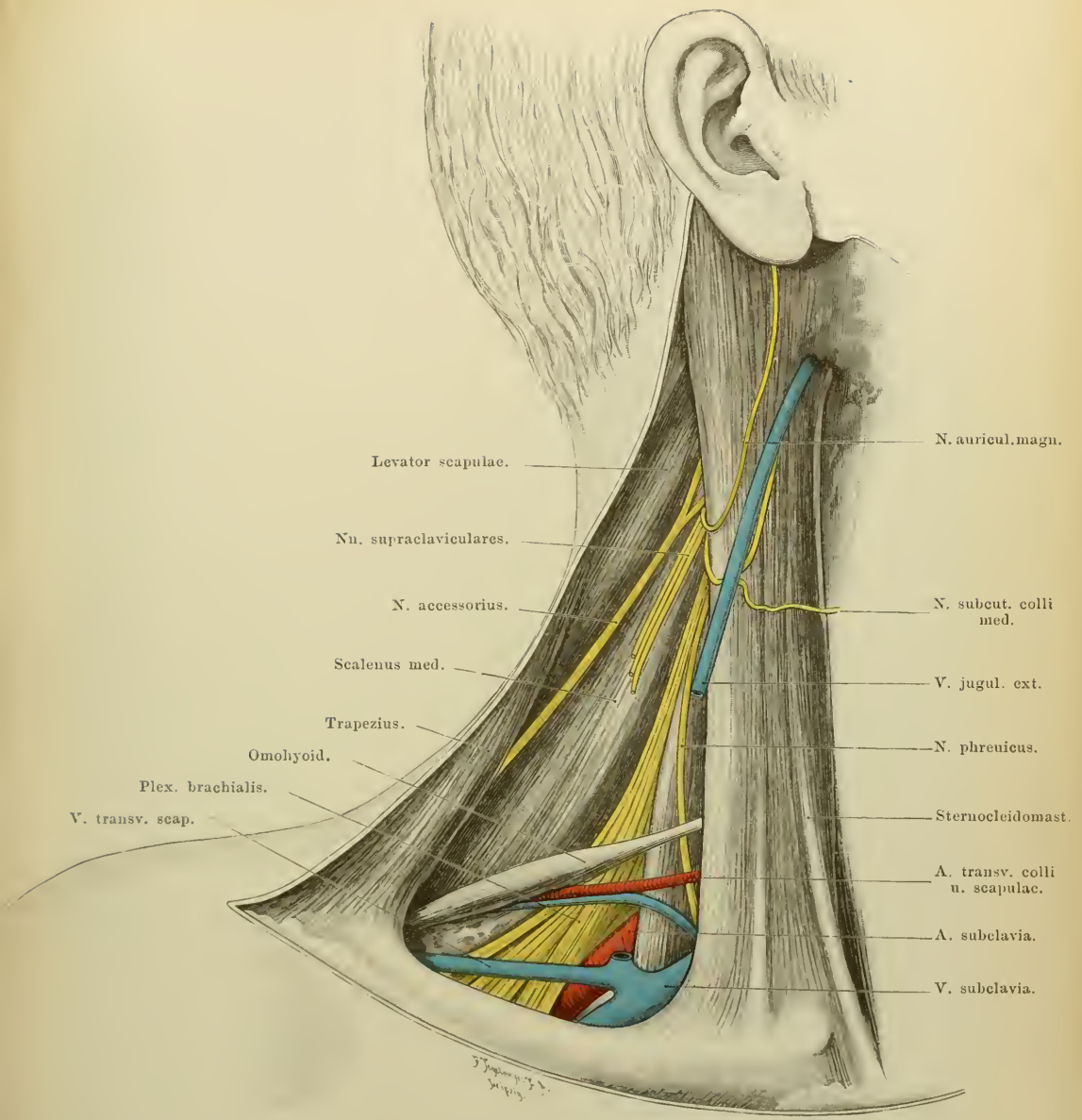

Fig. 34. Seitliche Halsgegend. Unteres Halsdreieck.

$^2/_3$ nat. Gr.

Verlag von Gustav Fischer in Jena.

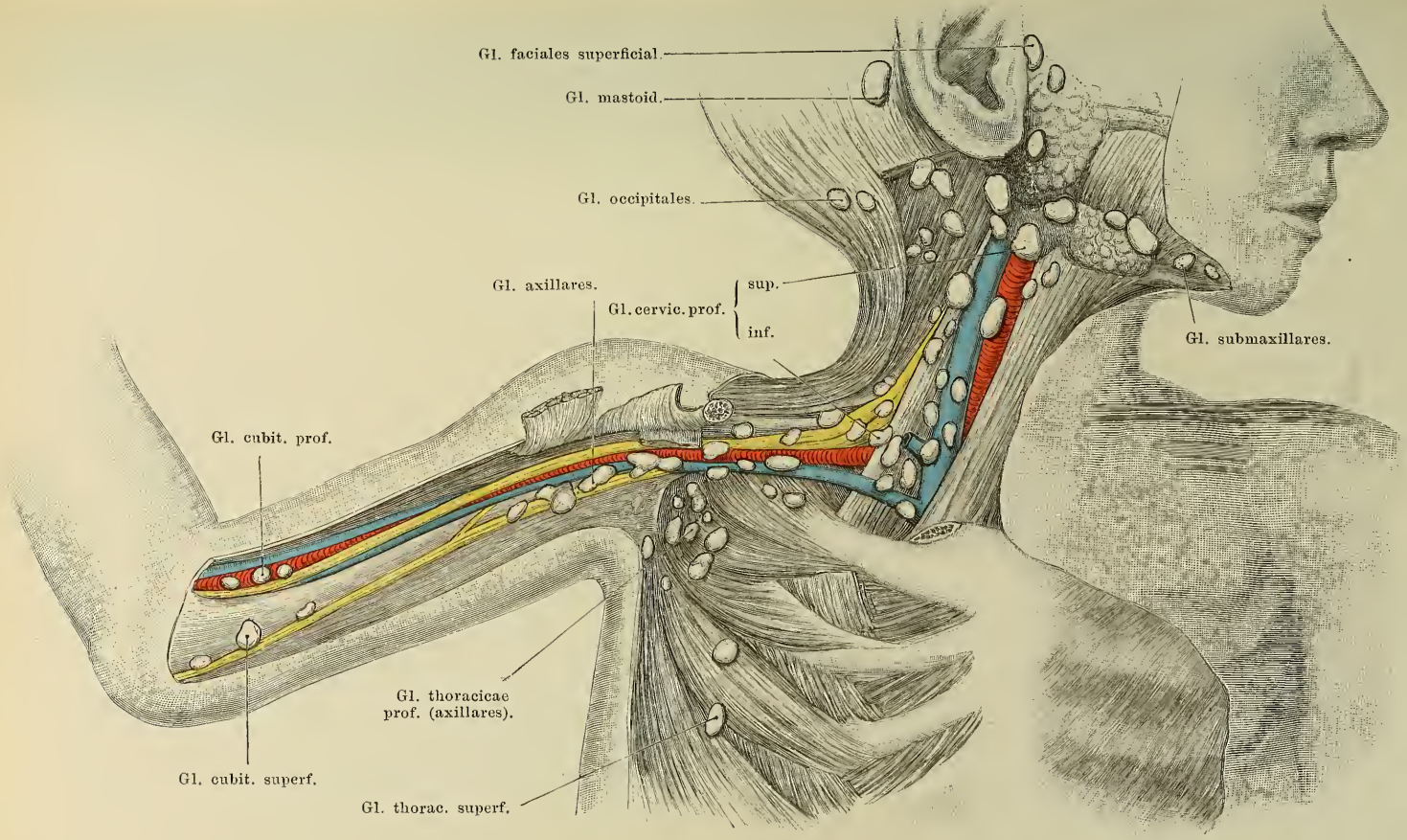

Fig. 35. Lymphdrüsen von Kopf, Hals, Axilla, Arm.

Verlag von Gustav Fischer in Jena.

Fig. 35. Lymphdrüsen von Kopf, Hals, Axilla, Arm.

An der Leiche eines einjährigen Kindes wurde der Sternocleidomastoideus, die Clavicula, der Pectoralis major und minor entfernt, die Lymphdrüsen, grossen Gefäss- und Nervenstämme präparirt.

2—4 Glandulae faciales superfic. liegen auf und — was bei Erkrankung der Lymphdrüsen diagnostische Schwierigkeiten bereitet — auch in der Substanz der Parotis selbst. (Gl. fac. prof. sind in der Figur nicht sichtbar, liegen auf dem hinteren Teil des Buccinator und an der Seitenwand des Pharynx.)

2—3 Gl. mastoideae auf dem Ursprung des Sternocleidomastoideus.

1—2 occipitales auf dem Ursprung des Trapezius.

8—10 Gl. submaxillares zum Teil auf der submaxillaren Speicheldrüse, zum Teil zwischen ihr und Innenfläche des Unterkiefers; zu ihnen fliesst die Lymphe aus den Lippen, Zahnfleisch, Boden der Mundhöhle und den Speicheldrüsen.

(Gl. cervicales superficiales, 4—6, längs der V. jugularis ext. zwischen Platysma und Sternocleidomastoideus sind mit letzterem entfernt.)

Von dem Gl. cervicales profundae liegen die superiores 10—16 auf der Teilungsstelle der Carotis, entlang der Jugularis interna bis zur Schädelbasis, nach vorn der Schilddrüse, nach hinten der Wirbelsäule sich nähernd, die inferiores in der Supraclaviculargrube, auf dem Plexus brachialis, sowie zwischen seinen Strängen und in dem von der Vena jugularis int. und subclavia gebildeten Winkel. Sie nehmen die Lymphe auf aus dem Gl. faciales prof., linguales und einem Teil der sublinguales, aus der Schädelhöhle, dem Kehlkopf, unteren Teil des Pharynx und der Schilddrüse. Seitwärts reichen sie bis an die

Gl. axillares, welche 10—12 an der Zahl unter der Hautfascie in dem Fett der Achselhöhlen auf und zwischen den Gefäss- und Nervenstämmen zerstreut liegen, die grössten unter dem Pectoralis minor. Zu ihnen fliesst die Lymphe aus dem Arm und aus der Mamma.

(Nicht sichtbar sind in der Figur Gl. subscapulares, welche die Vasa subscapularia begleiten.)

Unbeständig sind die Gl. thoracicae, von denen die superficiales in einer Reihe am untern Rand des Pectoralis major, die profundae längs der Vasa thoracica longa liegen.

Von den Gl. cubitales sind die superficiales die stärkeren und beständigeren, und unter ihnen am beständigsten eine Drüse, welche auf oder dicht über dem Epicondylus medialis liegt. Die profundae liegen, 2—5 an der Zahl, über dem Ellbogengelenk, selten höher aufwärts um die Vasa brachialia. (Henle.)

Fig. 36. Verlauf der grossen Nerven und Gefässe zum Arm.

Kopf nach links gedreht. Arm nach unten gezogen, ein wenig abducirt und aussenrotirt. Platysma entfernt. Portio clavicularis des Pectoralis major ist vollständig, aus seiner Portio sternalis ein Stück entfernt.

Zwischen dem Pectoralis maj., der mit seiner Clavicularportion nur von der medialen Hälfte, und dem Deltoideus, der von dem lateralen Drittel der Clavicula entspringt, bleibt ein dreieckiger Raum, die Mohrenheim'sche Grube. In ihr senkt sich die Vena cephalica, welche in der Furche zwischen Deltoides und Pectoralis verläuft, in die Tiefe zur Vena axillaris.

Diese selbst mit der gleichnamigen Arterie und dem Plexus brachialis tritt unter der Clavicula wie unter einer Brücke hindurch vom Hals zur Achselhöhle. Die Vene, auf der ersten Rippe noch durch den Scalenus anticus von der Arterie getrennt, legt sich weiter abwärts an die mediale Wand der Arterie an. Lateral von der Arterie und zum Teil auch hinter ihr, der Plexus brachialis, bald die Arterie mit seinen Bestandteilen umspinnend.

In diesem Verlauf ist das Gefässnervenbündel vollständig bedeckt von der Clavicularportion des Pectoralis major in der Weise, dass dicht am Rande des Muskels, also hart an der Mohrenheim'schen Grube, der Plexus liegt. Weiterhin zieht der Pectoralis minor in seinem Verlaufe zum Processus coracoideus über den Gefässnervenstrang hin; als Unterlage dient ihm der Brustkorb mit den Ursprungszacken des Serratus anticus.

Zur Unterbindung der Arterie an dieser Stelle bestimmt man ihre Lage dadurch, dass man sich der Clavicula halbirt denkt; knapp einen Finger breit medial vom Halbirungspunkt trifft man auf die Arterie. Noch oberhalb des oberen Randes der Pectoralis minor gehen von der Arterie zwei ziemlich starke Äste — in unserer Figur der grösseren Deutlichkeit wegen fortgelassen — ab, entweder getrennt oder auf kurze Strecke zu einem gemeinschaftlichen Stamm vereint: A. thoracico-acromialis und A. thoracica suprema; mit ihnen verlaufen vom Plexus sich absondernd die Nerven für die beiden Mm. pectorales. Diese Gefässe durchbohren die vom oberen Rande des Pectoralis minor zur Clavicula ausgespannte Fascia clavi-pectoralis.

Zu bemerken ist noch, dass in unserer Figur, wie es nicht selten vorkommt, die Sternal- und die Clavicularportion des Sternocleidomastoideus durch eine ziemlich weite Brücke getrennt sind, in welcher die Vena jugularis interna sichtbar ist.

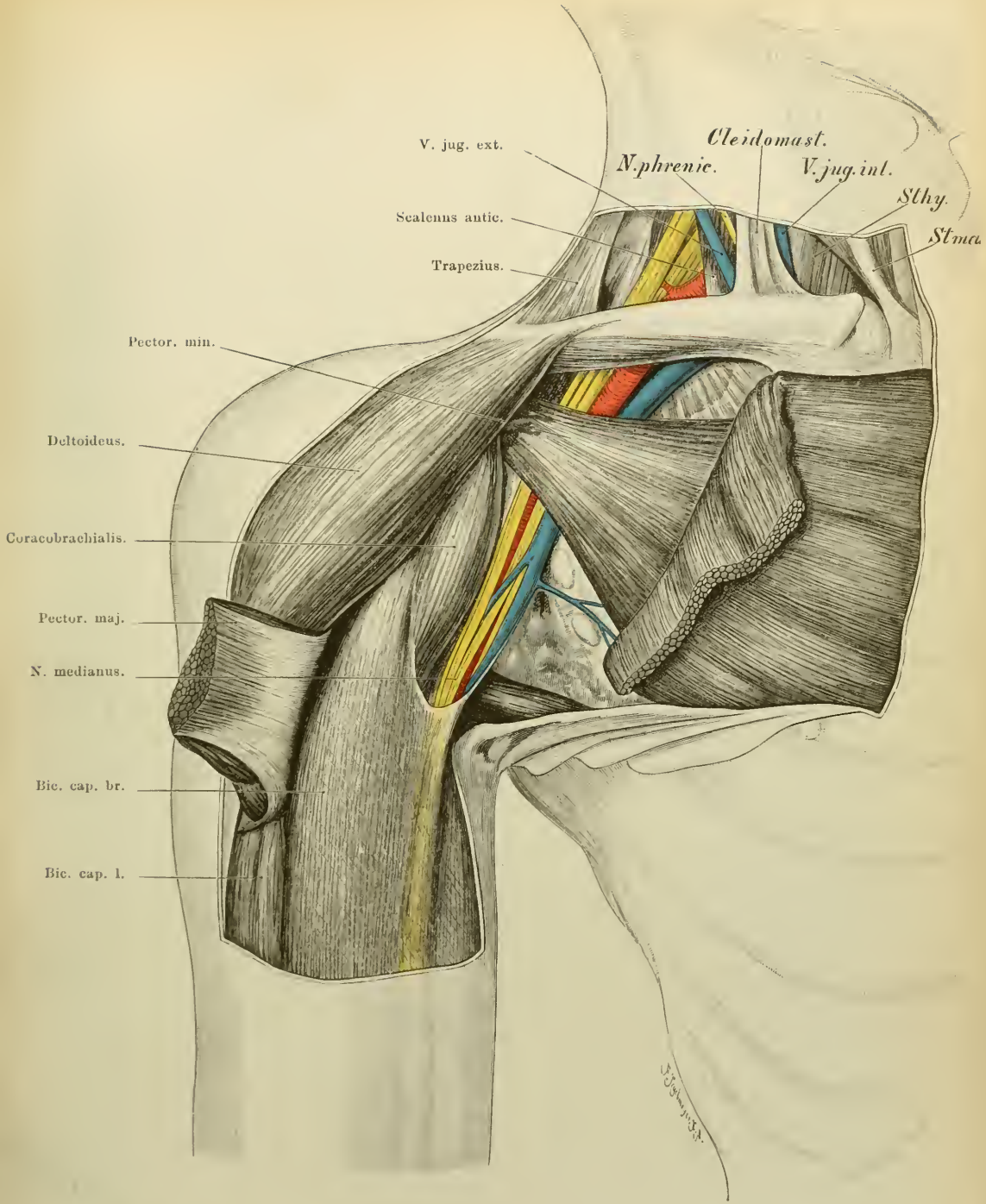

Fig. 36. Verlauf der grossen Nerven und Gefässe zum Arm.

$^1/_2$ nat. Gr.

Verlag von Gustav Fischer in Jena.

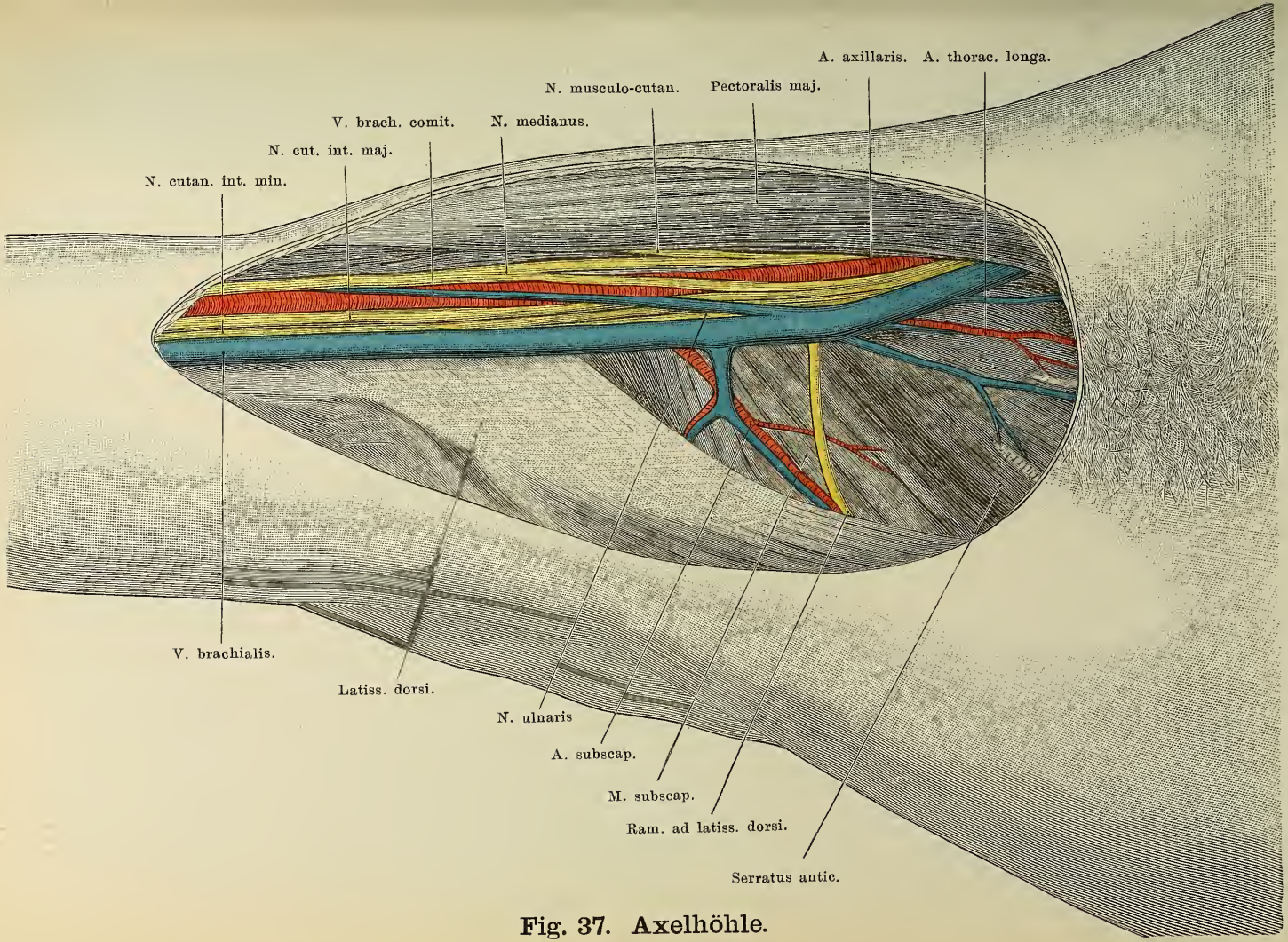

Fig. 37. Axelhöhle.

$^{3}/_{4}$ nat. Gr.

Verlag von Gustav Fischer in Jena.

Fig. 37. Achselhöhle.

Der Arm ist sehr stark, um etwa $1^1/_2$ rechten Winkel erhoben, die Haut nebst den Fascienblättern, Fett, lockeres Gewebe, Lymphdrüsen entfernt.

Die Achselhöhle (Axilla) wird nach innen durch den Thorax, nach aussen und oben durch die Schulter und den Oberarm, nach vorn durch den unteren Rand des Pectoralis major, nach hinten durch den äusseren Rand des Latissimus dorsi und den Teres major begrenzt. In dem kleinen dreieckigen Raume zwischen Subscapularis, Triceps, Latissimus dorsi und Teres major liegen die grossen Gefässe und Nerven. Nach innen setzt sich die Axilla durch lockeres Bindegewebe (Lymphgefässe!) unter den Musculi pectorales minor und major bis nahe an das Brustbein fort; nach oben hängt sie hinter dem Schlüsselbein mit dem Bindegewebe des Halses zusammen.

Bei Erhebung des Armes verändern sich Lage, Form, Grösse und Begrenzung der Achselhöhle, hauptsächlich in der Weise, dass die vordere durch den Pectoralis major gebildete Wand (Pfeiler) nach innen zurück-, die hintere Wand (Latissimus, Teres, Scapula, Subscapularis) nach aussen hin vortritt. Die Grube wird abgeflacht und ihr Eingang mehr von vorn her zugängig und sichtbar.

Man kann zwei Fascienblätter der Axilla unterscheiden. Das die Vorderfläche des Pectoralis major überziehende Bindegewebe („Fascia" pectoralis) geht an dessen äusserem (unterem) Rande in die fibröse Aponeurose über, welche vom Pectoralis zum Latissimus ausgespannt ist und oft deutlich bogenförmig an der lateralen Grenze der Axilla verläuft (Achselbogen, Langer; gelegentlich muskulös). Das zweite tiefe Fascienblatt hängt mit dem Pectoralis minor innig zusammen, es fixirt ihn (Fascia coraco-pectoralis) nach oben-innen an das Schlüsselbein, nach unten-aussen an die vom Proc. coracoideus entspringenden Muskeln, sowie an das oberflächliche Blatt. Eine fibröse, selbständige sehnige Fascienbildung findet im Bereiche der eigentlichen Axilla nicht statt; man kann nur von einer Art Fascia cribrosa sprechen, da hier, wie an der Fossa ovalis, die an und für sich dünne Fascie infolge des Durchtritts zahlreicher Gefässe stark durchlöchert ist. Die teils dicht unter dieser „Fascie", teils tiefer gelegenen Lymphdrüsen, zu denen die Lymphe des Armes, des grössten Teils der Brustwand und damit der Mamma (!) gelangt, sind nebst der Fascie in dem Präparat entfernt.

Durch die Achselhöhle verlaufen folgende grosse Gefässe und Nerven:

1. A. axillaris.

2. V. axillaris, Fortsetzung der Basilica (s. Ellenbeuge, Fig. 45), in welche die Begleitvenen der A. brachialis fliessen. Sie liegt am oberflächlichsten von allen wichtigen Gebilden der Axilla und gewöhnlich am weitesten ulnarwärts. Je nach der früheren oder späteren Einmündung der Begleitvenen trifft man drei, zwei oder eine Vene an. Die V. cephalica (humeri) mündet über dem Pectoralis minor, in der „Mohrenheim'schen Grube" (zwischen Clavicula, Pectoralis major und Deltoideus) in die V. axillaris.

3. Von den Ästen der Arterie und Venen kommen in der Axilla in Betracht die Thoracica longa und die Subscapularis.

4. Die Stämme des Plexus brachialis liegen anfangs (s. Fig. 34, 36) nach aussen-oben von der Arterie, treten dann zum Teil vor dieselbe, so dass die Arterie mitten zwischen die Nerven zu liegen kommt. Insbesondere wird sie von den beiden Wurzeln des N. medianus umfasst, welche nach oben gablig auseinander gehen und hier einen Raum für die Aufsuchung des Gefässes frei lassen. Aus der oberen Wurzel des Medianus geht der N. musculo-cutaneus (zum Coracobrachialis), — aus der unteren Wurzel der N. ulnaris ab. Der Medianus liegt dann meist vor — und etwas radial — der Arterie, selten (ca. 15 Prozent) zwischen ihr und dem M. coracobrachialis. Zwischen Medianus und Ulnaris liegen noch die beiden Hautnerven: der starke Cutaneus internus (major) s. medius, und der schwächere Cut. int. minor (medialis). Ersterer kann mit einem der beiden genannten grossen Nerven verwechselt werden. Weiter nach hinten liegt der Radialis, der zwischen die Tricepsköpfe eindringt — noch weiter in der Tiefe der N. axillaris (s. circumflexus; s. Fig. 42).

Nicht ganz selten und sehr wichtig ist die „hohe Teilung" der Armarterien, welche schon im Bereiche der Axillaris eintreten kann.

Fig. 38 und 39. Verhalten der Schultergelenk-Kapsel zur oberen Epiphysengrenze. Nach von Brunn.

Frontalschnitt des rechten Schultergelenks e. 8jährigen Knaben, bei horizontal erhobenem Arm.

Arm wagerecht erhoben. Ansicht von vorn.

Die Gelenkkapsel reicht oben nicht bis an die Epiphysengrenze, während sie dieselbe an der unteren Fläche des Humerushalses bei * überschreitet. Die Kapsel entspringt indes, wie die feine schwarze Linie links oben von * zeigt, hoch oben direkt vom Gelenkknorpel, so dass bei einer Ablösung der Epiphyse eine Eröffnung des Gelenkraumes nicht notwendig zu erfolgen braucht.

Horizontalschnitt des linken Schultergelenks e. 8jährigen Knaben, bei horizontal erhobenem Arm.

Arm wagerecht erhoben. Ansicht von oben. Der Schnitt ist unmittelbar unter der Spina scapulae durchgegangen und hat den unteren Rand des Acromion gestreift.

Das Verhalten der Kapsel zur Epiphysengrenze ist vorn und hinten ebenso wie unten (s. die obere Figur): die Gelenkhöhle überschreitet diese Grenze zwar, aber nur, indem die Kapsel, vom Gelenkknorpel entspringend, noch eine Strecke mit an den Knorpel oder Knochen angeheftet ist.

Die Bedeutung der „Epiphysenlinien", Epiphysengrenzen oder Epiphysenknorpelscheiben ist nach mehreren Richtungen hin eine grosse. Das Längenwachstum der Knochen, besonders der Röhrenknochen der Extremitäten findet an diesen Stellen, also in den zwischen Diaphyse und den Epiphysen gelegenen Resten der ursprünglichen knorpeligen Anlagen des Skeletts statt und ist besonders in der Pubertätszeit eine starke. Um diese Zeit erleidet aber auch der normale Wachstumsprozess häufiger als sonst durch Entzündung rechte Störungen, welche zur schliesslichen Trennung der Epiphysen von der Diaphyse (Epiphysenlösung) führen können.

Viel seltener als die entzündliche ist die traumatische Epiphysenlösung: Fracturen erfolgen meist in der Nähe der Epyphysenlinie, nicht in ihr selbst. Die Resection von Gelenkenden der Knochen im kindlichen Alter hat auf das Verhalten der Epiphysengrenze Rücksicht zu nehmen. Vgl. hierzu auch die Figuren 49, 50, 102, 109, 110.

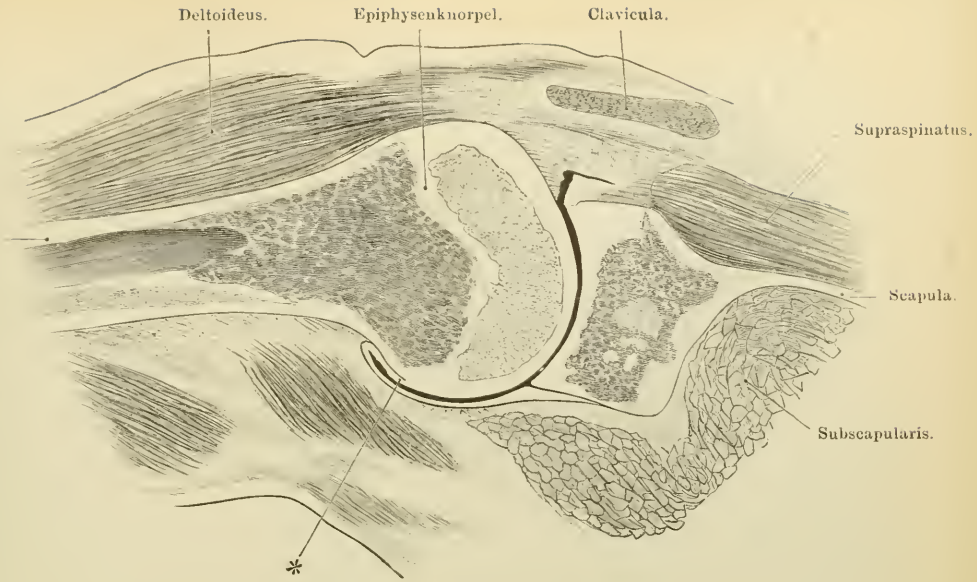

Fig. 38. Frontalschnitt des rechten Schultergelenks e. 8jähr. Knaben, bei horizontal erhobenem Arm. Nach von Brunn.

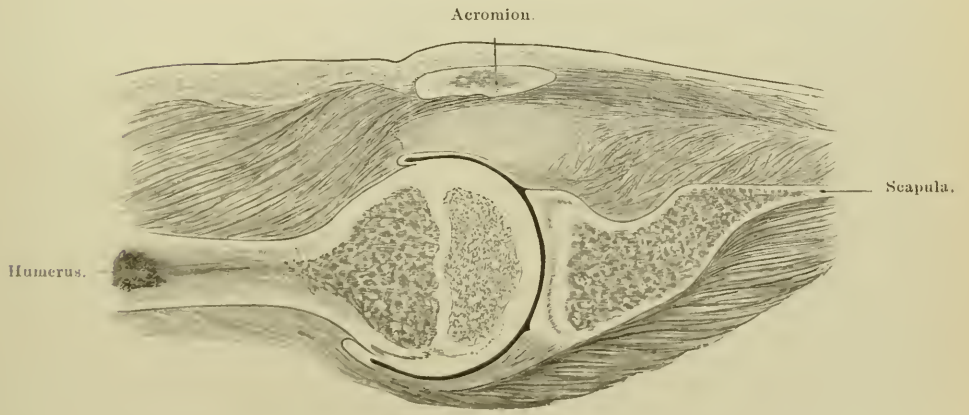

Fig. 39. Horizontalschnitt des linken Schultergelenks e. 8jähr. Knaben, bei horizontal erhobenem Arm. Nach von Brunn.

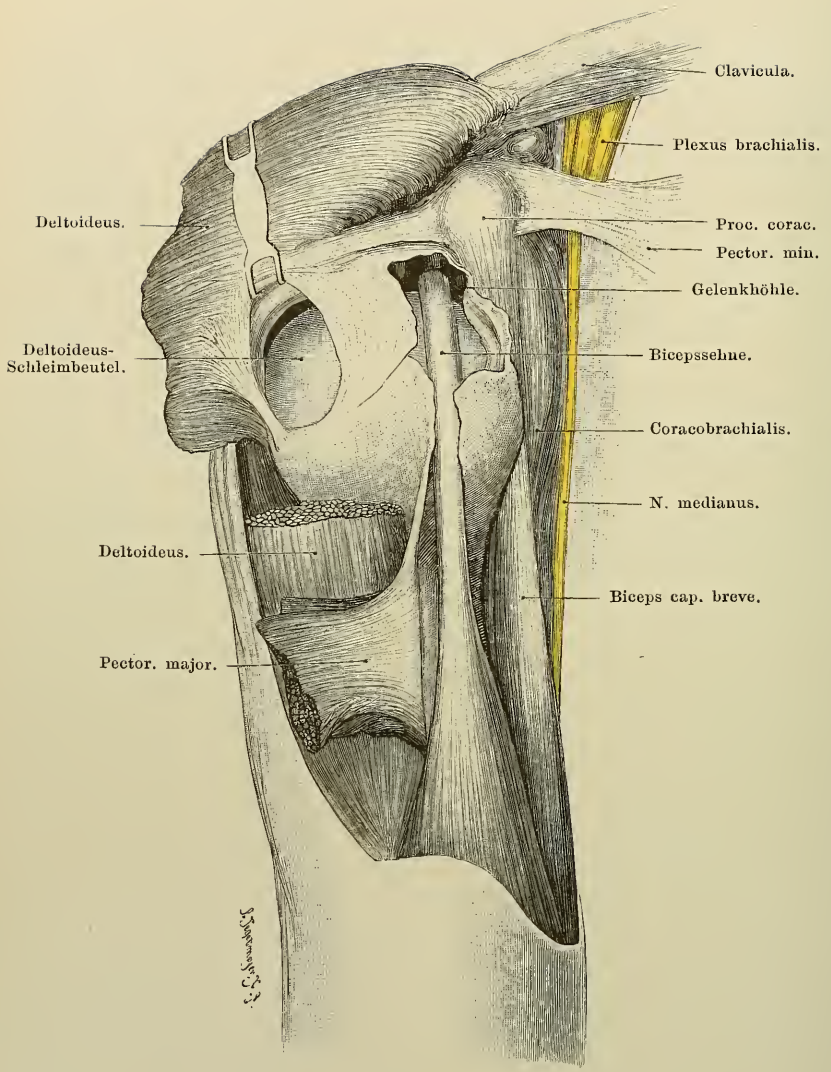

Fig. 40. Schultergelenkgegend.

$^2/_3$ nat. Gr.

Verlag von Gustav Fischer in Jena.

Fig. 40. Schultergelenkgegend.

Die Fascie ist im Bereiche der vorderen Hälfte des M. deltoideus entfernt, dieser selbst unter dem Schultergelenk eingeschnitten und der obere Teil nach oben und aussen umgelegt. Nahe dem Ansatze an der Spina tuberculi majoris ist durchschnitten der Pectoralis major, das Insertionsende ist nach aussen gelegt, das andere nach innen (auf der Figur nicht sichtbar). Der Deltaschleimbeutel ist ebenso wie das Gelenk und die Scheide des Biceps geöffnet. Der Arm ist stark nach innen rotirt und nach unten gezogen, so dass das Schultergelenk klafft.

Man sieht ausser dem lateralen Ende des Schlüsselbeins und des M. subclavius die Stränge des Plexus brachialis, aus dem sich der N. medianus ablöst, um am Coracobrachialis entlang zu laufen. Am Proc. coracoideus ist die Insertion des Pectoralis minor, der Ursprung des Coracobrachialis und des kurzen Kopfes des Biceps (Coracoradialis) sichtbar. Der lange Bauch dieses Muskels verläuft durch das Gelenk über den Humeruskopf herüber, um dann im Sulcus intertubercularis weiterzugehen.

Auf der Gelenkkapsel, zwischen ihr und dem Musc. deltoideus liegt der grosse Schleimbeutel (Bursa mucosa [sub] deltoidea), welcher mit dem Gelenke nicht zu communiciren pflegt. Die vom Proc. coracoideus entspringenden, in die Wandung des Schleimbeutels, sowie in die Gelenkkapsel ausstrahlenden, schliesslich am Humerus endenden straffen Bindegewebsbündel werden als Lig. coraco-humerale bezeichnet. Sie sind in der Figur durch einen Haken nach oben gezogen.

Zwischen der Gelenkkapsel und dem eine Art Schutzdach für das Gelenk bildenden Lig. coraco-acromiale liegt noch ein grosser wichtiger Schleimbeutel: B. m. subacromialis.

Ein dritter grosser Schleimbeutel liegt zwischen der sehnigen Insertion des M. subscapularis und dem Schulterblatt: B. m. subscapularis; er communicirt fast immer mit dem Gelenk (s. Fig. 73).

Die Gelenkkapsel ist weit und schlaff, so dass sie eine Entfernung des Gelenkkopfes von der Gelenkfläche der Scapula um mehr als 2 cm gestattet. Sie befestigt sich am Schulterblatt nach oben hin an derem Halse, im übrigen entspringt sie von dem fibrösen Limbus, der den Rand der an und für sich sehr flachen Gelenkflächen erhöht. Von dem oberen Ende des Limbus entspringt die Sehne des langen Bicepskopfes.

Die Gelenkfläche des Schulterblatts sieht nicht gerade nach aussen, sondern auch etwas nach vorn und nach oben. Hängt der Arm senkrecht am Rumpf herab, so berührt nur der untere Teil des Gelenkkopfes die Gelenkfläche des Schulterblatts; sein höchster Punkt ist 4—6 mm vom obersten Teil der Gelenkhöhle entfernt.

Fig. 41. Oberarm von innen.

Die durch einen Längs- und zwei Querschnitte (oben als Grenze gegen die Axilla, unten gegen die Ellenbeuge) gebildeten Hautlappen sind nach aussen (hinten) und innen (vorn) geschlagen, die Fascie über dem Biceps ist entfernt.

In der schon durch die Haut hindurch sichtbaren Vertiefung (Sulcus bicipitalis medialis) am inneren Rande des Biceps verlaufen die grossen Gefässe und die meisten Nerven des Oberarms; von letzteren entfernt sich der Ulnaris von der Furche und der Vorder(Beuge)seite des Oberarms, indem er etwa an der Grenze des dritten und letzten Viertels das Sept. intermusculare mediale durchbohrend sich auf die Rückseite wendet. Nicht sichtbar wird hier der Radialis (s. Fig. 42). Am unteren Rande des Biceps, je nach dessen Dicke, mal frei, mal bedeckt von ihm, liegt die A. brachialis, jedenfalls bedeckt von der Fascie, mit zwei kleinen Begleitvenen. Die Arterie wird von dem N. medianus sehr spitzwinklig gekreuzt; der Nerv liegt gewöhnlich vor der Arterie, d. h. oberflächlicher als diese, kann indes auch hinter ihr verlaufen. In der Mitte des Oberarms, an der gewöhnlichen Unterbindungstelle, liegt der Nerv meist gerade auf (vor) der Arterie. Unterhalb, weiter nach innen oder hinten folgen dann N. cutaneus internus (major) (medius), dann die grosse Hautvene V. „basilica“, schliesslich der schräg nach hinten verschwindende N. ulnaris. Hinten (innen) von den beschriebenen Gebilden liegt der Triceps, von der in der Abbildung dargestellten Fascie bedeckt.

Die Brachialis kann sich in dieser Gegend — ebenso wie höher oder tiefer — in Ulnaris und Radialis teilen (hohe Teilung).

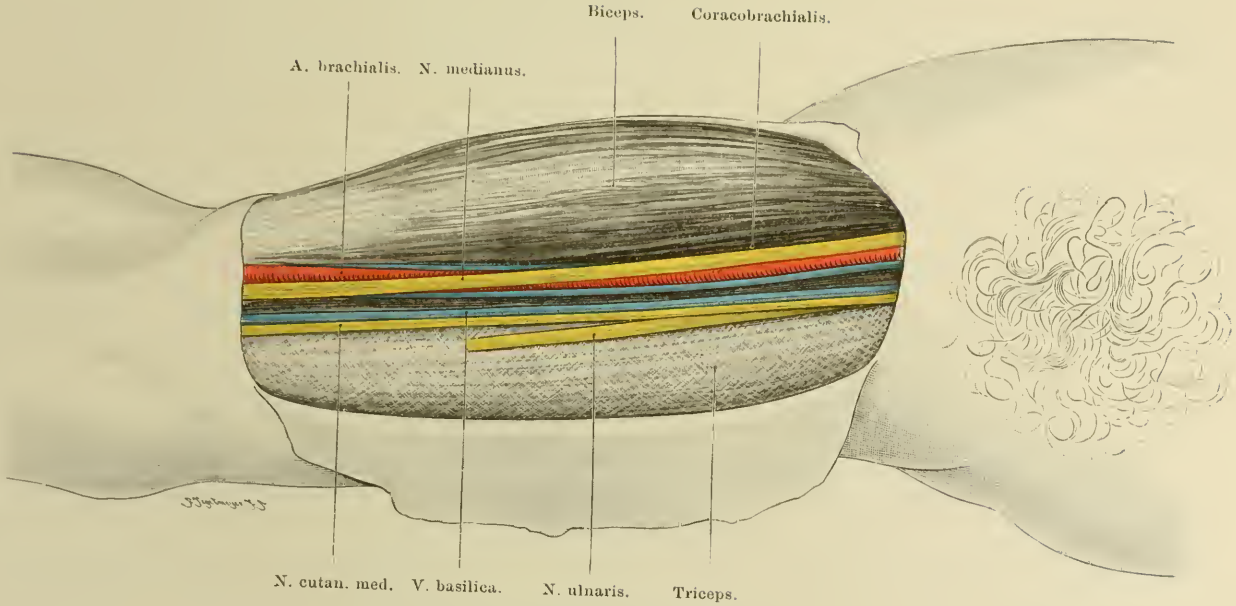

Fig. 41. Oberarm von innen.

$^{2}/_{5}$ nat. Gr.

Verlag von Gustav Fischer in Jena.

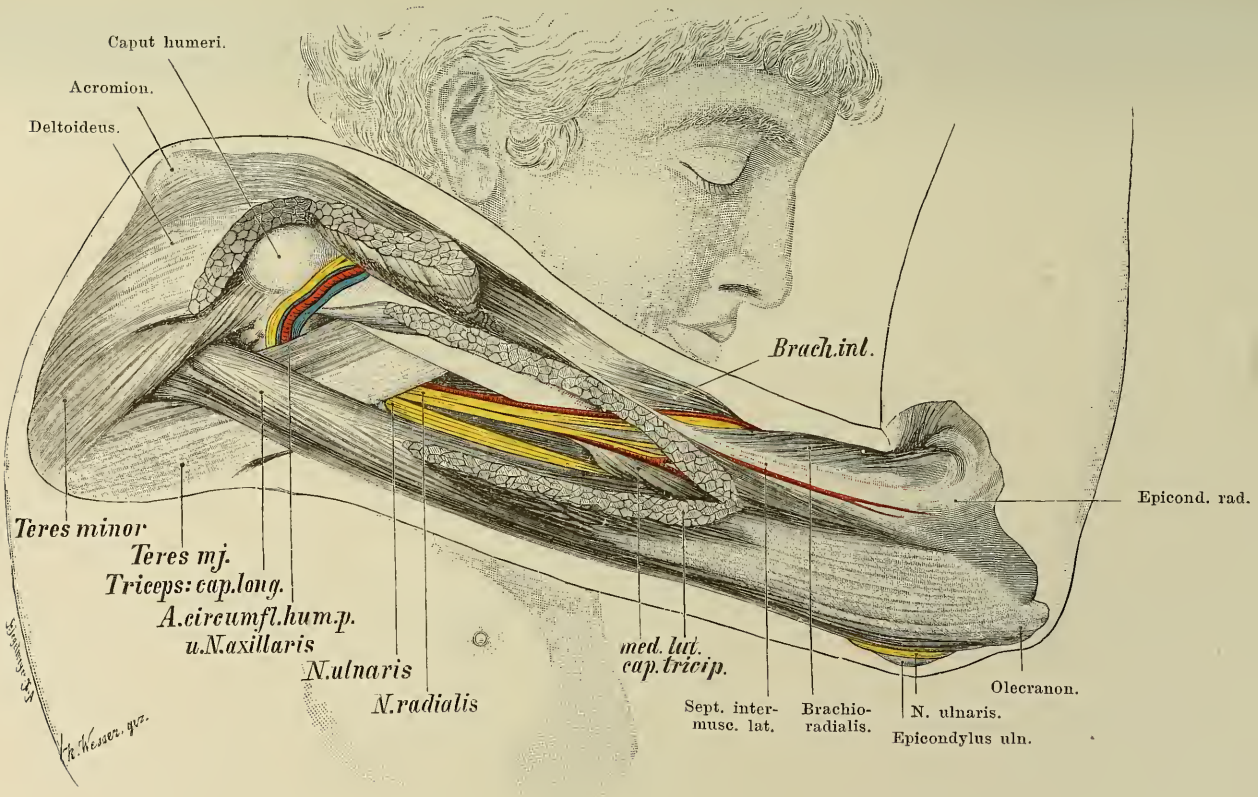

Fig. 42. Rückseite des rechten Oberarms.

$^{7}/_{16}$ nat. Gr.

Verlag von Gustav Fischer in Jena.

Fig. 42. Rückseite des rechten Oberarms.

Haut und Fascie sind vollständig entfernt, aus dem radialen (kurzen, äusseren) Kopfe des Triceps ist ein schmales, langes Stück entfernt, der Deltoideus ist von seinem hinteren Rande aus eingeschnitten, der so frei gewordene distale Teil des Muskels nach oben geschlagen. Der lange Kopf des Triceps ist infolge der Excision im radialen Kopfe etwas nach unten gesunken.

Unterhalb des Schultergelenks kommen von vorn her um den chirurgischen Hals des Humerus, zwischen Teres minor und Teres major die Vasa circumflexa humeri postt. (Arterie aus der Axillaris, zwei Venen), mit denen der N. axillaris verläuft, welcher den Deltoideus und Teres minor versorgt.

Hinter dem äusseren Rande hervor laufen in der Richtung der Oberarmachse oder diese unter sehr spitzem Winkel schneidend N. radialis mit der A. profunda humeri und deren Venen. Der Radialis geht in einer Spirale (Sulcus radialis) um den Humerus herum, dem Knochen dicht anliegend (s. Figur 43), durchbohrt dann das radiale Lig. s. Septum intermusculare und verläuft zwischen M. brachialis internus und Brachioradialis (Supinator longus) zum Unterarme.

Nahe dem langen Tricepskopfe sieht man infolge des Herabsinkens desselben die anderen Nervenstämme, insbesondere den Medianus und Ulnaris.

Am Epicondylus ulnaris (internus) humeri, zwischen ihm und dem Olecranon, liegt der N. ulnaris infolge Fortnahme der Fascie eine Strecke frei (s. auch Fig. 44).

Fig. 43. Querschnitt des rechten Oberarms, Mitte.

Ein Sägeschnitt aus einer grösseren Reihe von einem gefrorenen Leichnam. Untere Fläche des oberen Stumpfes rechts — oder obere Fläche eines amputirten Armes links darstellend. Für die praktische Verwendung der Abbildung ist erstere Vorstellung vorzuziehen.

Besonders beachtenswert sind: Lage des N. medianus zur A. brachialis, ferner der Ulnaris und der in der Wanderung um den Knochen begriffene Radialis. Vom Humerus nach aussen sieht man das Sept. intermusculare laterale (radiale) verlaufen, das mediale ist auf dem Querschnitt nicht deutlich sichtbar.

Die Beugemuskeln Coracobrachialis, Biceps, Brachialis internus sind von der Streckmuskulatur — drei Köpfe des Triceps — durch die Septa (Ligg.) intermuscularia getrennt; das stärkere mediale (ulnare) geht von der ulnaren Kante des Humerus zur inneren Biceps-Furche, das laterale (radiale) von der radialen Kante des Knochens nach aussen. Beide Bänder werden nach unten hin stärker und enden an den betreffenden Epicondyli. Sie bilden Fortsetzungen und Verstärkungen der Fascie, gewissermassen Strebepfeiler oder Stützen für dieselbe. Das innere ist eigentlich nur die sehnige Fortsetzung des M. coracobrachialis. Beide Bänder werden durch den stark anquellenden Triceps derart nach vorn (Beugeseite) gedrängt, dass sie beide auf dem Querschnitt einen nach vorn konvexen Bogen beschreiben. Die beiden Muskelgruppen liegen so in sehnigen Kapseln, welche von der eigentlichen Fascie, den beiden Septa intermuscularia und dem Periost des Knochens gebildet werden.

Fig. 44. Ellenbogen von der ulnaren Seite.

Die Haut und der grösste Teil der Fascie sind entfernt.

Der N. ulnaris durchbohrt das mit der Fascie zusammenhängende (s. Erklärung zu Fig. 43) Septum s. Lig. intermusculare ulnare (mediale). Der Nerv liegt nach dem Durchtritt hinter dem Bande und dem Epicondylus ulnaris, in der nach ihm benannten Furche des Knochens. Der Nerv liegt an oder in dem M. triceps, an dessen Innervirung er sich gelegentlich beteiligt; später tritt er zwischen die beiden Köpfe (den humeralen und den ulnaren) des Flexor carpi ulnaris.

Hinter dem Olecranon liegt der in der Abbildung eröffnet dargestellte Schleimbeutel (B. m. olecrani), welcher nächst dem Praepatellarschleimbeutel am häufigsten erkrankt (Miners elbow). Seine Lage zur Haut und zum Olecranon zeigt Fig. 48.

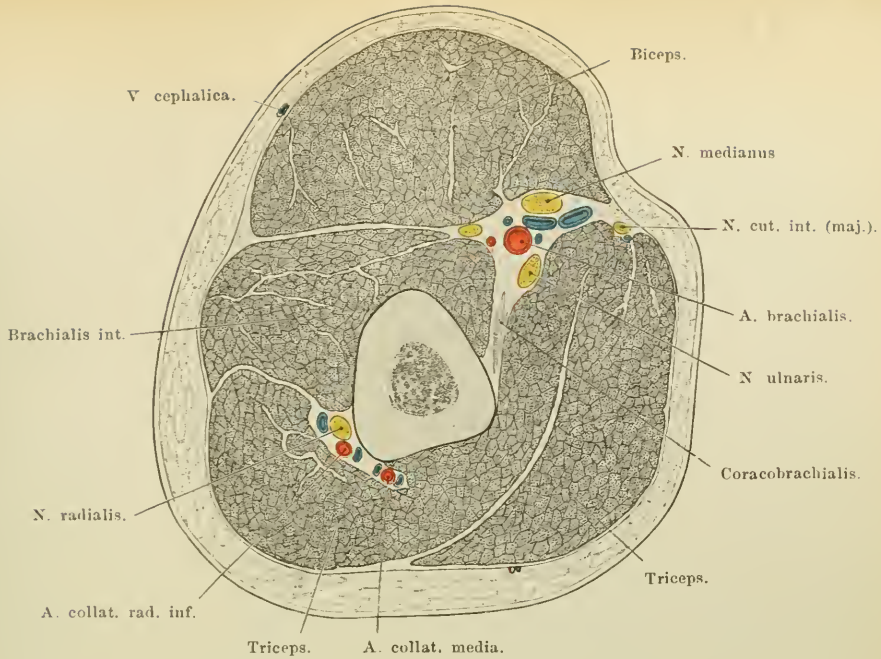

Fig. 43. Querschnitt des rechten Oberarms, Mitte.
Von unten gesehen. — Nat. Gr.

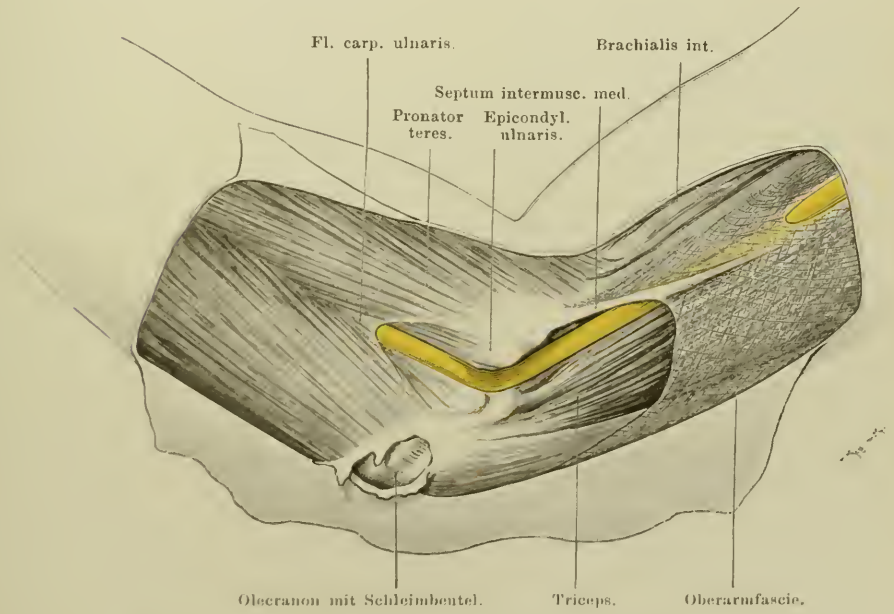

Fig. 44. Ellenbogen von der ulnaren Seite.
$^1/_2$ nat. Gr.

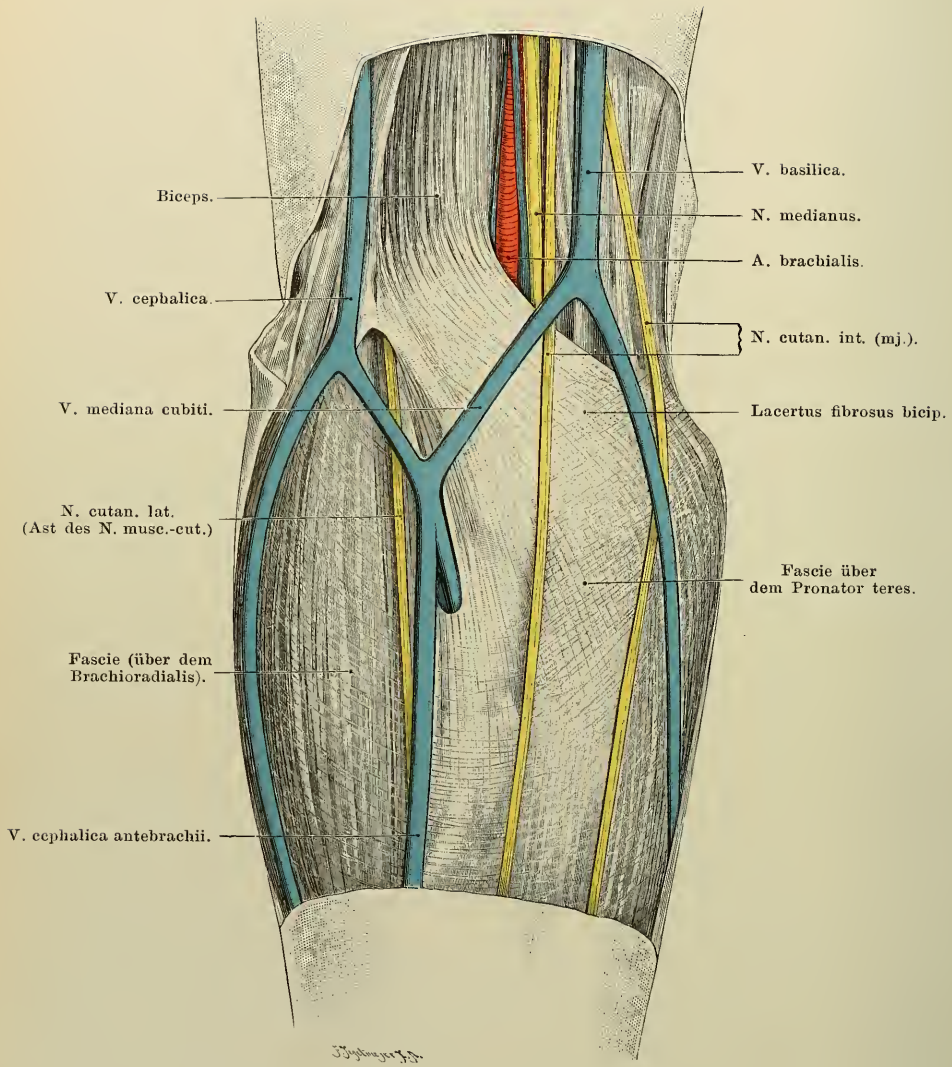

Fig. 45. Rechte Ellenbeuge, oberflächliche Schicht.

$^2/_3$ nat. Gr.

Verlag von Gustav Fischer in Jena.

Fig. 45. Rechte Ellenbeuge, oberflächliche Schicht.

Die Haut ist durch einen Längs- und zwei Querschnitte getrennt, die Lappen nach aussen und innen umgeschlagen. Die dünne Fascie am Oberarm, welche den Biceps und die tiefen Gefässe und Nerven bedeckt, ist entfernt, die grösstenteils vom Lacertus des Biceps gebildete Fascie am oberen Teile des Vorderarms ist stehen gelassen.

Hautvenen. Am oberen Ende des Vorderarms verlaufen nach oben zwei konstante und eine inkonstante Hautvene; jene sind V. basilica (ulnar) und V. cephalica (radial), diese die V. „mediana". Letztere soll sich nach der gewöhnlichen Darstellung nach Aufnahme einer starken V. interossea in zwei Stämme, die sogen. V. mediana cephalica und V. mediana basilica teilen, jene in die V. cephalica, diese in die V. basilica münden. Alle diese Verhältnisse sind sehr variabel. Das ursprüngliche, beim Erwachsenen oft verwischte Verhalten ist folgendes: V. cephalica des Vorderarms geht zur Ellenbeuge, bildet so öfter eine den Muskelbauch des Brachioradialis umziehende Insel (Schlinge) und geht ganz oder teilweisen schräg über die Ellenbeuge verlaufend in die Basilica über. Die schräg von aussen-unten nach oben-innen gehende Strecke der grossen embryonalen Hautvene des Armes (V. capitalis brachii Bardeleben) bleibt fast immer die stärkste Vene der Ellenbeuge und die für den Aderlass günstigste. Man hat sie auch V. mediana s. magna cubiti genannt. Die ursprünglich am Oberarm absteigende V. cephalica humeri kann dieses Verhalten beibehalten oder aber — gewöhnlich — sie anastomosirt mit der zwischen Deltoideus und Pectoralis major aufsteigenden, in die Axillaris mündenden Vene (V. cephal. hum. ascendens) und stellt so eine radiale venöse Collateralbahn her, während die Hauptmasse des Blutes durch die Basilica am Oberarm weiter geht. Nach Einmündung der Venae brachiales comitantes und sonstiger kleinen Venen wird die Basilica dann zur V. axillaris und subclavia (s. Achselhöhle). Die „V. mediana cubiti" läuft über den Lacertus fibrosus des Biceps, nur durch ihn von der A. brachialis getrennt. Verletzung der Arterie beim Aderlass und Entstehung des Aneurysma arterioso-venosum.

Die beiden grossen Hautnerven des Armes, N. cutanei brachii externus (lateralis; Fortsetzung des Musculocutaneus) und internus (s. medius) kommen über der Ellenbeuge zum Vorschein. Der Internus verläuft mit der Basilica und tritt neben ihr, an derselben Stelle, durch die Fascie des Oberarms, häufig von Anfang an in zwei starke Äste geteilt. Der Internus sowie seine Äste liegen meistens (etwa $^7/_8$ der Fälle) hinter (tiefer) der Basilica und Mediana cubiti (s. Figur).

Fig. 46. Rechte Ellenbeuge, tiefe Schicht.

Entfernt sind ausser der Haut: die Fascie des Unterarms (und damit der Lacertus fibrosus des Biceps), die Hautvenen und Hautnerven. Von Muskeln liegen nunmehr frei: Biceps mit seiner radialen Sehne; Brachialis internus, soweit er nicht durch Gefässe und Nerven verdeckt; der obere Teil der am Epicondylus ulnaris etc. entspringenden Masse der oberflächlichen Beuger, besonders der den radialen Rand derselben bildende Pronator teres; schliesslich Brachioradialis — oben ein wenig radialwärts geschoben.

Die A. brachialis läuft mit ihren beiden Begleitvenen, dem inneren Rande des Biceps angeschmiegt auf den spitzen Winkel zu, in dem sich Pronator teres und Brachioradialis (Supinator longus) treffen. Ehe sie bis dahin kommt, hat sie sich — gerade vor der Spalte des Gelenks — in die oberflächliche schwächere Radialis (Durchmesser: 3 mm) und die tiefe, direkt hinter ihr gelegene, deshalb von vorn nicht sichtbare stärkere Ulnaris (5 mm) geteilt. Erst später geht die Ulnaris ulnarwärts. Ulnar von der A. brachialis oder richtiger ihrer ulnaren Begleitvene liegt der N. medianus. Er kann sich bis 1 cm ulnarwärts von den Gefässen entfernen. Der Nerv durchbohrt den Pronator teres und versorgt die oberflächlichen und tiefen Beugemuskeln des Vorderarms (abgesehen vom Flexor carpi ulnaris und dem ulnaren Teile des Flexor digitorum profundus) mit Ästen (s. Fig. 51).

Am radialen Rande des Biceps sieht man den N. radialis in der Tiefe verlaufen. Derselbe liegt zwischen Brachioradialis und Brachialis internus (vgl. Fig. 47).

Die am inneren, besser ulnaren Epicondylus, sowie etwas darüber vom Oberarm und auch von der Fascie (Oberarm und Lacertus fibrosus bicipitis) entspringende Muskelmasse teilt sich nach unten hin in den am radialen Rande des Radius etwas über dessen Mitte inserirenden Pronator teres, den zum zweiten Metacarpus verlaufenden Flexor carpi radialis, den nicht ganz konstanten Palmaris longus und den auch noch von der Ulna entspringenden Flexor carpi ulnaris.

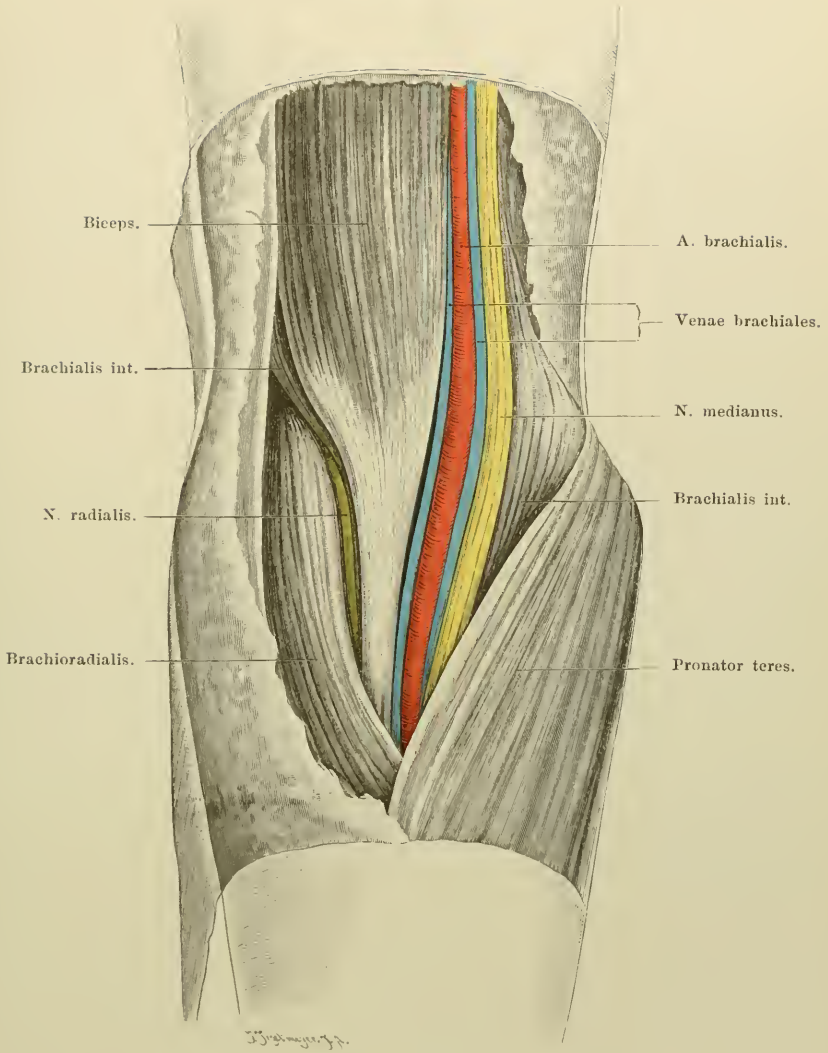

Fig. 46. Rechte Ellenbeuge, tiefe Schicht.

$^2/_3$ nat. Gr.

Verlag von Gustav Fischer in Jena.

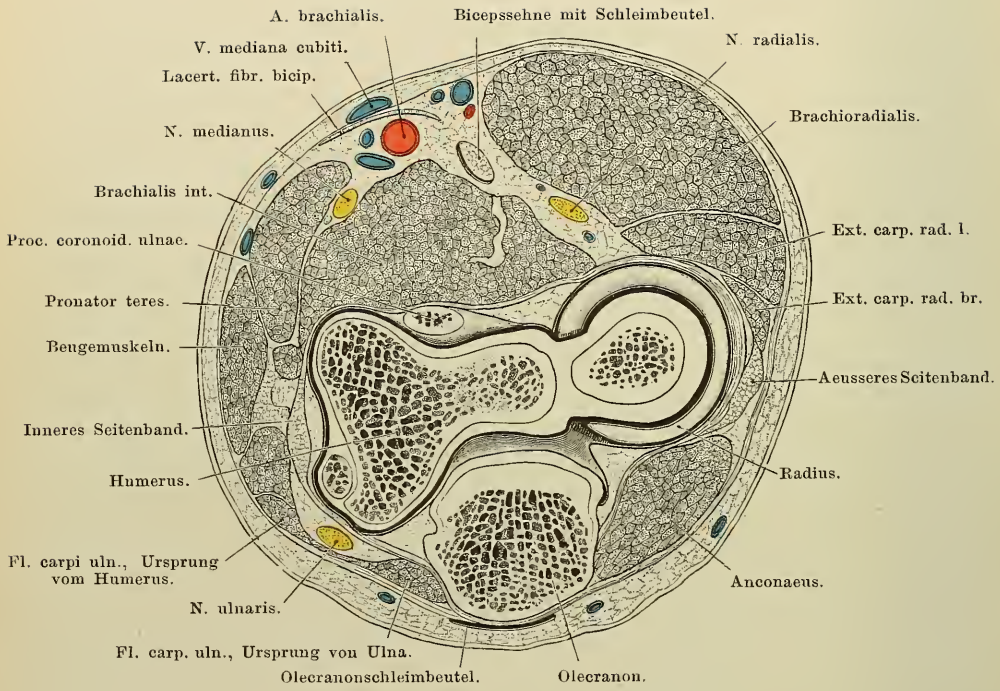

Fig. 47. Querschnitt des rechten Ellenbogengelenks.

Von oben gesehen. — Nat. Gr.

Verlag von Gustav Fischer in Jena.

Fig. 47. Querschnitt des rechten Ellenbogengelenks.

Der Sägeschnitt (gefrorene Leiche) ist quer zur Humerusachse durch Trochlea und Capitulum dieses Knochens, ferner durch die Basis des Olecranon und die Spitze des Proc. coronoideus gegangen.

Man sieht von oben in einen rechten Unterarm hinein. Der Radiuskopf liegt mit seinem erhöhten Rande frei, die tiefere Mitte wird von dem Reste des Capitulum humeri (Eminentia capitata s. radialis) ausgefüllt. Bemerkenswert ist die Dicke der inneren und äusseren Verstärkungsbänder des Gelenks, der Schleimbeutel am Olecranon, die Lage des N. ulnaris am Epicondylus ulnaris, des Medianus und Radialis auf der Beugeseite, der A. brachialis. Die Brachialis teilt sich normal in der Höhe der Gelenkspalte, d. h. also in dem hier abgebildeten Schnitte in die Ulnaris und Radialis, so dass auf der anderen Schnittfläche beide Lumina ein oberflächlicher (Radialis) und tiefer Lumen (Ulnaris) erscheinen.

Bei gestrecktem Arme liegt die Spitze des Olecranon (vgl. Fig. 48) ein wenig, bei der Beugung erheblich unter einer, durch die Spitzen der Epicondyli gezogenen geraden Linie. (Befindet sich der Olecranon bei Beugung über dieser Linie, so liegt Luxatio ulnae oder Fractura olecrani vor.)

Bemerkungen zur Mechanik des Ellenbogengelenks.

Die Gelenkflächen stellen zwar annähernd den Typus der Rotationsflächen dar, jedoch ist derselbe nicht genau verwirklicht. Man hat versucht, dies Gelenk dem Typus der Schraubenflächen zuzuweisen. Dies ist aber nur ein Notbehelf, denn die Abweichung von der reinen Form der Schraubenfläche ist ebenso gross, wenn nicht grösser, als die Abweichung von der reinen Form einer Rotationsfläche. Wenn auch die Form der Rolle des Humerus nahezu die einer Schraubenfläche von 3—4 mm Steigung auf den Umgang ist, so findet doch eine der Gelenkaxe parallele Translation (Seitwärtsbewegung) der Ulna bei der Beugung und Streckung nicht statt.

Es zeigt sich vielmehr bei eingehender Untersuchung, dass die Rotationsaxe durchaus nicht absolut fest ist, dass dieselbe während der ganzen Bewegung fortwährend ihre Richtung ändert und dass diese Richtungsänderung viel grössere Abweichungen von der Rotationsebene für die vom Gelenk entfernten Stellen des Unterarms verursacht, als sie die Annahme einer reinen Schraubenbewegung bedingen könnte. — Während ferner bei einem reinen Rotationsgelenk die beiden Relativbewegungen, d. h. die der Ulna am feststehenden Humerus und die des Humerus am fixirten Unterarm, gleich sein mussten, ist dies hier nicht der Fall (Otto Fischer).

Man könnte daher das Ellenbogengelenk als eine Art „normalen Schlottergelenkes“ bezeichnen.

Fig. 48. Längsschnitt des linken Ellenbogengelenks.

Das Gelenk befindet sich fast in äusserster Streckung. Der Schnitt hat die Trochlea des Humerus und die Fossa signoidea major der Ulna getroffen, ist somit weder frontal noch sagittal.

Zu beachten:

1. der dicht unter der Haut gelegene Schleimbeutel hinter dem Olecranon Bursa subcutanea olecrani;
2. der Schleimbeutel über dem Olecranon, Bursa m. tricipitis supraanconaea (Heineke), vor der Triceps-Sehne oder innerhalb derselben gelegen, einige mm vom oberen Recessus der Gelenkkapsel entfernt;
3. der Schleimbeutel am Biceps-Ansatz, Bursa musc. bicipitis.

Die Gelenkkapsel-Insertion am Humerus verläuft an den oberen (proximalen) Rändern der drei Gruben für das Olecranon (hintere), Proc. coronoideus ulnae (vordere grössere) und Capitulum radii (vordere kleinere), so dass also diese drei Gruben innerhalb des Gelenkes liegen. — An der Ulna befestigt sich die Kapsel am Rande des Knorpels der Fossa sigmoidea oder dicht neben diesem Rande. — Am Radius sitzt die Kapsel am Halse etwa in der Mitte zwischen unterem Rande des Capitulum und Tuberositas, an der radialen Seite etwas weiter distal als ulnar.

Die an und für sich dünne Kapsel des Gelenks wird durch vordere und hintere longitudinale und schräge, besonders aber durch seitliche Verstärkungsbänder, ein inneres oder ulnares und ein äusseres oder radiales, verdickt (Fig. 47). Letzteres geht in das früher als gesondertes Band aufgefasste „Lig. annulare radii" über, welche das Radiusköpfchen umfassend, schliesslich ebenso zur Ulna gelangt, wie das ulnare Seitenband.

Die Seitenbänder spielen bei den Bewegungen im Gelenke, besonders durch Anspannung bei starker Beugung und Streckung, eine grosse Rolle.

Von der Kapselwand entspringen fetthaltige Fortsätze (Synovialfortsätze), den drei Gruben (s. o.) entsprechend: ein grösserer hinterer und zwei kleinere vordere. Jener wird bei der Streckung nach oben und hinten gezogen und liegt dann über dem Olecranon, zwischen ihm und dem Triceps (s. Figur); bei der Beugung füllt er die Fossa olecrani aus. — Die vorderen verhalten sich umgekehrt: so liegt der vordere ulnare (s. Figur) bei der Streckung in der Fossa anterior major, vor der Trochlea der Humerus.

Bei der Streckung entsteht, ähnlich wie am Kniegelenk über der Patella, über und hinter dem Olecranon ein Recessus der Gelenkkapsel.

Das Gelenk ist am besten von hinten zugängig: vorn sind starke Muskeln, Gefässe und Nerven, hinten nur der N. ulnaris zu vermeiden. Gelenkergüsse treten am deutlichsten zu beiden Seiten des Olecranons hervor.

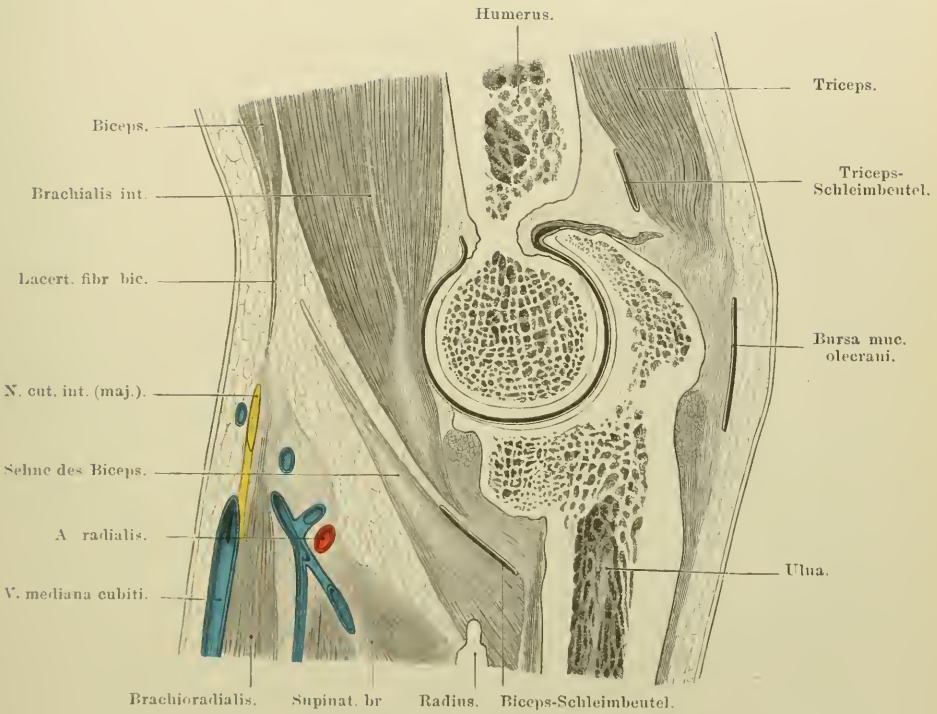

Fig. 48. Längsschnitt des linken Ellenbogengelenks.

Von aussen gesehen. — Nat. Gr.

Verlag von Gustav Fischer in Jena

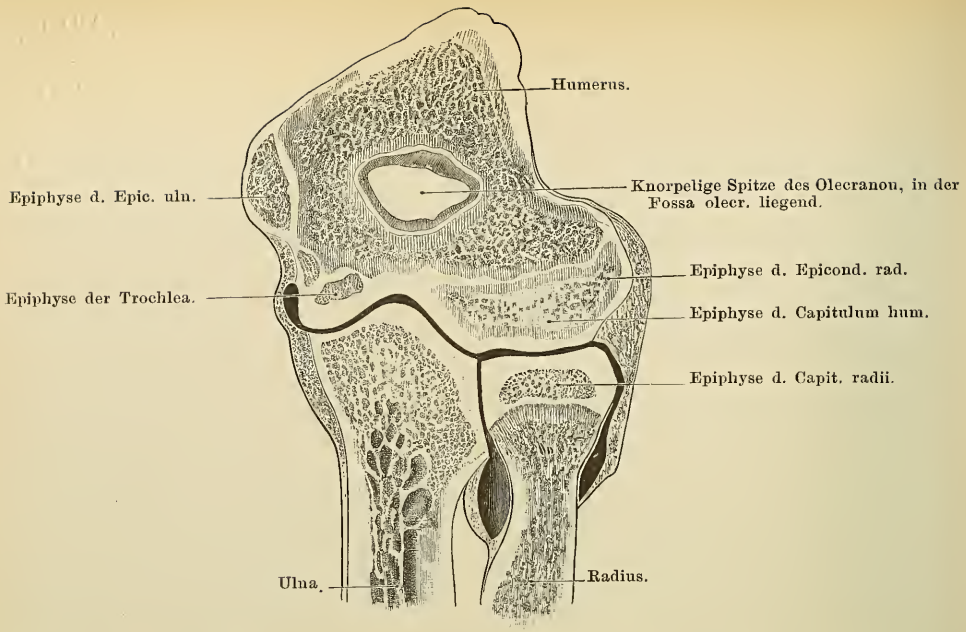

Fig. 49. Frontalschnitt des Ellenbogengelenks eines 19jährigen.
Nach von Brunn.

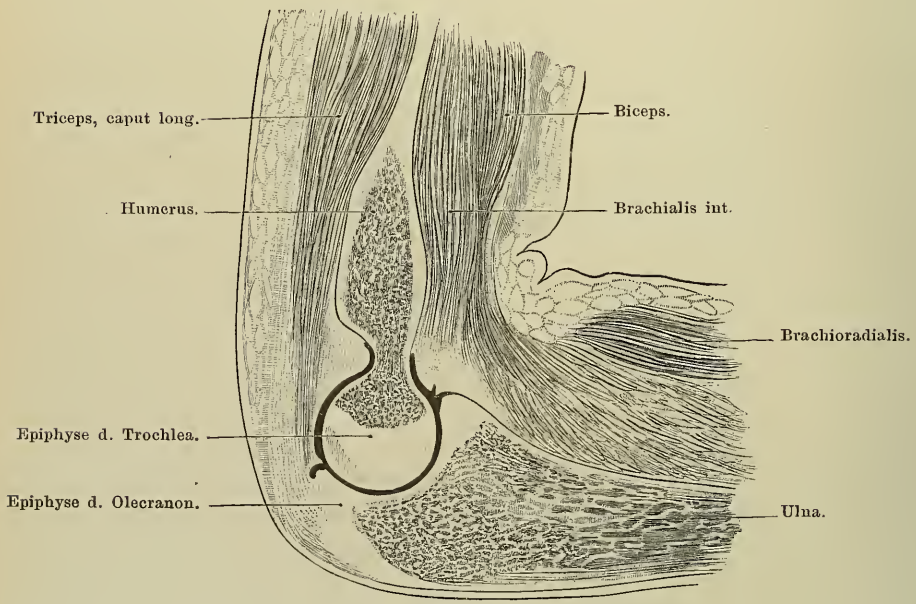

Fig. 50. Sagittalschnitt d. linken Ellenbogengelenks e. 8jähr. Knaben.
Nach von Brunn.

Verlag von Gustav Fischer in Jena.

Fig. 49 und 50. Verhalten der Ellenbogengelenk-Kapsel zu den Epiphysengrenzen. Nach von Brunn.

Frontalschnitt durch das gestreckte rechte Ellenbogengelenk eines 19jährigen.

Ansicht von hinten.

Die Gelenkhöhle erstreckt sich weit unter die Epiphysengrenze des Radiusköpfchens. Aber auch hier entspringt (vgl. Schultergelenk) die Kapsel vom Gelenkknorpel und haftet dem Radius bis zum unteren Ende der Höhle ziemlich lose an.

Eine Ablösung des vereinigten Kernes von Epicondylus radialis (lateralis) und Capitulum humeri wird ebenso wie eine solche des Trochleakernes an der Stelle zwischen beiden Kernen in die Gelenkhöhle dringen müssen.

Sagittalschnitt durch das linke Ellenbogengelenk eines 8jährigen Knaben.

Ansicht von innen.

Die Grenze zwischen Ulna-Diaphyse und Olecranon-Epiphyse geht in den Gelenkknorpel hinein. Auch über die Grenze der Humerus-Diaphyse geht die Kapsel weit nach oben. Während sie sich an der vorderen Seite leicht bis an den Gelenkknorpel ablösen lässt und ziemlich dick ist, ist dies Abpräpariren an der hinteren Seite — wo die Kapsel äusserst fest an die Oberfläche der Fossa olecrani angewachsen ist — nicht gut ausführbar.

Eine Epiphysentrennung wird also sowohl am Humerus wie an der Ulna in die Gelenkhöhle eindringen.

Fig. 51. Volarseite des Vorderarms, tiefe Schicht.

Die Fascie der Ellenbeuge und der Volarseite des Unterarms ist, mit Einschluss des sogen. Lacertus fibrosus des Biceps, entfernt, ebenso der obere Teil des Flexor carpi radialis und des Fl. digitorum sublimis, der radiale Kopf des letzteren ist dicht am Ursprung durchtrennt. (Der Palmaris longus fehlte.) Der starke oberflächliche Kopf des Pronator teres ist durchschnitten, das proximale Ende des Muskels ulnarwärts umgeschlagen. Der Brachioradialis ist ein wenig nach aussen gezogen.

Gewöhnlich gerade vor der Gelenkspalte findet die Teilung der A. brachialis in die Ulnaris und Radialis statt. Die Ulnaris geht in der Tiefe hinter den vom Epicondylus ulnaris entspringenden starken Muskeln ulnarwärts, um etwas über der Mitte des Vorderarms den N. ulnaris zu erreichen, an dessen radialer Seite sie zur Hand läuft.

Der N. medianus hat sich meist schon in der Ellenbeuge von den Gefässen etwas entfernt, er durchbohrt den Pronator teres, liegt dann zwischen tiefem und oberflächlichem Beuger, um dann einige Finger breit über dem Handgelenk an dem radialen Rande des Flexor digitorum sublimis oder des Palmaris longus an die Oberfläche, d. h. dicht unter die Fascie, zu gelangen.

Der N. radialis liegt am ulnaren Rande des Brachioradialis frei, er teilt sich dann in zwei Äste, den hinteren oder tiefen, der die Streckmuskeln des Unterarms versorgt (Fig. 52), und den oberflächlichen oder volaren, welcher in den oberen zwei Dritteln des Unterarms mit der A. radialis verläuft, um sodann gleichfalls auf die Rückseite der Hand zu gelangen (Fig. 55).

Der N. ulnaris hat den Flexor carpi ulnaris durchbohrt und zieht nun, diesem Muskel angeschmiegt, nach der Hand hin. An der oberen Grenze des letzten Drittels oder Viertels des Vorderarms giebt der Nerv den dorsalen Ast zum Handrücken (Fig. 55) ab. Ein gemeinsamer Verlauf des Nerven mit der gleichnamigen Arterie ist, wie oben bemerkt, nur in der unteren Hälfte des Unterarms vorhanden.

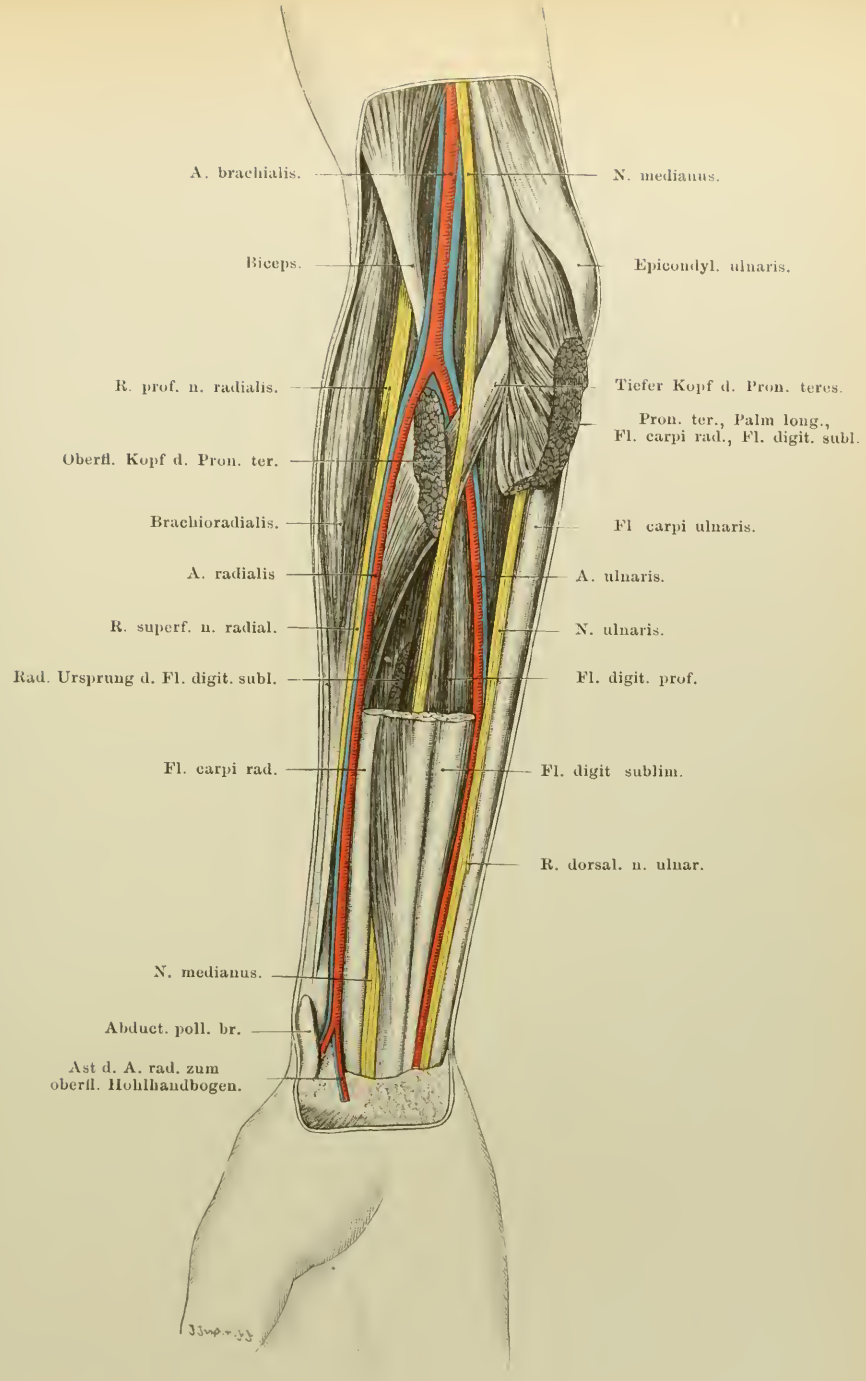

Fig. 51. Volarseite des Vorderarms. Tiefe Schicht.

$^2/_5$ nat. Gr.

Verlag von Gustav Fischer in Jena

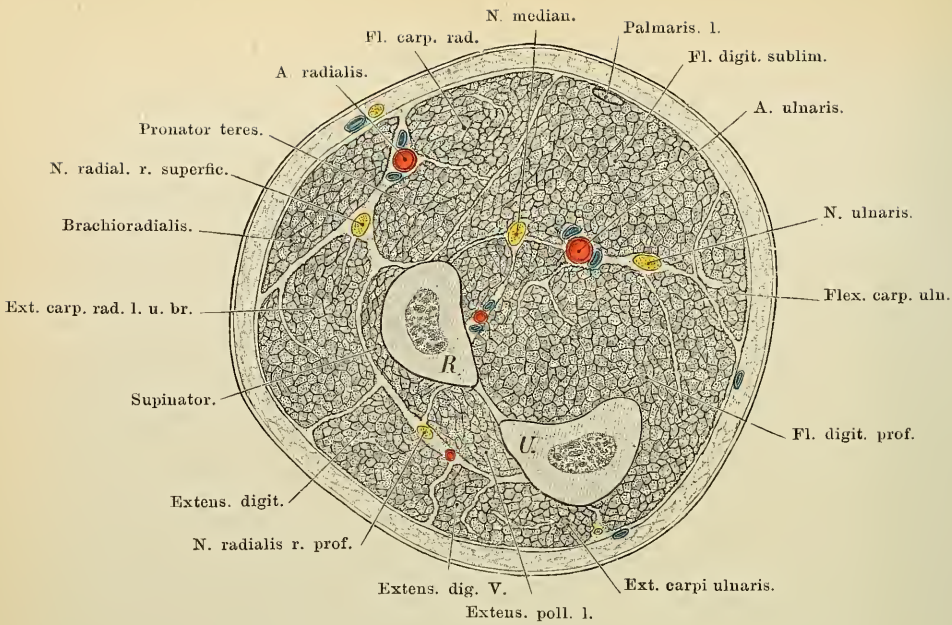

Fig. 52. Querschnitt des r. Unterarms, Ende des oberen Drittels.

Nat. Gr.

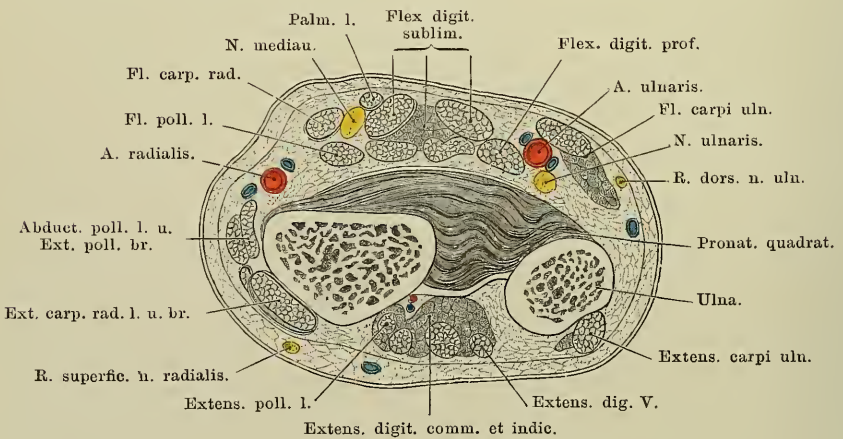

Fig. 53. Querschnitt des r. Unterarms, nahe dem unteren Ende.

Nat. Gr.

Fig. 52. Querschnitt des Unterarms an der Grenze des oberen und mittleren Drittels.

Man sieht von oben in einen linken — oder von unten in einen rechten — Unterarm hinein.

Bemerkenswert auf der Beugeseite: Lage des volaren Astes des N. radialis neben dem Brachioradialis, der A. radialis zwischen diesem Muskel und dem Pronator teres, etwa 1 cm von der Fascie entfernt, — N. medianus in der Mitte zwischen Radialis und Ulnaris, beide tief in der Muskulatur, zwischen Medianus und Ulnaris die Arteria ulnaris, die Art. interossea (der volare Stamm) nahe dem Radius, die Spalträume zwischen der oberflächlichen und tiefen Muskelgruppe, sowie den volaren und radialen Muskeln, — auf der Streckseite: der dorsale Ast des Radialis, daneben die Art. interossea dorsalis, beide Gebilde in einem Spaltraume zwischen Supinator (brevis) und den Streckmuskeln bezw. radialen Muskeln.

Alle diese Räume sind Lymphräume.

Fig. 53. Querschnitt des Unterarms, nahe dem Handgelenk.

Gefrierschnitt. Man sieht von unten in einen rechten — oder von oben in einen linken — Unterarm hinein.

Zu beachten: Lage der A. radialis an der Stelle, wo man den Puls zu fühlen und zu unterbinden pflegt, nahe der Haut und nahe dem Knochen, von letzterem durch Fasern des Pronator quadratus getrennt; A. ulnaris, meist vom Rande der Sehne der Fl. carpi ulnaris bedeckt, tiefer und weiter ulnarwärts der gleichnamige Nerv. N. medianus zwischen Fl. carpi radialis und Fl. digitorum sublimis, etwas vom Palmaris longus bedeckt (vgl. Fig. 57).

Zwischen der den Pronator quadratus bedeckenden Fascie und den oberflächlicheren Muskeln liegt ein Lymphraum.

Fig. 54. Handgelenkgegend von der Radialseite.

Haut und Fascie sind entfernt, das Lig. carpi dorsale ist bis zu seinem Übergang in das (oberflächliche) volare stehen geblieben. Die Art. radialis ist freigelegt.

Vom Rücken des Vorderarms kommen und zum Daumen gehen die Sehnen der Muskeln: Abductor und Extensor brevis, sowie Extensor longus, unter dem dorsalen Bande (s. Sehnenscheiden Fig. 56). Die Art. radialis nimmt ihren Verlauf über den radialen Rand des Carpus zum ersten Interstitium interosseum. Hier tritt sie zur Vola durch, um dort mit dem tiefen Aste der Ulnaris den tiefen Hohlhandbogen zu bilden. Auf der radialen und dorsalen Fläche wird sie von den Sehnen der Daumenmuskeln, ferner von der V. cephalica pollicis und den Hautnerven gekreuzt. Alle genannten Gebilde liegen oberflächlicher als die Arterie. Die V. cephalica pollicis sammelt das Blut vom Daumen und der radialen Seite des Zeigefingers. Die Gegend zwischen Extensor poll. longus und den anderen Daumenmuskeln bildet bei Abduction des Daumens (durch den Luftdruck) eine dreieckige Grube mit der Spitze nach dem Daumen hin. In dieser, zur Unterbindung der Arterie benutzten Grube (Tabatière der Franzosen) pflegt die vorhin genannte Hautvene gerade über der Arterie zu liegen. Neben den Hautvenen — oder auch selbständig — verlaufen die sensiblen Handrückenäste des N. radialis, die Endäste von dessen volarem oder oberflächlichen Hauptaste (s. Fig. 55). Sie anastomosiren mit dem Cutaneus lateralis und werden öfters von diesem, wenigstens zum Teil, ersetzt.

In der Fortsetzung des Stammes der A. radialis verläuft in der Vola der Ramus volaris superficialis, der mit dem entsprechenden Aste der A. ulnaris eine nicht konstante Anastomose eingeht: Arcus volaris sublimis. Dieser oberflächliche Hohlhandbogen (vgl. Fig. 57) wird in der Mehrzahl der Fälle von der A. ulnaris allein gebildet. Die Bezeichnung „Bogen“ ist aber auch in jenen Fällen gerechtfertigt, wo er nicht „geschlossen“ ist; vgl. „Aortenbogen“.

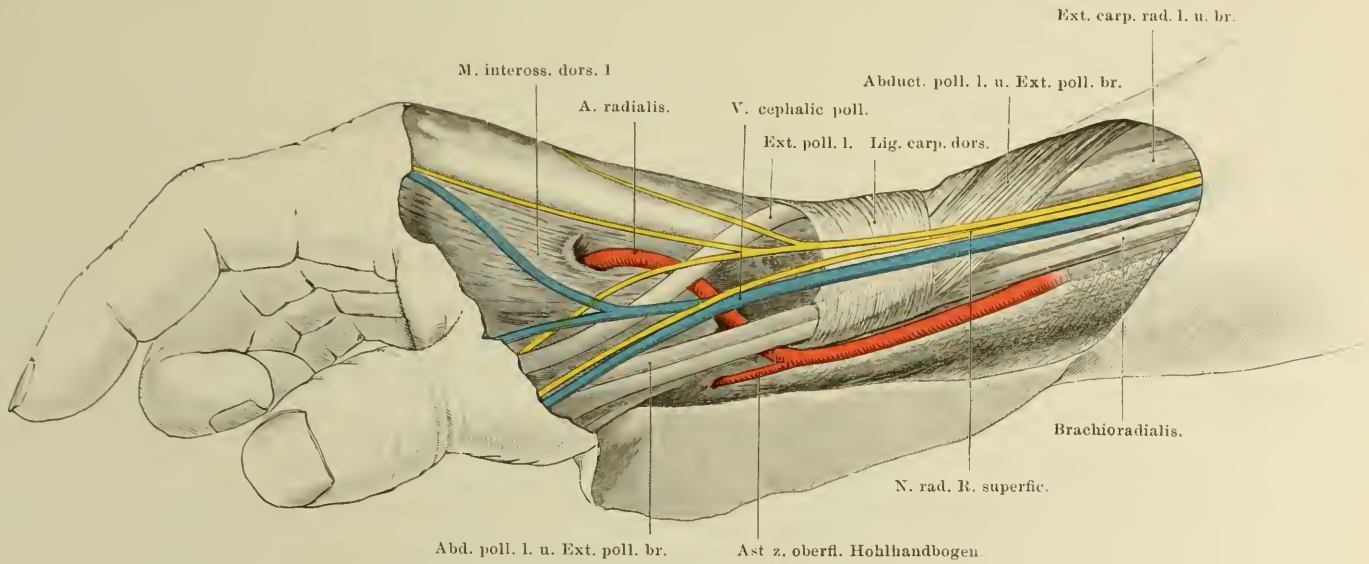

Fig. 54. Handgelenk-Gegend, von der radialen Seite.

$^2/_3$ nat. Gr.

Verlag von Gustav Fischer in Jena.

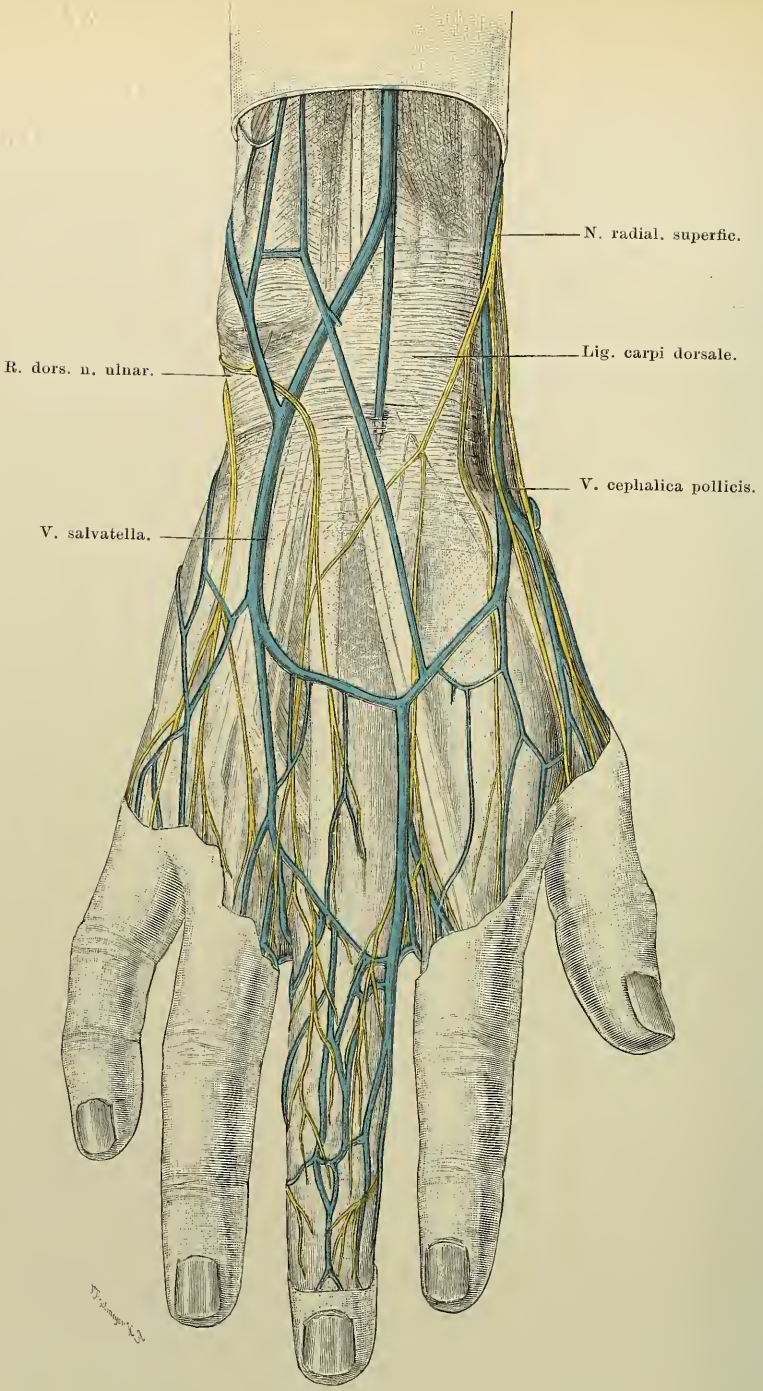

Fig. 55. Nerven und Venen des Handrückens.
$^2/_3$ nat. Gr.

Fig. 55. Nerven und Venen des Handrückens.

Frisch präparirt. Nur die Haut ist entfernt. (Die Venen und Nerven des Mittelfingers sind nach dem Rüdinger'schen *Nerven-Atlas gezeichnet.)*

Venen. Das Blut der Finger wird durch mehrere (bis 4) auf dem Handrücken verlaufende oberflächliche Venen, die an den ersten Fingergliedern entstehen, in grössere Stämme geleitet, welche schliesslich in die Vena basilica und Vena cephalica antibrachii übergehen. Die am meisten ulnar und radial gelegenen Venae intermetacarpeae dorsales werden als V. salvatella und V. cephalica pollicis bezeichnet. Die letztere geht über die Sehnen der Extensores pollicis (longus, brevis) und des Abductor poll. longus (s. Fig. 54) hinweg sehr bald auf die Volarseite des Unterarms.

Nerven. Der Handrücken wird von sensiblen Ästen des Radialis und Ulnaris versorgt. Die Verbreitungsbezirke dieser beiden sind nicht konstant; auch kommt fast immer wenigstens eine Anastomose und damit Faseraustausch zwischen beiden Nerven zu stande, so dass bei Verletzungen, Lähmungen etc. des einen die Sensibilität vermittelst des anderen zu einem grossen Teil aufrecht erhalten bleiben kann. Gewöhnlich teilen sich Radialis und Ulnaris gleichmässig in den Handrücken, so dass ihre Grenze in der Axe des dritten Fingers liegt.

Die beiden distalen Phalangen des zweiten und dritten Fingers, sowie die radiale Hälfte derselben am vierten Finger erhalten vom Medianus ihre sensiblen Äste.

Venen und Nerven liegen ganz oberflächlich unter der Haut über den Sehnen der Streckmuskeln. Das in der Figur dargestellte Lig. carpi dorsale wird durch eine aus queren sehnigen Streifen bestehende Verstärkung der Unterarmfascie gebildet, welche sich in stark verdünntem Zustande in die dorsale Handfascie fortsetzt.

Fig. 56. Sehnenscheiden an der Dorsalseite der Hand.

Haut und Fascie, Gefässe und Nerven sind in dem ganzen Bereiche der Abbildung entfernt. Nur das Lig. carpi dorsale ist stehen geblieben, jedoch durchsichtig gedacht.

Die Sehnen- oder Synovialscheiden der Fingerstrecksehnen liegen in besonderen „Fächern" zwischen dem Periost der Unterarmknochen und den Carpalgelenkkapseln einerseits, dem Lig. carpi dorsale andererseits; sie reichen proximalwärts (nach dem Unterarm zu) meist gerade bis zu dem Rande des eigentlichen „Bandes", d. h. so weit, wie starke quere fibröse Züge der Fascie aufliegen, — dorsalwärts (nach der Hand zu) gehen sie sehr erheblich, 2, 3, 4 cm weit, über den Bereich des Bandes hinaus.

Vom radialen zum ulnaren Rande liegen sechs Fächer und Scheiden für die Sehnen folgender Muskeln:

1. Abductor pollicis longus und Extensor pollicis brevis. Die Scheide des letzteren ist 1 cm (oder mehr) länger.

2. Beide Extensores carpi radiales (longus und brevis) und:

3. Extensor pollicis longus. Der letztere kreuzt die beiden ersteren spitzwinklig, indem er ihrer dorsalen Fläche dicht aufliegt. — Gewöhnlich kommuniziren deshalb alle drei Sehnenscheiden miteinander, so dass man sie praktisch als eine auffassen muss.

4. Extensor digitorum communis und Extensor indicis proprius. Die beiden Sehnen für den Zeigefinger liegen in einer Scheide, welche mit der gemeinsamen für die Finger 3—5 kommunizirt, sich jedoch nicht so weit nach den Fingern hin erstreckt als diese.

5. Extensor digiti V. proprius. Die Sehnenscheide dieses öfters mit zwei Sehnen ausgestatteten Muskels (wie in dem hier abgebildeten Fall) erstreckt sich gewöhnlich noch etwas länger hinaus, als die vorigen.

6. Extensor carpi ulnaris. Diese Scheide ist ganz kurz, da der Muskel ja schon an der Basis metacarpi V. endet.

Bemerkenswert sind die breiten sehnigen Verbindungen zwischen den Strecksehnen des zweiten, dritten und vierten Fingers. Es handelt sich hier um den Beginn einer Verschmelzung der Sehnen, der Bildung einer grossen Aponeurose oder Fascie an Stelle der getrennten Sehnen, ein Vorgang (Reductionserscheinung), der auf der Volarfläche (Fascia palmaris) schon sein Ende erreicht hat.

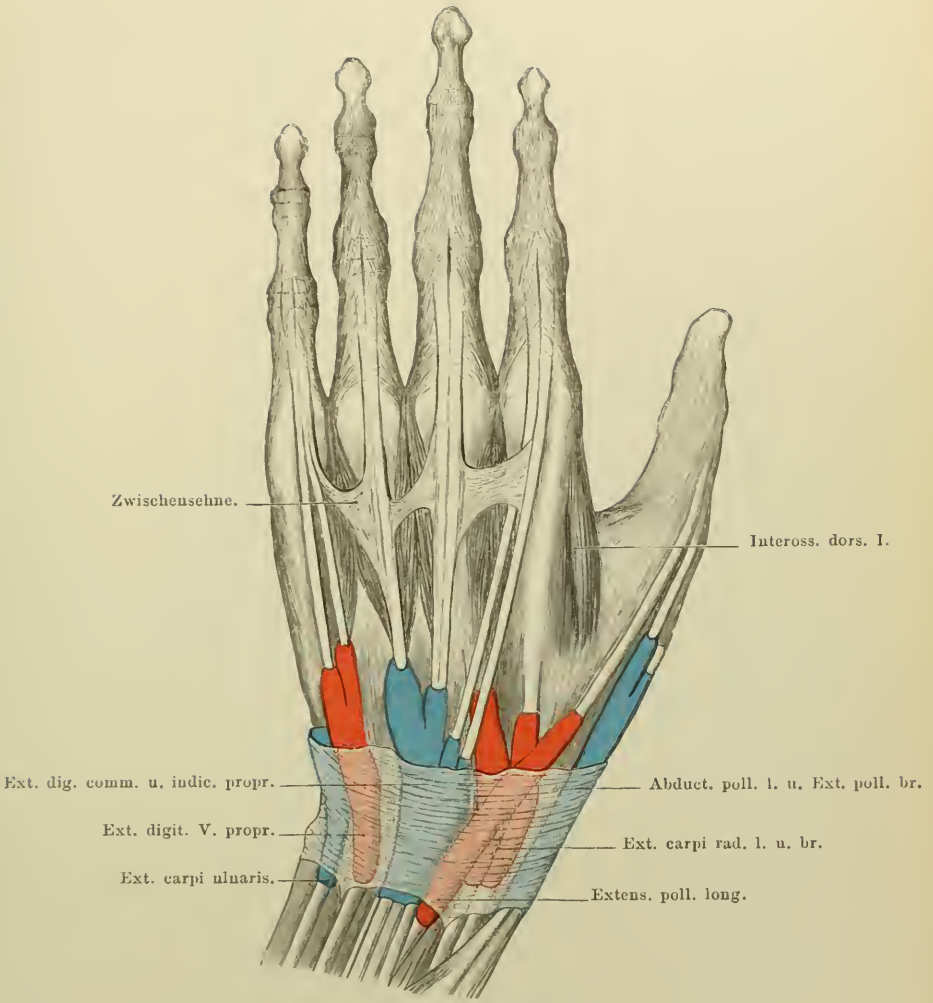

Fig. 56. Sehnenscheiden an der Dorsalseite der Hand.

Nach Joessel.

Verlag von Gustav Fischer in Jena.

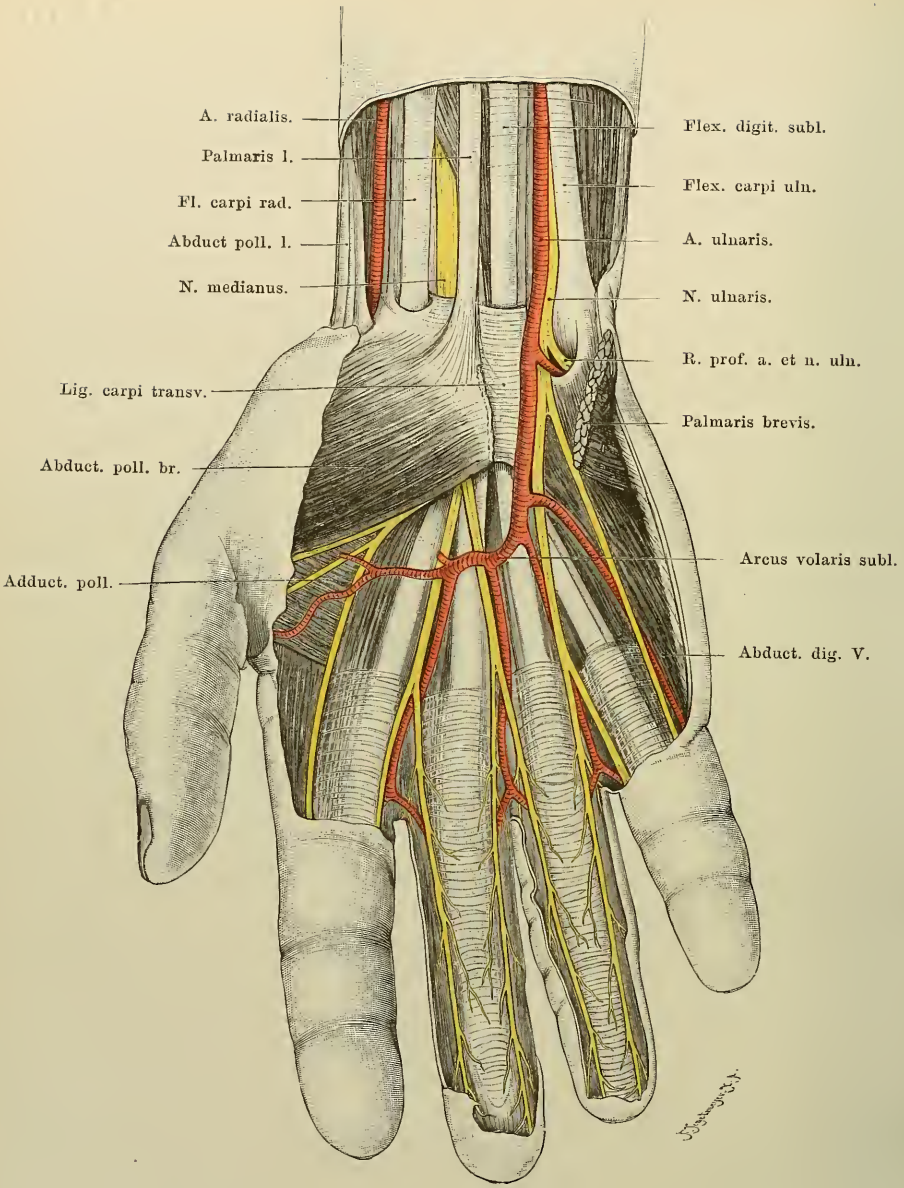

Fig. 57. Handgelenkgegend und Hohlhand, oberflächliche Schicht.

$^2/_3$ nat. Gr.

Verlag von Gustav Fischer in Jena.

Fig. 57. Handgelenkgegend und Hohlhand, oberflächliche Schicht.

Entfernt sind ausser der Haut die Fascia palmaris und das mit ihr und dem M. palmaris longus innig zusammenhängende Lig. carpi volare superficiale (volarer Teil des Lig. c. commune Henle), ferner alle Venen.

Über dem Handgelenk liegen auf der volaren Seite, vom radialen zum ulnaren Rande, meist dicht unter der Fascie:

M. abductor und extensor brevis pollicis (s. Fig. 54),
M. brachioradialis,
A. radialis mit zwei Venen,
M. flexor carpi radialis,
N. medianus,
M. palmaris longus (tritt aus der Unterarmfascie heraus).
M. flexor digitorum sublimis,
A. ulnaris mit zwei Venen,
N. ulnaris,
M. flexor carpi ulnaris (etwas ulnarwärts gezogen, um den Nerv und die Gefässe vollständig sichtbar zu machen).

Arterien. Am Handgelenk liegt die A. ulnaris zwischen dem oberflächlichen und tiefen Querbande; sie kann schon hier — dicht unter dem Pisiforme — den tiefen Ast (zum tiefen Bogen) abgeben, der mit dem gleichnamigen Nerv in die Tiefe geht (vgl. Fig. 58).

In der Hohlhand verläuft — dicht unter der Fascia palmaris — die Fortsetzung des Stammes der A. ulnaris, der sogen. Arcus volaris sublimis (Hohlhandbogen), welcher durch einen Ast der A. radialis vollständig geschlossen sein kann. (S. Erläuterung zu Fig. 54.)

Die distale Konvexität des oberflächlichen Bogens liegt der Handgelenkfalte (Grenze von Unterarm und Hand) etwas näher als der queren Falte zwischen dem Handteller und dem dritten Finger. Der Bogen geht somit nicht über die zweite Linie des lateinischen *M* oder *W* (von der radialen Seite gesehen) hinaus, welches die meisten Menschen mehr oder weniger deutlich in der Hohlhand besitzen.

Nerven. Der Medianus liegt am untersten Teile des Unterarms radialwärts vom Palmaris longus, oder, wenn dieser fehlt, vom Flexor digitorum sublimis. Im Bereiche des Bandes und in der Hohlhand liegt der Nerv oberflächlicher als die Sehnen (vgl. Figg. 64 und 65). Der Medianus versorgt die Beugeseite der ersten drei und den radialen Rand des vierten Fingers, der Ulnaris den Rest.

Fig. 58. Handgelenkgegend und Hohlhand, tiefe Schicht.

Ausser den in Fig. 57 entfernten Teilen sind hier fortgenommen: die distalen Stücke des Flexor digitorum sublimis und profundus, jedoch so, dass deren Ansätze (am zweiten Finger: geschlossene Sehnenscheide; am dritten Finger: Ansätze nebst dem betreffenden M. lumbricalis, Sehnenscheide geöffnet; am vierten Finger: isolirte eigentliche Insertion) stehen blieben. Der Palmaris longus ist nach der radialen Seite geschoben. Die tiefe Hohlhandfascie ist abpräparirt; aus dem Adductor pollicis ist ein Stück herausgeschnitten. Von der A. ulnaris ist der den oberflächlichen Bogen bildende Abschnitt entfernt. Am Unterarm liegt der Pronator quadratus frei.

Der aus der Vereinigung zwischen den tiefen Hohlhandästen der Aa. radialis und ulnaris gebildete konstante tiefe Hohlhandbogen liegt, unter den Beugesehnen und der tiefen Fascie, etwa in der Mitte zwischen dem oberflächlichen Bogen und dem distalen Rande des Carpus, vor den Basen der Metacarpalia, der dorsalen Fläche der Hand näher als der volaren (vgl. Fig. 65).

Mit dem tiefen Arterienbogen verläuft der tiefe Ast des N. ulnaris bis zum Adductor pollicis (in dem er endet). Dieser Nerv versieht auch sämtliche M. interossei (volares s. interni, dorsales s. externi) mit motorischen Fasern. Vorher hat er schon die Muskeln des Kleinfingerballens (Abductor, Flexor, Opponens) und den vierten, ev. auch dritten Lumbricalis versorgt.

Zwischen dem eigentlichen Lig. carpi volare und den tiefen, die Carpalgelenkkapseln verstärkenden Bändern liegt ein von Sehnen und Sehnenscheiden ausgefüllter Tunnel (vgl. Fig. 59—62).

Näheres über die Art und Weise der Insertion des oberflächlichen (zweite Phalanx) und tiefen Beugers (dritte Phalanx), sowie über die Durchbohrung der oberflächlichen seitens der tiefen Sehnen s. die Lehrbücher der systematischen Anatomie.

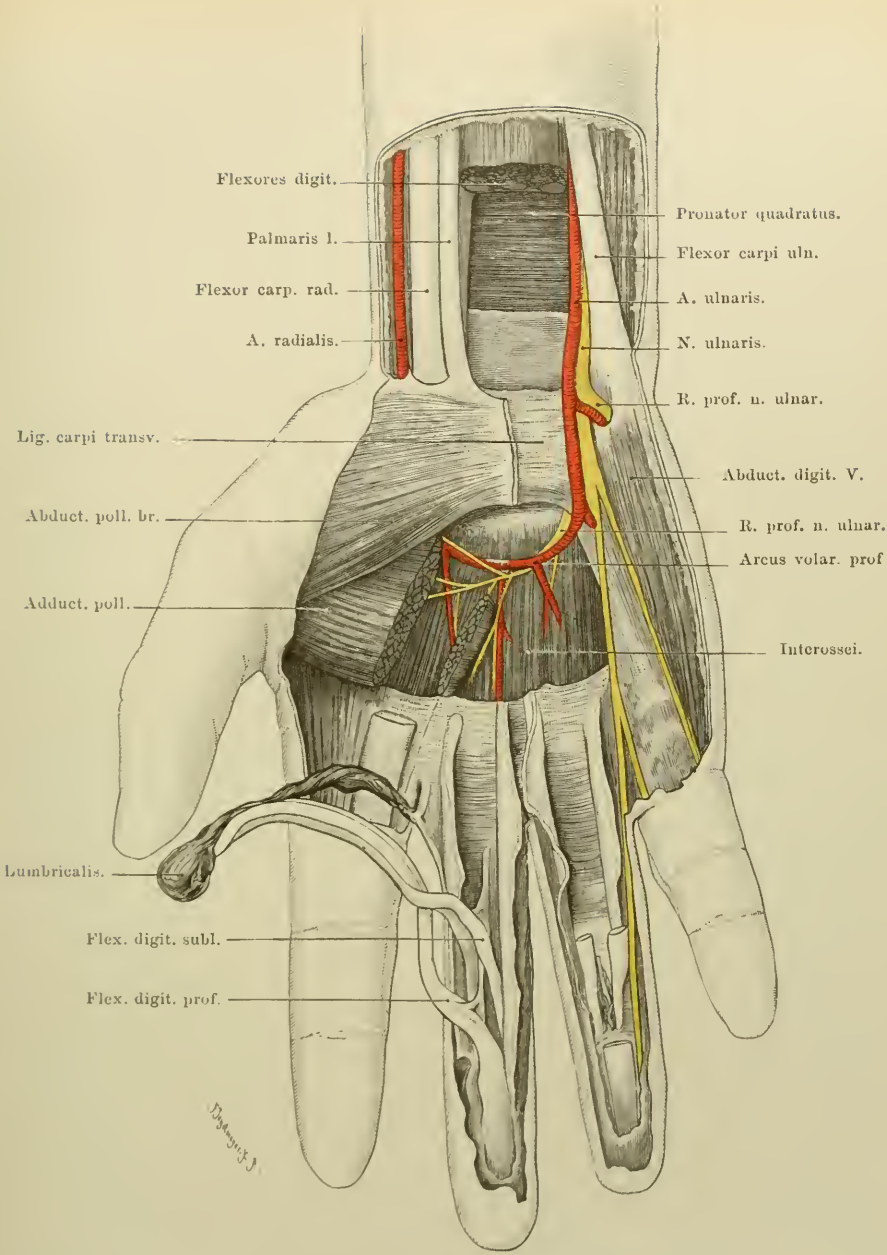

Fig. 58. Handgelenkgegend und Hohlhand, tiefe Schicht.

$^2/_3$ nat. Gr.

Verlag von Gustav Fischer in Jena.

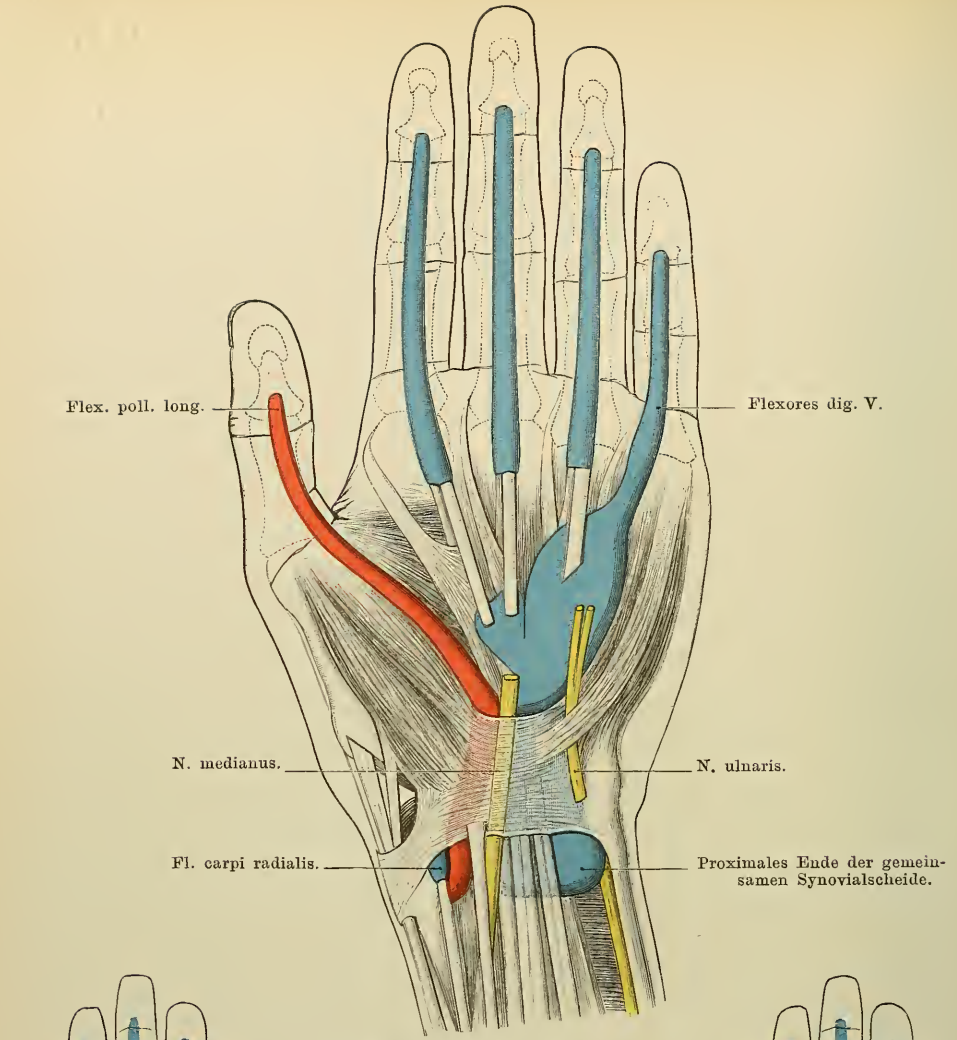

Fig. 59. $^1/_2$ nat. Gr.

Fig. 60. $^1/_4$ nat. Gr.

Fig. 62. $^1/_2$ nat. Gr.

Fig. 61. $^1/_4$ nat. Gr.

Fig. 59—62. Sehnenscheiden auf der Volarseite der Hand.

Verlag von Gustav Fischer in Jena.

Fig. 59—62. Sehnenscheiden auf der Volarseite der Hand.
Nach Joessel und von Rosthorn.

Die Sehnenscheiden der Beuger (Flexor digit. sublimis, profundus; Fl. poll. longus) beginnen etwa 2 cm oberhalb des Lig. carpi transversum und erstrecken sich weit in die Hohlhand hinein. Gewöhnlich bestehen zwei Sehnenscheiden: a) eine für Fl. digit. sublimis und profundus gemeinsam, — b) für den Fl. poll. longus. (Eine praktisch unbedeutende Sehnenscheide besitzt der Fl. carpi radialis, in der Tiefe, am Multangulum majus bis zur Basis metacarpi II.) Diese beiden Sehnenscheiden kommuniziren sehr oft miteinander.

Die grosse gemeinsame Sehnenscheide der Beuger zeigt nach Injection eine flache Ausbuchtung nach oben, dann — am Bande — eine Einschnürung. Die Scheide reicht an den Sehnen des zweiten und dritten Fingers etwa 2 cm, am vierten Finger mindestens 1 cm weiter, an der Sehne zum fünften Finger pflegt sie mit der Fingersehnenscheide zu kommuniziren. In gleicher Weise kommunizirt regelmässig die Sehnenscheide des Daumens mit der Sehnenscheide des Flex. pollicis long. unter dem Lig. carpi transversum. Dies ist praktisch sehr wichtig: eine Eiterung der Sehnenscheiden des ersten und fünften Fingers wird sich regelmässig in der grossen Scheide fortsetzen, beim zweiten bis vierten Finger nicht! Ferner erklärt sich dadurch das häufige Überwandern einer Eiterung aus der Sehnenscheide des Daumens in die des fünften Fingers und umgekehrt. Aus der Sehnenscheide des Daumens setzt sich die Eiterung durch die so häufig bestehende Kommunikation in die grosse gemeinsame Flexorensehnenscheide und aus dieser in die Sehnenscheide des fünften Fingers, da ja nur diese mit der gemeinsamen Flexorensehnenscheide kommunizirt, fort.

Der N. medianus liegt zwischen den beiden grossen Sehnenscheiden und dem Lig. carpi transversum, — N. ulnaris liegt oberhalb des Bandes der Scheide an.

Die Sehnen des Fl. sublimis und profundus liegen an den Fingern in gemeinsamen Scheiden, welche sich etwas über die Articul. metacarpophalangeae hinauf in die Hohlhand erstrecken. Distalwärts reichen sie bis zum Ansatz der Sehne des Flexor profundus, d. h. bis zur Basis der Endphalangen. Entzündungen und Verletzungen an der Endphalanx distal von diesem Punkte werden also nicht mehr die Sehnenscheide gefährden.

Die kleinen Nebenbilder 60 und 61 zeigen das Zustandekommen einer nicht seltenen Varietät (die von manchen Autoren für die Norm gehalten wird): eine dritte Sehnenscheide schiebt sich keilförmig (Fig. 60) zwischen die beiden grossen von oben her ein. Bei vollständiger Entwickelung des dritten Sackes (Fig. 61) läuft durch ihn die tiefe Beugesehne des Zeigefingers.

Das etwas komplizirte Verhalten der einzelnen Sehnen der langen Beuger zu der Scheide soll Fig. 62 darstellen. Hier kann man auch die „Mesotendina", die sich den Darmmesenterien analog verhalten, im schematischen Durchschnitte sehen.

Fig. 63. Flachschnitt durch die Handgelenke, links.

Durch einen Flachschnitt sind sämtliche Gelenke vom distalen Ende des Unterarms bis zum Metacarpus einer linken Hand von der Rückseite her freigelegt: die nicht in der Schnittebene (tiefer) gelegenen Gelenke (Triquetrum-Pisiforme; Multangulum majus-Metacarpus I) sind für sich geöffnet.

Folgende Gelenkhöhlen oder Kombinationen solcher sind an der Hand vorhanden:

1. das Gelenk zwischen Radius, Naviculare, Lunatum, bis nahe an das Triquetrum reichend, von dem vorigen durch die Cartilago triquetra getrennt: Radio-Carpal-Gelenk, „das Handgelenk“ im engeren Sinne;
2. das Gelenk zwischen Capitulum ulnae, Radius und Cartilago triquetra: unteres Radio-Ulnar-Gelenk;
3. das Gelenk zwischen Triquetrum und Pisiforme;
4. das Gelenk zwischen Multangulum majus und Metacarpus I (Sattelgelenkflächen!);
5. das Gelenk zwischen Hamatum und der Basis der Metacarpalia IV und V;
6. die Gelenkkombination: distale Flächen von Naviculare, Lunatum, Triquetrum; proximale Fläche des Hamatum; Capitatum und Multangulum minus (alle Flächen); ulnare Fläche des Multangulum majus; Bases der Metacarpalia II und III: Intercarpal- und Carpo-Metacarpal-Gelenk.

Für die Verbreitung entzündlicher oder sonstiger pathologischer Prozesse ist das Bestehen der grossen kombinirten Gelenkhöhle No. 6 sehr wichtig.

Die dorsalen wie besonders die tiefen volaren Verstärkungsbänder der Carpalgelenke sind sehr fest, so dass bei übermässiger Streckung („Dorsalflexion“) z. B. beim Fall auf die Hand eher ein Abreissen des distalen Radius-Endes als ein Zerreissen der Bänder erfolgt. (Lecomte; vgl. das Verhalten der Malleolen, besonders des fibularen.)

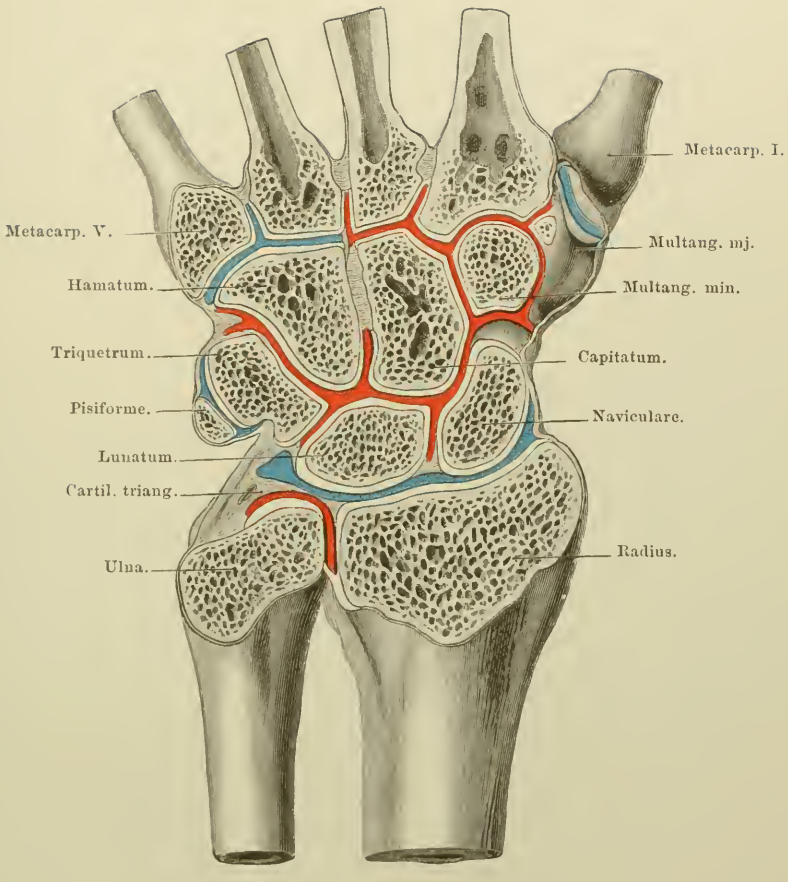

Fig. 63. Flachschnitt durch die Handgelenke, links.

Vom Dorsum aus gesehen. — Nat. Gr.

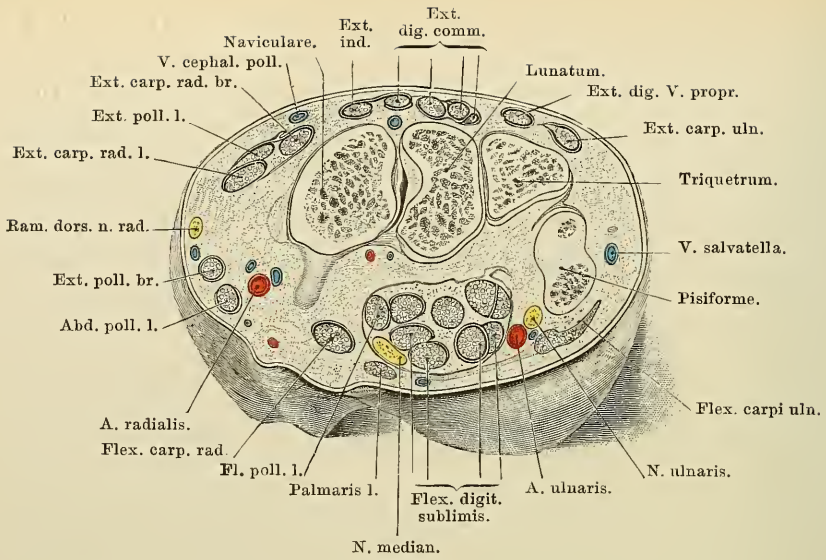

Fig. 64. Querschnitt durch die Handwurzel.

Nat. Gr.

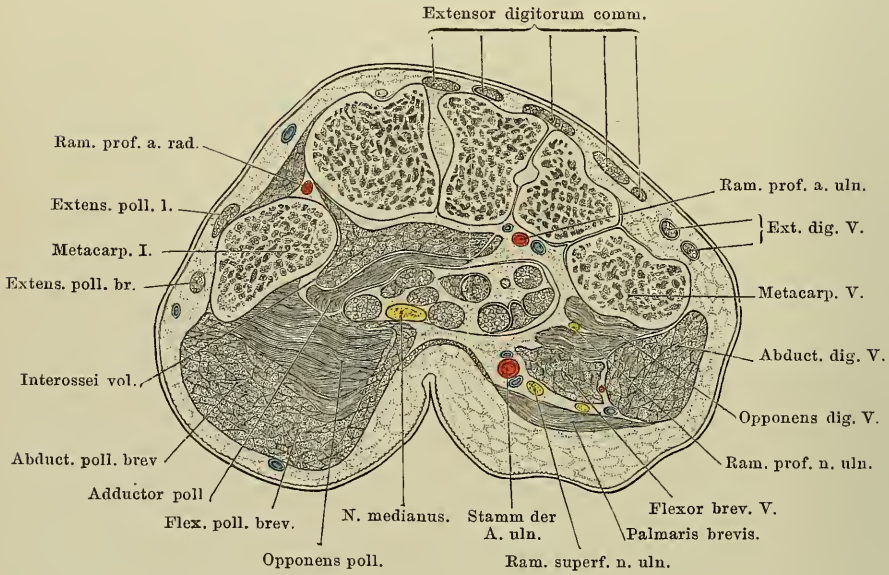

Fig. 65. Querschnitt durch die Mittelhand.

Nat. Gr.

Verlag von Gustav Fischer in Jena.

Fig. 64. Querschnitt durch die Handwurzel.

Gefrierschnitt. Linke Seite, von den Fingern aus gesehen. Die Knochen der ersten Reihe sind getroffen, die Tuberositas ossis navicularis ist nachträglich durch Fortnahme von etwas Bindegewebe freigelegt.

Auf dem Handrücken sind die Strecksehnen, radial die des Abductor pollicis longus und Extensor pollicis brevis, in der Vola die Beugesehnen in ihrer Lage zu einander, zur Haut und zum Skelett deutlich sichtbar.

Die Gewölbekonstruktion der Handwurzel und die Tunnelbildung durch die Hilfe des Lig. carpi volare sind gleichfalls gut erkennbar.

Ferner zu beachten: A. radialis; A. ulnaris mit dem gleichnamigen Nerven; N. medianus oberflächlich innerhalb der radialen Abteilung der Beugesehnenscheide gelegen, teilweise bedeckt von dem ausserhalb der Scheide gelegenen Palmaris longus.

Fig. 65. Querschnitt durch die Mittelhand.

Gefrierschnitt. Linke Seite, von den Fingern aus gesehen.

Streck- und Beugesehnen haben sich radial- und ulnarwärts auseinandergezogen, der Medianus liegt noch etwa so, wie oben; er steht im Begriff, sich zu verästeln. Man erkennt die dicken Daumen- und Kleinfinger-Ballenmuskeln. Sowohl die A. radialis wie die A. ulnaris haben sich geteilt; die kleinen Äste der ersteren, abgesehen von dem zwischen erstem und zweitem Metacarpus verlaufenden (A. princeps pollicis), sind auf dem Schnitte schwer zu sehen, — dagegen sind die Äste der Ulnaris leicht nahe der volaren Oberflächen — neben dem Nerven — und nahe dem vierten Mittelhandknochen zu finden.

Auch hier ist die Gewölbekonstruktion sehr schön zu sehen. Vgl. den Fuss.

Fig. 66 und 67. Hautnerven-Gebiete des Arms.

Die Schultergegend versorgen die Nervi supraclaviculares (Plexus cervicalis), die untere Hälfte oder ein Drittel des Deltoideusbereichs: die Hautäste des Axillaris (Pl. brachialis), die innere und vordere Fläche des Oberarms: N. cutaneus internus minor (medialis), die Rückseite des Oberarms: N. cutaneus posticus superior des Radialis.

An der Vorder(Beuge)seite des Unterarms und dem unteren Drittel des Oberarms haben wir: innen (ulnar) den N. cutaneus internus (major) s. medius, aussen (radial) den N. cutaneus externus s. lateralis (Hautast des N. muscolocutaneus s. perforans). Beide grosse Hautnerven gehen etwas auf die Streckseite des Unterarms über; den zwischen ihnen hier frei bleibenden Hautbezirk übernimmt der N. cutaneus posticus inferior des Radialis.

In die Vola manus, mit Einschluss eines kleinen Bezirks am Unterarm, teilen sich Medianus und Ulnaris derart, dass die Grenze zwischen beiden in der Achse des vierten Fingers verläuft. Für die kleinen Bezirke am untersten Ende des Vorderarms und angrenzende Teile der Hand sind besondere schwache, früh vom Hauptstamme sich ablösende Äste (R. cutanei palmares) des Medianus und Ulnaris bestimmt. An den Fingern greifen die volaren Äste auf die Dorsalflächen der mittleren (distaler Teil) und letzten Phalanx über (vgl. Fig. 57 und unten).

Der Handrücken wird meist zu gleichen Teilen (vgl. Fig. 55) vom Ulnaris und Radialis innervirt. Die dorsalen Nerven enden indes schon im proximalen Teile der zweiten Phalanx, abgesehen vom Daumen, dessen Endphalanx ganz vom Radialis innervirt wird. Am zweiten und dritten Finger wird sonach die Streckseite der zweiten und dritten Phalanx vom Medianus versorgt, am vierten Finger halb vom Medianus, halb vom Ulnaris. Der fünfte Finger erhält natürlich nur Ulnarisfasern.

Am Rücken des Mittelfingers sind alle drei Nerven vertreten: erste Phalanx und proximaler Teil der zweiten: Radialis und Ulnaris; distaler Teil der zweiten und die dritte Phalanx: Medianus.

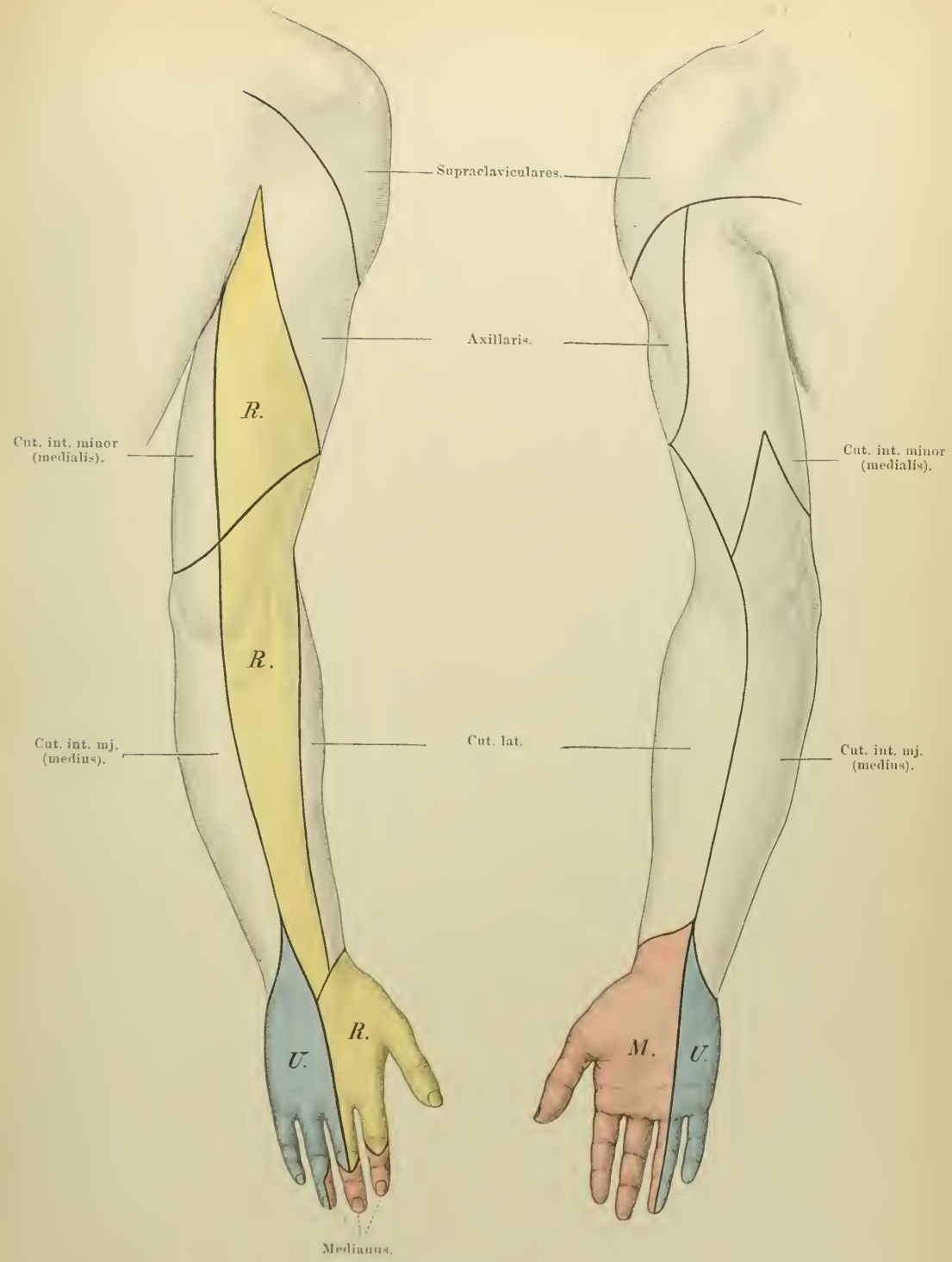

Fig. 66 und 67. Hautnerven-Gebiete des Arms.

$^1/_1$ nat. Gr.

Verlag von Gustav Fischer in Jena

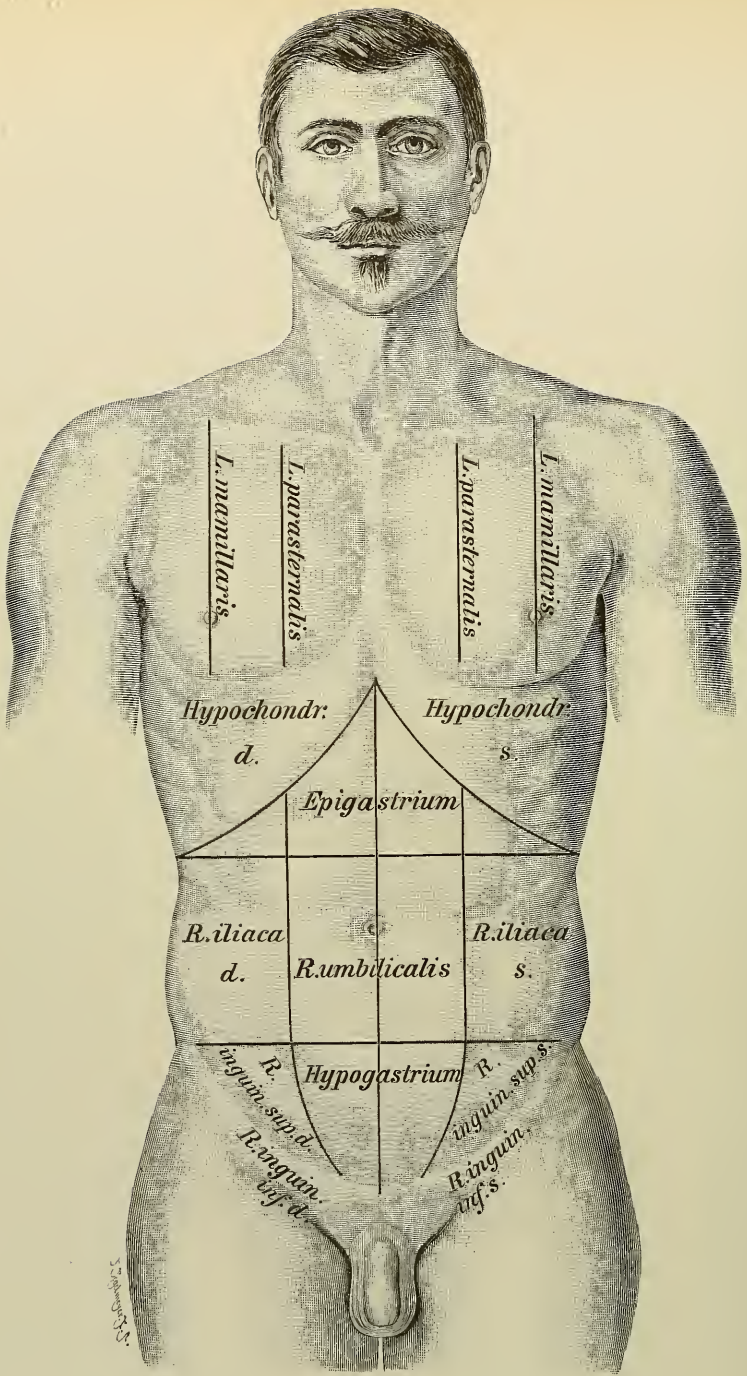

Fig. 68. Brust- und Bauchregionen.

Verlag von Gustav Fischer in Jena.

Fig. 68. Brust- und Bauchregionen.

Brust.

Grenzen: Oben: Schlüsselbeine, Incisura jugularis sterni, Proc. spinosus des siebenten Halswirbels (Vert. prominens). Unten: unterer Rippenrand.

Zur Orientirung an der Brust benutzt man erstens die Rippen, zweitens einige senkrechte Linien; jene sind den Breiten-, diese den Längengraden der Geographie zu vergleichen. Die Rippen müssen stets von oben gezählt werden. Einen sichern Anhalt für die zweite hat man am Angulus sterni, zwischen Manubrium und Corpus.

Die Längengrade der Brust sind folgende:

1. Die vordere Mittellinie.
2. Die Sternallinie, am Rande des Brustbeins.
3. Die Parasternallinie, von der Grenze des inneren und mittleren Drittels des Schlüsselbeins, oder von der Grenze zwischen Knorpel und Knochen der zweiten (dritten) Rippe gezogen, ca. 5—7 cm von der Mittellinie.
4. Die Mamillar- oder Papillarlinie, durch die Mitte der (normalen) Brustwarze, ca. 9—11 cm von der Mittellinie.
5. Die Axillarlinie, an der äussersten Peripherie der Brust (Lateranlinie, Eilh. Schulze), in der Krümmung einige 20 cm von der vorderen wie hinteren Mittellinie entfernt.
6. Die Scapularlinie, durch den unteren Winkel des Schulterblattes, bei herabhängenden Armen ca. 8 cm von der hinteren Mittellinie.
7. Die hintere Mittellinie.

Ausser diesen Linien hat man noch Grenzlinien für die Einteilung in Gegenden, Regionen, gezogen.

Man unterscheidet drei Hauptregionen der Brust:

1. Den mit dem Halse gemeinsamen Bezirk, Regio thoracico-cervicalis.
2. Die eigentliche Brustgegend.
3. Den mit dem Bauche gemeinsamen Bezirk, Regio thoracico-abdominalis (s. Bauch).

Die eigentliche Brustregion trennt man in die vordere, hintere und seitliche, welche durch senkrechte und wagerechte Linien wieder je in mehrere zerfallen. Wir erhalten somit, alles in allem, zwanzig Gegenden. Grossen praktischen Wert hat diese Zerlegung in viele kleine Regionen nicht.

Bauch.

Zu unterscheiden: 1. der eigene Bezirk des Bauches (äussere Grenzen); 2. der mit Brust und Becken gemeinsame Bezirk (innere Grenzen).

Äussere Grenzen: a) oben: unterer Rand des Brustkorbs; b) unten: Darmbeinkamm, Leistenbeuge (Lig. Poupartii). Innere Grenzen: a) oben: Zwerchfell; b) unten: Bauchfell. Zum gemeinsamen Bezirk mit der Brust gehört also der zwischen Rippenrand und Zwerchfell befindliche Raum; von den innerhalb des knöchernen Beckens gelegenen Organen rechnet man zur Bauchhöhle die innerhalb des Bauchfells gelegenen.

Gegenden: Man zieht zwei horizontale Linien (Ebenen): A) durch die Spitzen der 12. Rippe; B) von einer Spina ossis ilium ant. sup. zur anderen. Über der Linie A liegt die Oberbauchgegend, R. epigastrica, zwischen A und B die Mittelbauchgegend, R. mesogastrica, unter B die Unterbauchgegend, R. hypogastrica. Senkrechte, in Fortsetzung der Linea parasternalis (s. o.) gezogene Linien trennen jede dieser Gegenden in eine unpaare mittlere und paarige seitliche. Wir erhalten so die auf der Abbildung bezeichneten Gegenden, von denen besonders das „Epigastrium", dessen oberer Teil auch als Herzgrube, Magengrube, Scrobiculus cordis — auch Regio cardiaca, Praecordia bezeichnet wird (Gastrotomie), und die R. umbilicalis (Hernien) hingewiesen werden soll. Am Oberschenkel liegt bereits die an die R. inguinalis superior (über dem Bande) sich anschliessende R. inguinalis inferior.

Auf der Rückseite sind ausser den auf diese übergreifenden der Vorderfläche zu unterscheiden: in der Mitte die R. vertebralis s. spinalis (lumbalis), Fortsetzung der gleichnamigen an der Brust (Rücken), an den Seiten die R. lumbales, etwa dem M. quadratus lumborum entsprechend.

Fig. 69. Frontalschnitt durch den Rumpf. Von vorn gesehen.

Gefrierschnitt. Der zweite, von vorn gezählt. Die Brust- und Baucheingeweide befinden sich in der extremen Exspirationsstellung der Leiche, welche im Leben niemals ganz erreicht wird. Der Luftdruck hat nicht nur auf das Zwerchfell, sondern auch auf die Intercostalmuskeln gewirkt, welche deutlich eingedrückt sind und so die Conturen der Pleurae und Lungen wellig machen.

Ein Frontalschnitt veranschaulicht noch besser als ein Querschnitt das Verhalten der aus der allgemeinen Körperhöhle (Coelom) des Embryo (und niederer Tiere) entstandenen Einzelhöhlen. Durch das Auftreten des Zwerchfells wird die Leibeshöhle in „Brusthöhle" und „Bauchhöhle" geschieden. Eine Brusthöhle ist eigentlich nicht vorhanden, sondern nur eine Brustkorb- oder Thoraxhöhle am Skelett. Durch die vom Halse her erfolgende „Einstülpung" des Herzbeutels in das Coelom wird die Brusthöhle in drei, vollständig von einander getrennte Hohlräume geschieden:

1. Die Herzbeutelhöhle mit dem Herzen und einem Teil der grossen Gefässe.
2. Die rechte } Pleurahöhle mit Lunge.
3. Die linke }

Den zwischen rechter und linker Pleurahöhle bestehenden Raum nennt ein Teil der Autoren: Mediastinum oder Mediastinalraum, Cavum mediastini. Nach dieser Auffassung oder Bezeichnung liegt das Herz nebst dem Pericardium im Mediastinum.

Unterscheidet man, wie eben angegeben, drei selbständige, gleichwertige Räume, so bleiben vor und hinter dem Herzbeutel zwei, oben zusammenhängende Räume übrig, die man als vorderes und hinteres Mediastinum bezeichnen kann. Das vordere Mediastinum wird durch die im Bereiche der zweiten bis vierten Rippe eintretende Aneinanderlagerung („Verklebung") der rechten und linken Pleura (s. Fig. 71) nochmals in einen oberen und unteren Abschnitt geteilt, zwischen denen aber die frühere Verbindung sich leicht (z. B. durch Eitersenkungen) herstellen kann. Die Mediastina stehen nach oben im offenen Zusammenhang mit den zwischen den Halsorganen befindlichen Räumen.

Der Herzbeutel (Pericardium) ist ein in sich geschlossener Sack; er besteht aus einem den Herzmuskel und die Anfänge der grossen Gefässe überziehenden visceralen und einem die direkte Fortsetzung dieses bildenden parietalen Abschnitt, welcher mit der Pleura mediastinalis, dem Zwerchfell und der vorderen Brustwand mehr weniger innige Verbindung eingeht.

Die zwischen Thoraxwand und den aufsteigenden Teilen des Zwerchfells, in den sehr zugespitzten Winkeln liegenden, bei der Exspiration leeren, bei der Inspiration sich grösstenteils mit Lunge erfüllenden complementären Räume sind auf der Figur sichtbar.

Ebenso sind die beiden Pleurasäcke in sich geschlossen. Den die Lunge bekleidenden, mit ihrer Substanz innig verwachsenen Teil nennt man Pleura visceralis s. pulmonalis. Sie geht an der Wurzel (Hilus, Stiel) der Lunge in den parietalen Teil über, dessen einzelne Abschnitte die äussere Brustwand (Pl. costalis), den Herzbeutel (Pl. pericardiaca, s. o.) das Zwerchfell (Pl. diaphragmatica) überziehen. Die medialen (nach dem Innern der Brust zu gekehrten) Abschnitte werden als Pl. mediastinalis (zu der man die Pl. pericardiaca mit rechnen kann, s. o.) bezeichnet. Die oberste, über die erste Rippe etwa 15—20 mm hinausragende Stelle der Pleura parietalis wird „Pleurakuppe" (Apex pleurae — für die „Lungenspitzen" —) genannt. Sie ist auf der Abbildung nicht sichtbar, da sie hinter der hier dargestellten frontalen Ebene liegt (s. Fig. 73).

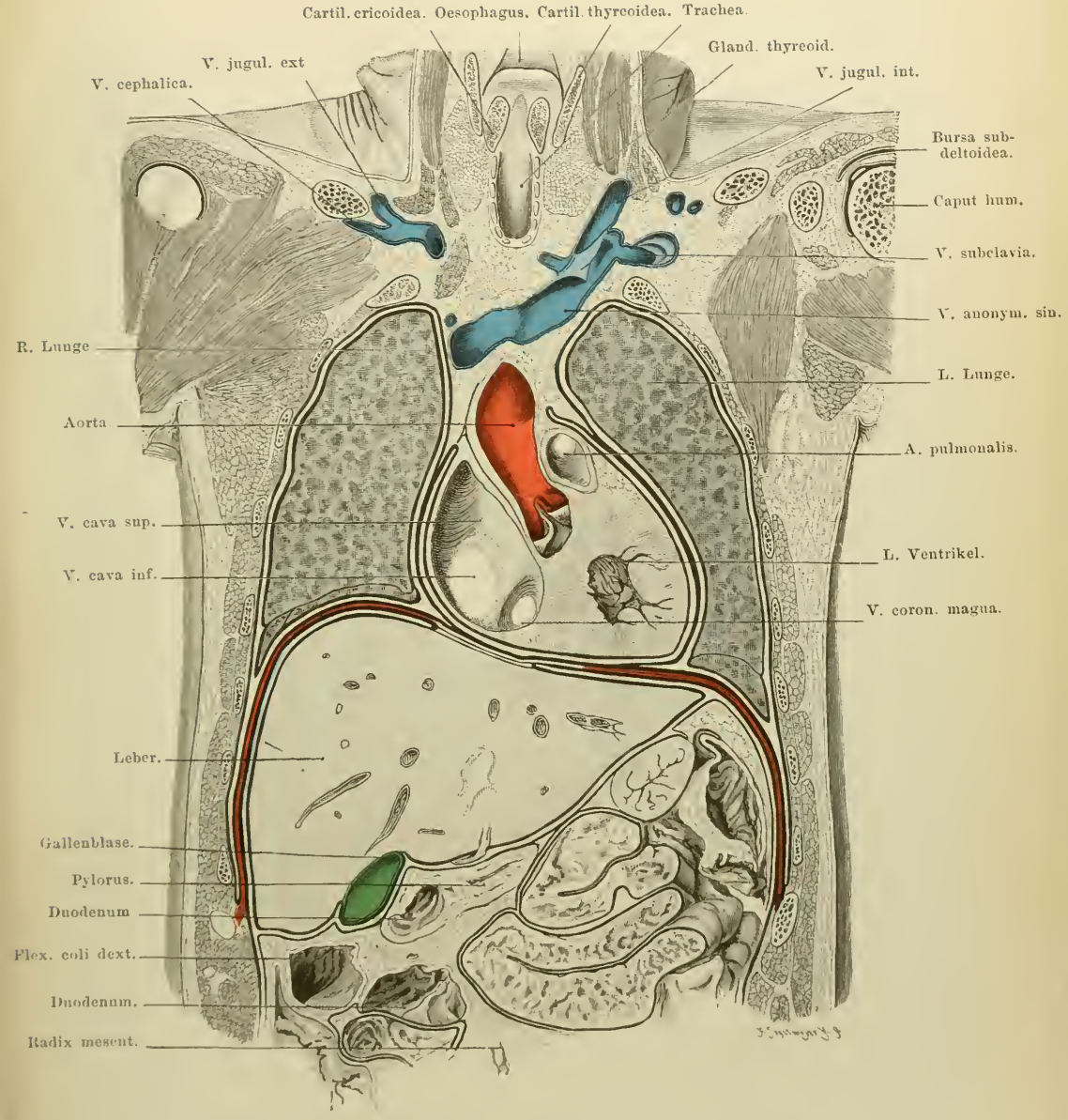

Fig. 69. Frontalschnitt durch den Rumpf.

$^1/_3$ nat. Gr.

Verlag von Gustav Fischer in Jena.

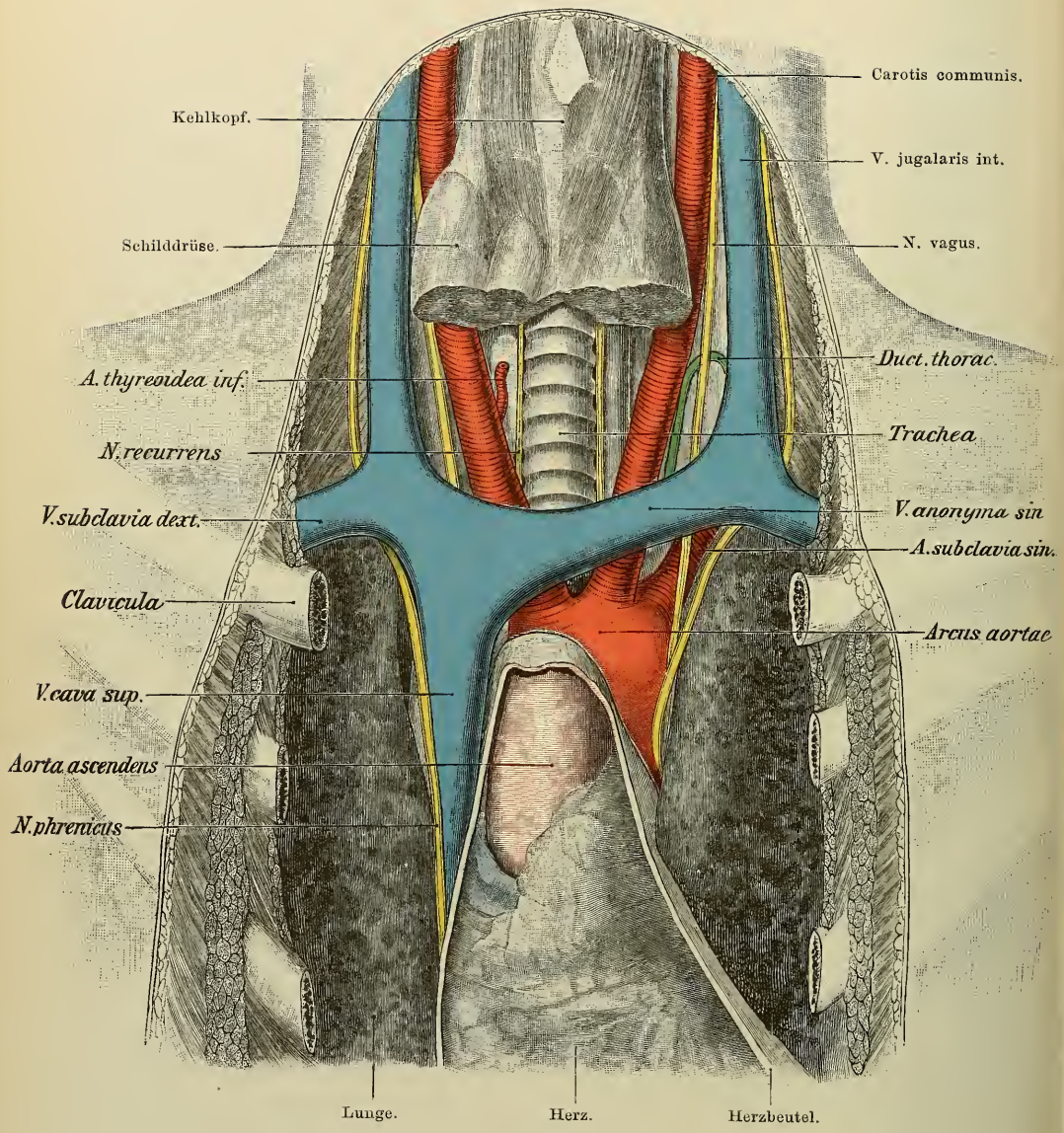

Fig. 70. Organe der unteren Hals- und oberen Brustgegend.

$^{3}/_{5}$ nat. Gr.

Verlag von Gustav Fischer in Jena.

Fig. 70. Organe der unteren Hals- und oberen Brustgegend.

Brustbein, inneres Viertel des Schlüsselbeins, Rippenknorpel, nebst den betreffenden Muskeln, entfernt: Clavicula und Rippen — um ihre eigene Höhe — nach unten gesunken. Herzbeutel geöffnet: Thymus und unterer Teil der (hypertrophirten) Thyreoidea, ferner die Bronchiallymphdrüsen herausgeschnitten, A. thyreoidea inferior rechts durchtrennt, links ganz entfernt. Die oberflächliche Halsfascie, links auch die tiefe, abpräparirt, alles sauber gereinigt.

Vom Halse zur Brust und umgekehrt verlaufen folgende Organe:

Gefässe. Die aus der Art. anonyma (rechts), bezw. dem Arcus aortae (links) entspringenden Carotiden. Die Subclaviae gehen auch zuerst zum Halse, dann aber zur Axilla. Rechts vom Arcus aortae liegt die V. cava superior, entstanden aus dem Zusammenflusse der beiden V. anonymae, welche hinter den Schlüsselbeinen und dem oberen Teile des Manubrium sterni liegen (also nicht, wie es infolge des Herabsinkens der Schlüsselbeine in der Abbildung scheint, am Halse); diese wiederum werden von der V. subclavia und Jugularis int. gebildet (die rechte V. anonyma ist auf der Figur nicht besonders bezeichnet). Die grossen Venen liegen vor und aussen von den Arterien.

Der im hinteren Mediastinum zwischen Aorta, V. azygos und Oesophagus aufsteigende Ductus thoracicus (Hauptstamm des Lymphgefässsystems) entfernt sich allmählich nach links von der Wirbelsäule, steigt schräg nach oben und links zum Halse auf, wo er, von der tiefen Fascie bedeckt, in einem nach oben konvexen Bogen (einem „Heber" ähnlich) sich in die V. subclavia sinistra einsenkt (die Einmündungsstelle selbst ist auf der Figur nicht sichtbar).

Nerven. Der meist aus dem vierten Cervicalnerv entspringende N. phrenicus geht, den M. scalenus anticus (s. Figg. 34, 36) schräg kreuzend, aussen von der V. jugularis int., nach unten und verläuft zwischen Vena und Arteria subclavia. Der rechte Phrenicus legt sich dann lateral vor die V. cava superior und geht zwischen Herzbeutel und Pleura pericardiaca, etwa an dem rechten Rande des Herzbeutels zum Zwerchfell (Lig. coronarium hepatis, Leber, Bauchwand). Der linke Phrenicus macht beim Übertritt vom Hals zur Brust einen stärkeren Bogen — wegen der asymmetrischen Lage der grossen Gefässe — und läuft dann, weiter nach hinten, als der der rechten Seite — wegen der Drehung des Herzens nach links — zwischen Herzbeutel und Pleura zum Zwerchfell. — Die Lage der N. phrenici zeigt auch Fig. 74.

N. vagus (zehnter Hirnnerv) läuft zwischen A. carotis und V. jugularis int., anfangs mehr nach hinten, dann weiter vorn am Halse hinab, gelangt dann rechts vor die A. subclavia, links vor die Subclavia, sodann vor den Arcus aortae; beide legen sich dann an den Oesophagus an, mit dem sie durch das For. oesophageum des Zwerchfells in die Bauchhöhle, zunächst an den Magen, gelangen. Der linke Nerv kommt allmählich nach vorn, der rechte nach hinten (Drehung des Magens nach rechts).

Jeder Vagus giebt einen N. recurrens s. laryngeus inferior (der wesentlich motorische Nerv des Kehlkopfes) ab; der rechte Recurrens umfasst die Subclavia, der linke die Aorta, um dann sofort nach dem Halse wieder aufzusteigen, wo sie rechts und links von der Trachea verlaufen.

Die Luftröhre teilt sich in Höhe des vierten oder fünften Brustwirbels in den rechten und linken Bronchus; die Stelle ist durch die grossen Gefässe verdeckt.

Fig. 71. Lungen- und Pleura-Grenzen, von vorn. Absolute Herzdämpfung.

Die parietale Pleura besteht aus Pl. costalis, Pl. diaphragmatica, Pl. mediastinalis und Apex pleurae.

Für die vordere Brustwand ist es von grösster Bedeutung, die Umschlagstellen oder die Linien zu kennen, an denen die costale Pleura in die mediastinale und die Pl. diaphragmatica übergeht (punktirte Linien der Abbildung). Die äussere, d. h. die vordere, seitliche und hintere Wand der Brust — mit geringfügigen Ausnahmen — bekleidet die Pl. costalis, das Rippenfell. Sie bildet den grössten Abschnitt der parietalen Pleura.

Die vordere (mediale) Grenze der rechten Pl. costalis zieht vom oberen Rande des ersten Rippenknorpels unter einem halben rechten Winkel ab- und einwärts nach einem, wenige mm bis zu einigen cm links von der Mitte des Angulus sterni (Vereinigung von Manubrium und Corpus sterni, Höhe der zweiten Rippe) gelegenen Punkte, geht dann fast genau senkrecht, allmählich sich der Mittellinie nähernd, abwärts, — erreicht diese Linie in der Höhe des fünften Rippengelenks, biegt dann etwas nach aussen um und verläuft unter dem Rande des sechsten Rippenknorpels oder im sechsten Intercostalraume oder am oberen Rande des siebenten Rippenknorpels entlang, erreicht dessen unteren Rand etwa 15 mm medial von der Vereinigung zwischen Knochen und Knorpel. Der Knorpel der siebenten Rippe bleibt somit fast ganz (ev. ganz) ausserhalb der Pleura; ebenso bleiben vom Pleuraüberzug frei die Knorpel der folgenden Rippen bis zur zwölften, sowie nach unten an Länge stetig (bis 6 cm) zunehmende Abschnitte der betreffenden Knochen. Die Pleuragrenze schneidet die rechte Papillarlinie (s. Fig. 68) am unteren Rande des sechsten Rippenknorpels oder etwas tiefer, die Linea axillaris am unteren Rande des neunten Knorpels.

Die linke Pleura costalis verläuft oben fast ebenso wie die rechte, nur trifft sie den Angulus sterni selbstverständlich noch etwas weiter nach links, als jene; von hier ab geht sie — niemals die Mittellinie erreichend — mit der der anderen Seite lose verwachsen („verklebt"), ca. 4—5 cm senkrecht hinab bis zur Höhe des oberen Randes des vierten Rippenknorpels, darauf schräg nach aussen-unten, bis nahe an die Grenze zwischen Knochen und Knorpel am oberen Rande der fünften Rippe, dann in medialwärts konkavem Bogen nach unten und innen, erreicht den oberen Rand des siebenten Rippenknorpels und geht schliesslich, ähnlich wie rechts, schräg nach unten und aussen, jedoch etwas steiler, indem die linke Pleura vorn (medial) den siebenten Rippenknorpel nicht erreicht, dagegen unten (lateral) etwas tiefer hinabreichen kann. So pflegt die linke Pleura die Axillarlinie am Knochen der zehnten Rippe (oder im neunten Intercostalraum) zu schneiden (vgl. Fig. 77).

Wegen des Apex pleurae s. Erklärung zu Fig. 73. Die rosafarbene Stelle ist die sogen. „absolute Herzdämpfung"; hier kann — unter normalen Verhältnissen — niemals lufthaltiges Lungengewebe vorkommen. Ferner kann man hier operativ direkt zu dem Herzbeutel gelangen.

Die Figur zeigt ausserdem die Grenzen zwischen den Lungenlappen. Die rechte Lunge hat deren drei; der obere und mittlere sind vorn durch eine Furche getrennt, welche in Höhe der vierten Rippe oder auch einige cm tiefer auf den vorderen Lungenrand stösst; die Grenze zwischen mittlerem und unterem Lappen verläuft im sechsten Intercostalraum, dann hinter dem vorderen Ende des Knochens der siebenten Rippe schräg abwärts bis zum unteren Rande der Lunge.

Die linke Lunge wird nur in zwei Lappen zerlegt, deren Trennungsfurche vom hinteren Ende des vierten Intercostalraumes bis zur Gegend hinter dem siebenten Rippenknorpel verläuft.

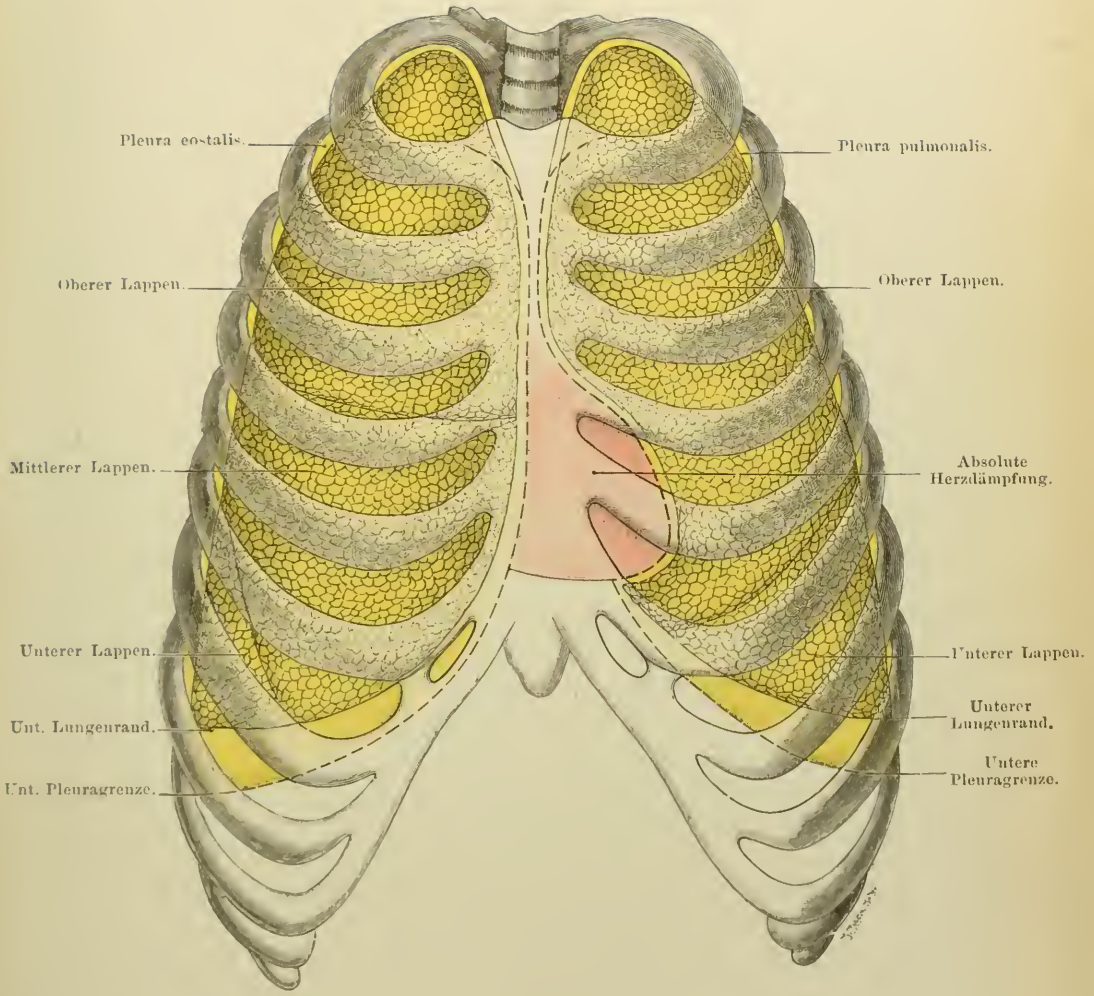

Fig. 71. Lungen- und Pleura-Grenzen von vorn. Absolute Herzdämpfung.

Frei nach Joessel.

Verlag von Gustav Fischer in Jena.

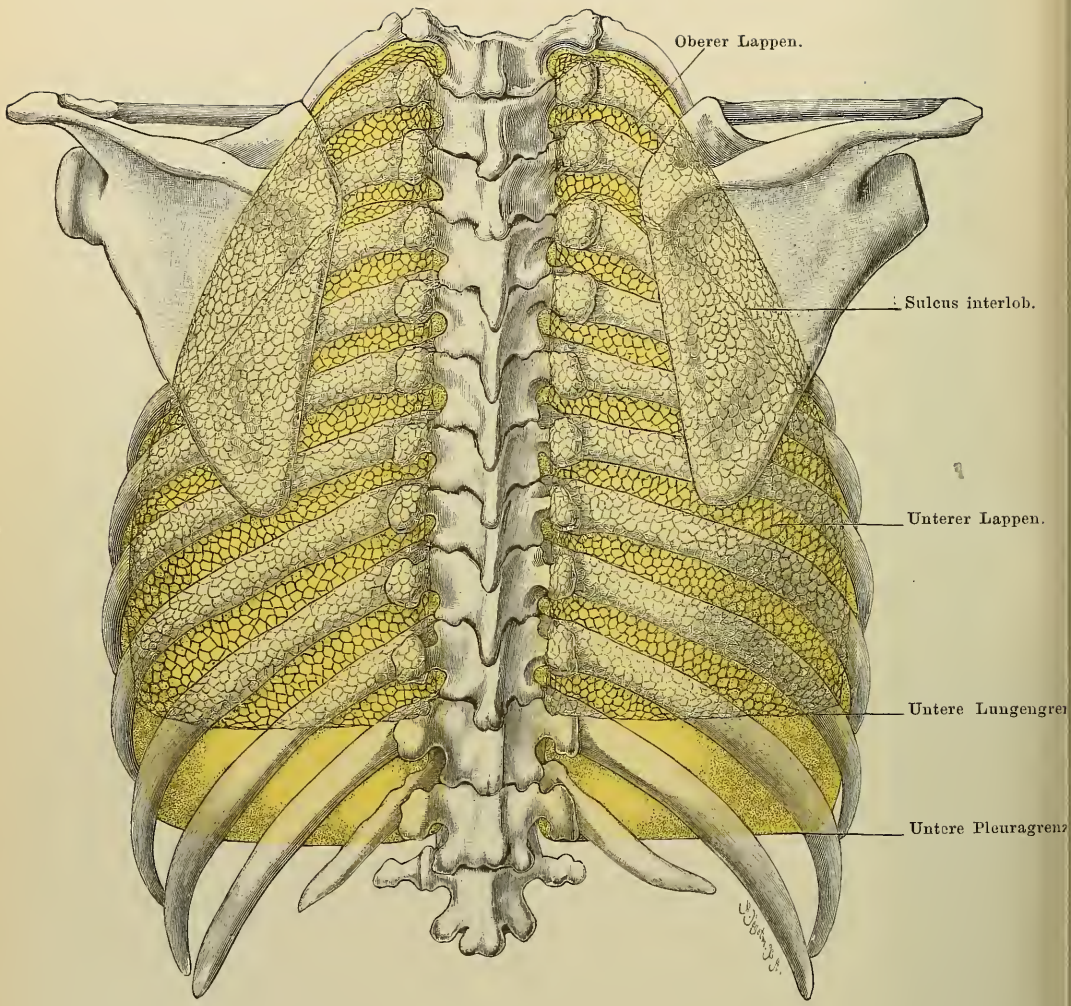

Fig. 72. Lungen- und Pleura-Grenzen, von hinten.

Frei nach Joessel.

Verlag von Gustav Fischer in Jena.

Fig. 72. Lungen- und Pleura-Grenzen, von hinten.

Die medialen Grenzen der Pleurae an den Brustwirbeln, oder die Linien, in denen die Pl. costalis in die Pl. mediastinalis übergeht, laufen an den Wirbelkörpern entlang.

Besonders wichtig ist die untere Pleuragrenze, d. h. die Umschlagstelle der Pl. costalis in die Pl. diaphragmatica. Vom unteren Rande des zwölften Brustwirbels geht sie in horizontaler Richtung nach aussen, so dass von den untersten Rippen nicht nur die Knorpel, sondern auch Teile der Knochen frei bleiben. Die zwölfte Rippe — welche indes sehr verschieden lang ist (bei Vorkommen einer dreizehnten freien Rippe sehr lang, im anderen Extrem sehr kurz, ja festgewachsen sein kann, „fehlt"), wird meist von der Pleuragrenze halbirt.

Auf die Differenz zwischen rechts und links in dem weiteren Verhalten (Axillarlinie) wurde bei Fig. 71 hingewiesen. Unsere Abbildung zeigt deshalb rechts zwischen den scheinbar lateralen Teilen der zehnten und neunten Rippe eine kleine Lücke zwischen Pleura und Brustwand, links fehlt diese.

Die Pleurakuppen sind in der Ansicht von hinten nicht sichtbar, da sie niemals die Höhe der oberen Fläche des ersten Brustwirbels erreichen.

Die beiderseits hinten im dritten Intercostalraum beginnenden, schräg nach aussen ziehenden Furchen zwischen oberem und unterem Lungenlappen sind durch schwarze Linien angedeutet. Rechts geht dann von dieser Furche erst später eine kleinere ab, welche den oberen und mittleren Lappen (unvollständig) trennt.

Fig. 73. Querschnitt in der Höhe des ersten und zweiten Brustwirbels.

Gefrierschnitt. Der Schnitt hat hinten den zweiten, sowie dessen Verbindung mit dem ersten Brustwirbel, ferner die zweite und erste Rippe getroffen, vorn ist er durch den unteren Teil der Luftröhre, die Schilddrüse und das Schlüsselbein gegangen, seitlich sind Schultergelenk und Schulterblatt nebst seiner starken Muskulatur durchschnitten. Die Schultern standen, wie bei frischen Leichen gewöhnlich, sehr hoch.

Beachtenswerte Einzelheiten sind:

1. Die Pleura-Kuppen, in welche man von unten hineinsieht; sie erscheinen wegen des nicht genau horizontal verlaufenden Schnittes (Differenz: 4,5 mm) ungleich gross. Die durch den Schnitt frei gewordenen obersten Partien der Lungenspitzen sind entfernt. Über die linke Kuppe sieht man, durch die Pleura durchschimmernd, die Art. subclavia verlaufen. Man erkennt die innigen Beziehungen zwischen den Pleura-Kuppen einerseits, der ersten Rippe und den Scaleni anderseits. Diese sind auf der Abbildung aussen und hinten von der Pleura erkennbar.
2. Verhalten der Luft- und Speiseröhre; erstere weicht, wohl infolge der asymmetrischen Entwickelung der Schilddrüse, ein wenig nach rechts, — letztere (normal) nach links von der Mittellinie ab.
3. Die bei dieser Leiche (wie in hiesiger Gegend allgemein) stark hyperthrophische Schilddrüse umfasst hier nicht nur die Trachea, sondern erreicht auch beiderseits den Oesophagus, ja sie drückt auf die Art. carotis und die dünnwandige Vena jugularis. Beide Gefässe sind etwas nach hinten und aussen gedrängt.
4. Der Plexus brachialis ist beiderseits getroffen.
5. Der N. vagus, zwischen Carotis und Jugularis; vgl. Fig. 30—32 und 70. N. recurrens zwischen Trachea und Oesophagus; vgl. Fig. 70.

Bemerkenswert ist auch der sehr geringfügige Raum, welcher zwischen der hier stark convex nach vorn vortretenden Wirbelsäule und der vorderen Fläche des Halses für die Organe übrig bleibt.

Schliesslich soll noch auf die im Sulcus intertubercularis humeri liegende Sehne des langen Biceps-Kopfes und den zwischen M. subscapularis und Schulterblatt oder dem Gelenk befindlichen Schleimbeutel B. m. subscapularis hingewiesen werden.

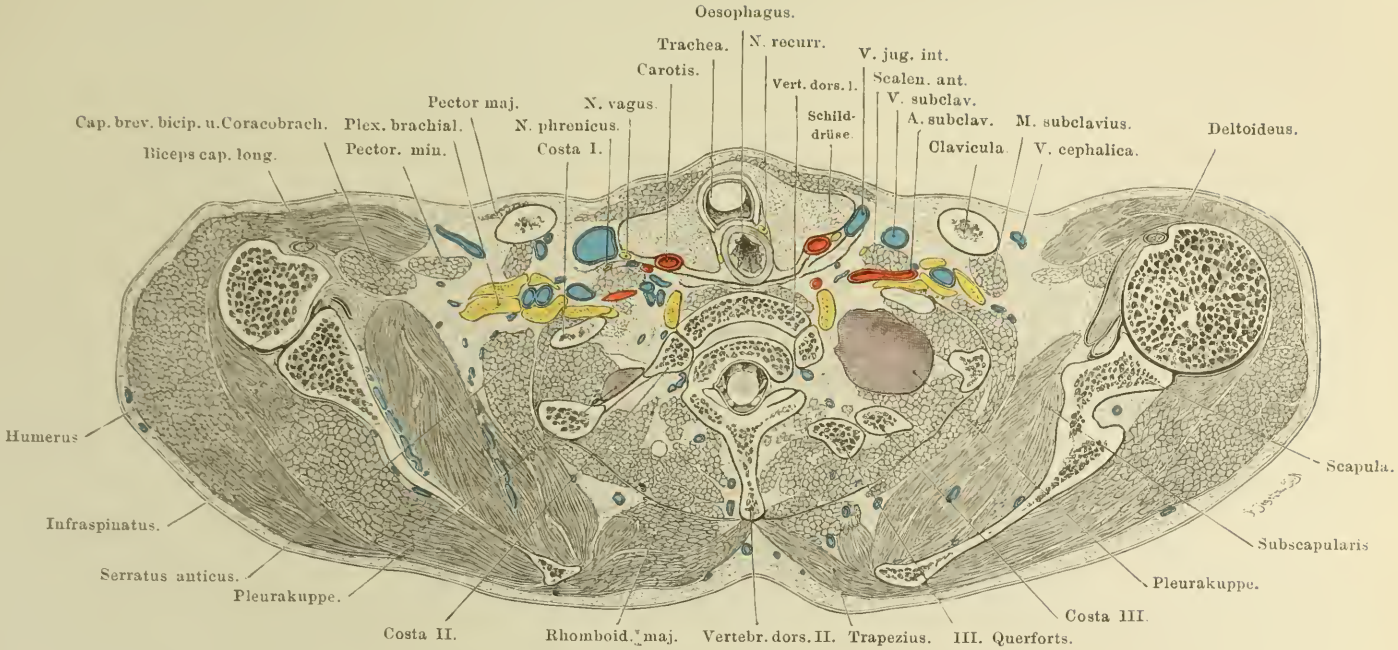

Fig. 73. Querschnitt in der Höhe des ersten und zweiten Brustwirbels.

Von unten gesehen. — $^2/_5$ nat. Gr.

Verlag von Gustav Fischer in Jena.

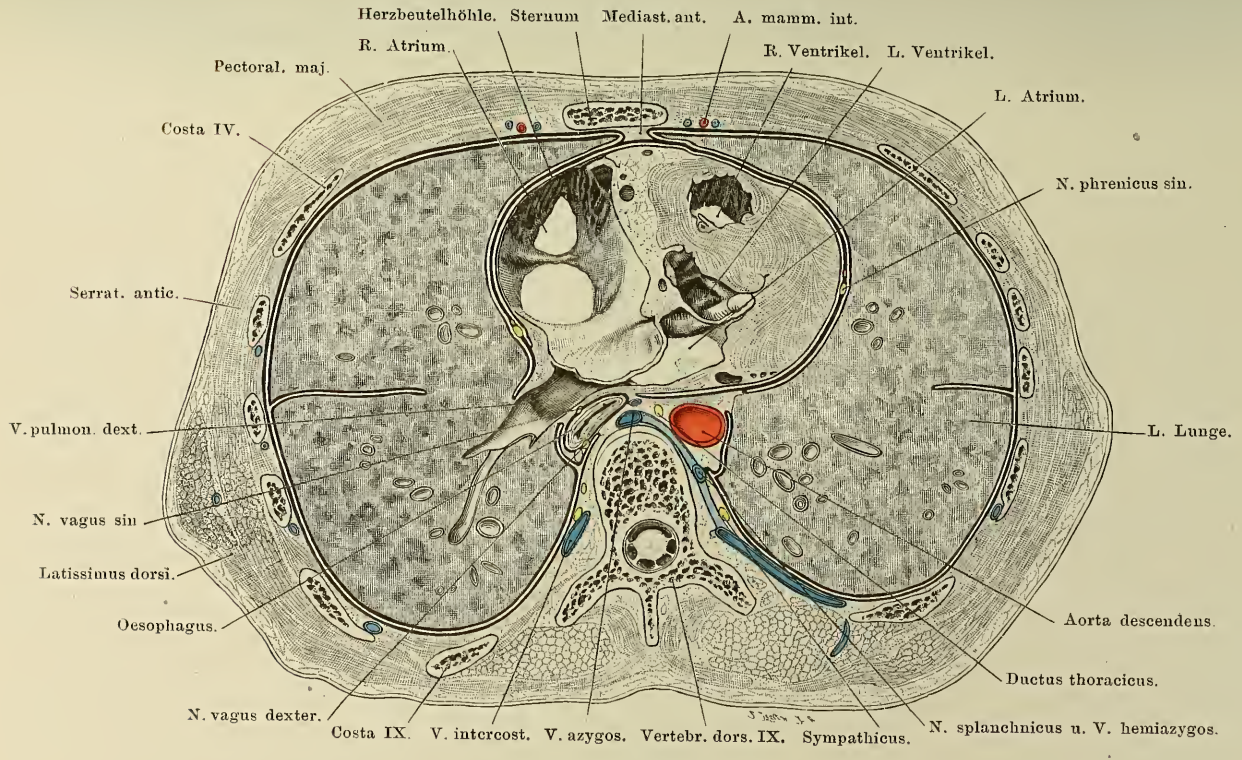

Fig. 74. Horizontalschnitt der Brust, in Höhe des neunten Wirbels.

Von unten gesehen. — $^2/_3$ nat. Gr.

Verlag von Gustav Fischer in Jena.

Fig. 74. Horizontalschnitt der Brust, in der Höhe des neunten Wirbels.

Gefrierschnitt. Der Schnitt ist durch den neunten Brustwirbel und die Rippen 9—4 gegangen, vorn ist das Corpus sterni dicht über dem Gelenk der fünften Rippe getroffen. Da der Mann beim Tode eine Pneumonie hatte, befindet sich die Lunge nicht in der Leichen-Exspirations-, sondern in Inspirations-Stellung.

Diese Abbildung giebt eine klare Vorstellung von der Ausfüllung des Brustraums durch die drei Hohlräume: Herzbeutel mit Herz, Pleurahöhlen mit Lungen, — sowie von dem Verhalten der nach Abzug dieser drei Höhlen übrig bleibenden Räume, der Mediastina (s. Erklärung zu Fig. 69).

Vom vorderen Mediastinum ist nur ein mit lockerem Bindegewebe, Fett, ev. Lymphdrüsen erfüllter Teil sichtbar, an dem der Herzbeutel etwas von Pleura frei ist.

Im hinteren Mediastinum sieht man die noch ganz links von der Wirbelsäule (welche ihrerseits hier nach rechts hin abweicht) gelegene Aorta descendens, — die in dieser Gegend weit rechts gelegene Speiseröhre mit den beiden Nervi vagi, — zwischen den Venae azygos und hemiazygos den Ductus thoracicus, — weit hinten den Grenzstrang des Sympathicus. Hinter dem rechten Vagus liegt eine kleine Lymphdrüse.

Sehr lehrreich ist die Abbildung für die praktisch wichtige Lage der N. phrenici zwischen Pericard und Pleura pericardiaca (Pleuritis).

Rechts und links sieht man an der siebenten Rippe in der Axillarlinie die Furchen zwischen oberem und unterem Lungenlappen.

Fig. 75. Lage der Bauch-Eingeweide, von vorn.

Wegen der Regionen s. Fig. 68 nebst der Erklärung.

Im rechten Hypochondrium liegt die Leber, welche dessen Grenzen nach unten nicht nur erreicht, sondern meist noch überschreitet. Auszunehmen sind hier indes die zwölfte Rippe ganz und die Knorpel der elften bis neunten Rippe. Die Leber liegt dem Zwerchfell, indirekt damit der Thoraxwand, an. Die untere Lebergrenze ist wegen der wechselnden Grösse und Gestalt des Organes, der verschiedenen Formen des Thorax und je nach der Atmungsperiode veränderlich. In der Papillarlinie entspricht sie bald dem Rippenrande, bald überragt sie ihn um 2—4 cm. In der Axillarlinie reicht sie bis zum zehnten Intercostalraume oder 2—4 cm tiefer. Der unteren concaven Leberfläche liegen an: rechte Niere und Nebenniere (Impressio renalis) (Fig. 79) und Flexura coli dextra (Lig. hepatocolicum).

Im linken Hypochondrium liegen, ausser der Niere und Nebenniere, Magen, Milz, Flexura coli sinistra, ein Stück Pankreas, gewöhnlich ein Stück des linken Leberlappens. Vom Magen liegen etwa zwei Drittel hier, nämlich die Cardia, der Fundus, ein Stück des Körpers. Die Cardia liegt hinter dem oberen Ende des siebenten Rippenknorpels, die Milz liegt mit ihrer medialen, concaven Seite dem Fundus und dem oberen Ende der linken Niere, mit ihrer Convexität dem Zwerchfell (Lig. phrenicolienale) an. (Vergl. auch die Fig. 75, 76, 79.) Die Leber reicht nach links hin gewöhnlich nicht über die mediale Hälfte des siebenten Rippenknorpels hinaus. — Die Flex. coli sin. wird durch das Lig. phrenico-colicum an die zehnte und elfte Rippe befestigt. Dieses Band bildet gleichzeitig eine Art Boden für die Milz und wird bei Vergrösserungen dieser gedehnt: Lageänderungen des Colons.

Form und Grösse des Epigastrium sind individuell und nach Geschlechtern verschieden. Der Winkel zwischen den Rippenrändern schwankt von einigen 30 bis zu 60—70°. Sehr variabel ist die Form des Schwertfortsatzes vom Brustbein: Spitze nach vorn, hinten, seitlich; durchlöchert, gabelig geteilt; schief, krumm. Im Epigastrium liegen: ein Teil der Leber mit der Gallenblase, Magen, Duodenum, Colon transversum. Der untere Rand der Leber überschreitet vom achten Rippenknorpel an den rechten Rippenbogen und reicht oft bis zur Mitte einer von der Spitze des Schwertfortsatzes zum Nabel gezogenen geraden Linie. Am unteren Leberrande, nahe dem neunten und zehnten Rippenknorpel rechts, liegt die Gallenblase. — Hinter der Leber liegen: die kleine Curvatur des Magens, Omentum minus, Bursa omentalis, Aorta und Plexus coeliacus (Sympathicus). Vom Magen berührt ein Teil des Körpers und das Antrum pyloricum in der linken Hälfte des Epigastrium die vordere Bauchwand, ein kleinerer Teil liegt weiter hinten, rechts von der Mittellinie. — Ausser dem Duodenum liegt bei normalem Verhalten (Lage, Länge) hier noch das Colon transversum. Oft reicht dasselbe mit einer Biegung in die Nabelgegend hinein oder es gelangt überhaupt nicht in das Epigastrium.

In der Nabelgegend liegt ein grosser Teil des Dünndarms, meist Ilium, gewöhnlich vom grossen Netze bedeckt. — In den Regiones iliacae findet man rechts das aufsteigende, links das absteigende Colon, ausserdem Dünndarm.

Die Regio hypogastrica (im weiteren Sinne) beherbergt in der Mitte Dünndarm, eventuell Blase (Anfüllung) und Uterus (Graviditas etc.), rechts den Blinddarm in der Fossa iliaca, etwas über der Mitte des Leistenbandes, mit dem meist in das kleine Becken herunterhängenden Wurmfortsatz, links die Flex. sigmoidea (S romanum). — Die vordere Wand der Blase (B) ist in grösserem Umfange von Bauchfell frei; bei starker Füllung entspricht diese Stelle einem Dreieck, dessen Basis gleich der Distanz der beiden Tubercula pubica (ca. 4 cm) ist, während seine Höhe 2—5 cm beträgt.

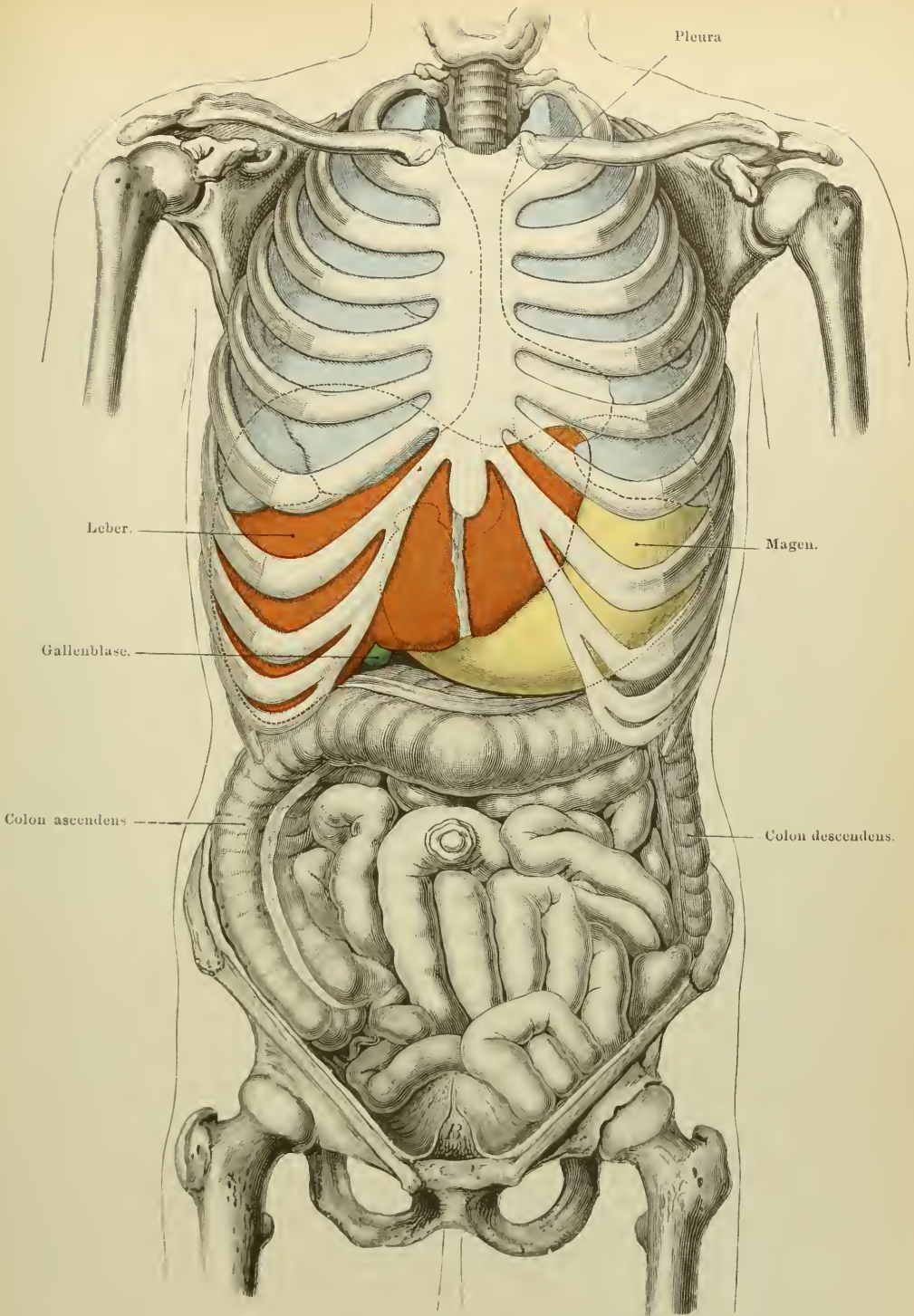

Fig. 75. Lage der Bauch-Eingeweide, von vorn.

Nach Luschka. — $^1/_3$ nat. Gr.

Verlag von Gustav Fischer in Jena.

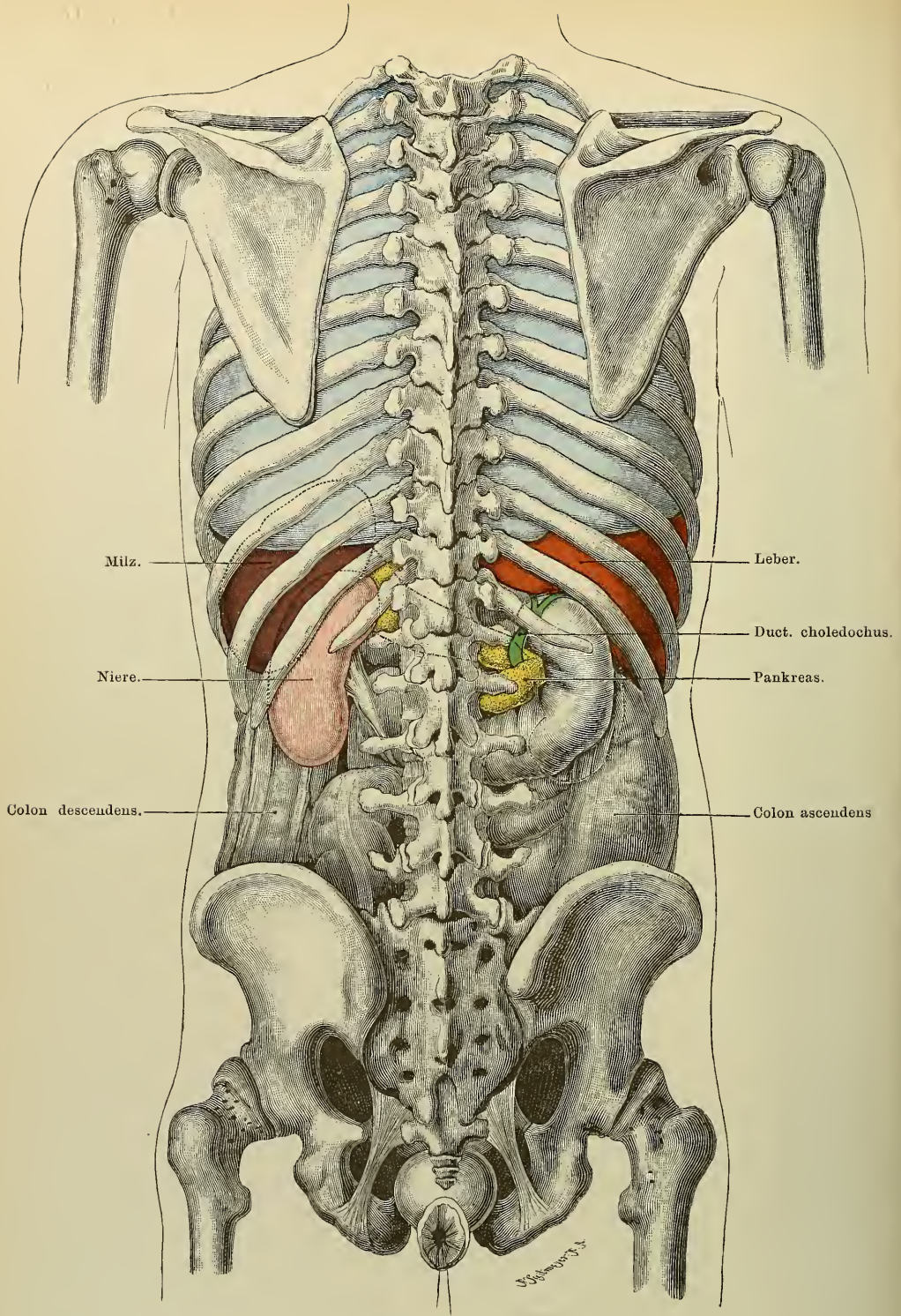

Fig. 76. Lage der Bauch-Eingeweide, von hinten.
Nach Luschka. — $^1/_3$ nat. Gr.

Verlag von Gustav Fischer in Jena.

Fig. 76. Lage der Bauch-Eingeweide, von hinten.

In der Höhe der neunten bis elften Rippe liegt linkerseits die Milz, oben das Zwerchfell, unten die linke Niere berührend. Vgl. auch Fig. 77 und 79, nebst Erklärungen.

Die Nieren liegen in der Höhe des zwölften Brust- und der beiden obersten Lendenwirbel, vor der zwölften und links meist auch der elften Rippe. In der Mehrzahl der Fälle liegt wegen der Leber die rechte Niere tiefer. (Manchmal liegen beide gleich hoch, selten die rechte höher. Beide Nieren können gelegentlich erheblich tiefer liegen, auch ohne „Wandernieren" zu sein. Selten kommt die „Hufeisenniere" vor, d. h. eine Vereinigung der oberen Enden beider Nieren vor der Wirbelsäule.)

Das Pankreas — vor dem ersten Lendenwirbel gelegen — reicht nach rechts bis zur Niere. Sein Kopf wird hier von dem Duodenum hufeisen-, ring- oder schlingenförmig umfasst. In den senkrechten Teil des der hintern Bauchwand dicht anliegenden Duodenum gehen der Ductus pancreaticus (s. Wirsungianus; öfters doppelt) und der Ductus choledochus. Diese Verhältnisse sind auf der Tafel erkennbar. Von der linken Niere sieht man den Ureter abgehen.

Das Colon ascendens rechts, Colon descendens links (dicht daneben die Flexura sigmoidea) sind zwischen Rippen- und Beckenrand sichtbar.

Wegen des Verhaltens des Bauchfells zu den Eingeweiden s. Fig. 79.

Fig. 77. Linke Lunge und Milz von der Seite.

Man sieht auf dieser Abbildung das in stärkster (Leichen-) Exspirationsstellung befindliche Zwerchfell (die linke Kuppel im vierten Intercostalraum) und die in gleicher Stellung befindliche linke Lunge, die Furche zwischen oberem und unterem Lappen derselben, — die linke Pleuragrenze (vgl. Fig. 71 und 72) — und vor allem die normale Lage einer normal grossen Milz.

Die Milz liegt mit ihrer innern, konkaven Fläche dem Magenfundus und dem obern Ende der linken Niere, mit ihrer Konvexität dem Zwerchfell an, mit dem sie durch das Lig. phrenico-lienale (Bauchfellfalte) in Verbindung steht. Die Milz erstreckt sich (vgl. Fig. 76) von der neunten bis zur elften Rippe und entspricht den mittlern Abschnitten der Knochen der drei Rippen 9, 10 und 11 nebst den Intercostalräumen 9 und 10. Die Richtung ihrer Längsaxe ist von hinten-oben nach vorn-unten; das vordere-untere Ende (Spitze) sieht nach dem Nabel hin. Normalerweise überschreitet die Milz eine von dem linken Sternoclaviculargelenk nach der Spitze der elften Rippe gezogene Linie nicht.

Durch die Foramina ischiadica des Beckens sieht man den untern Teil des S romanum und den Mastdarm.

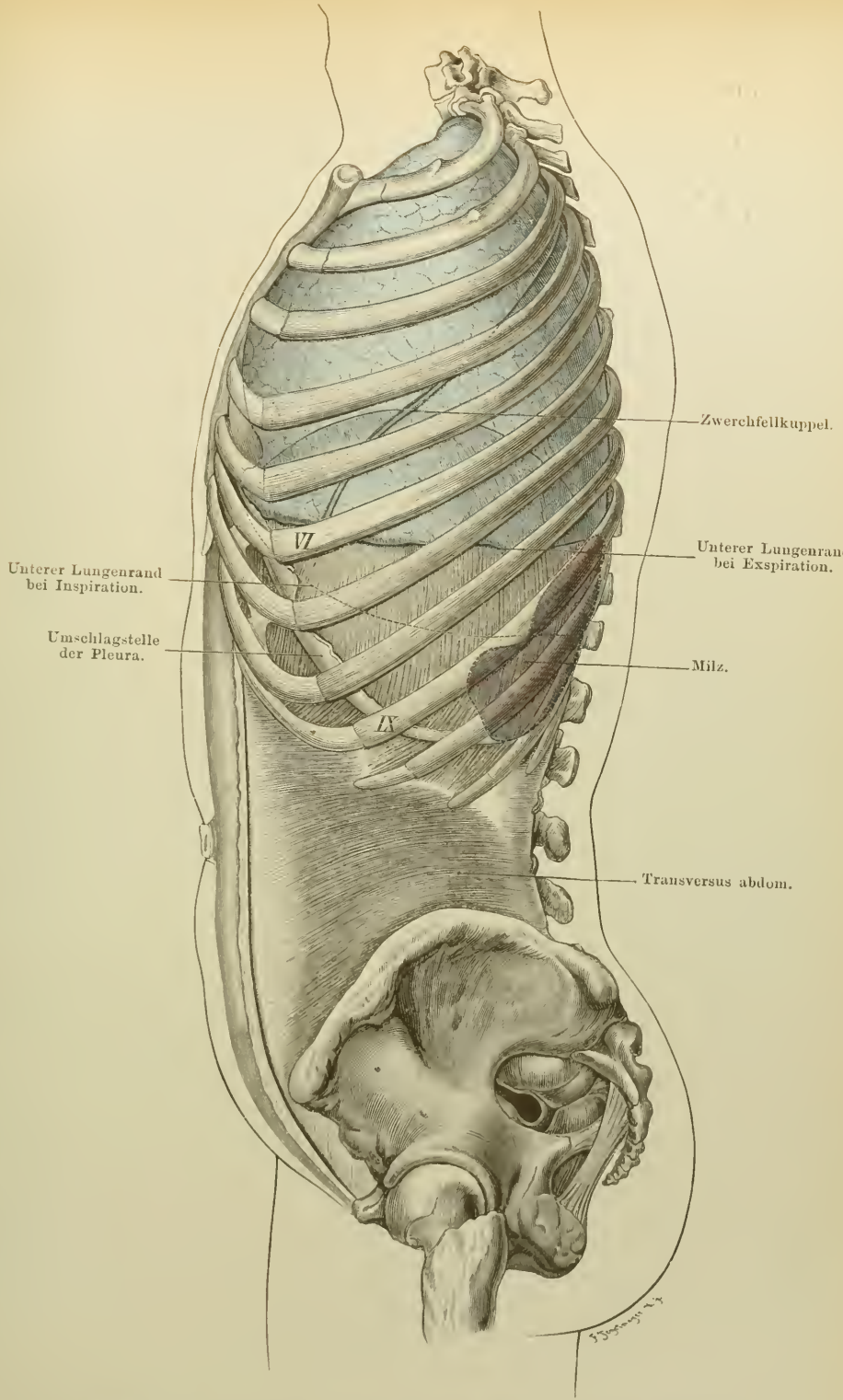

Fig. 77. Linke Lunge und Milz von der Seite.
Nach Luschka. — $^1/_3$ nat. Gr.

Verlag von Gustav Fischer in Jena.

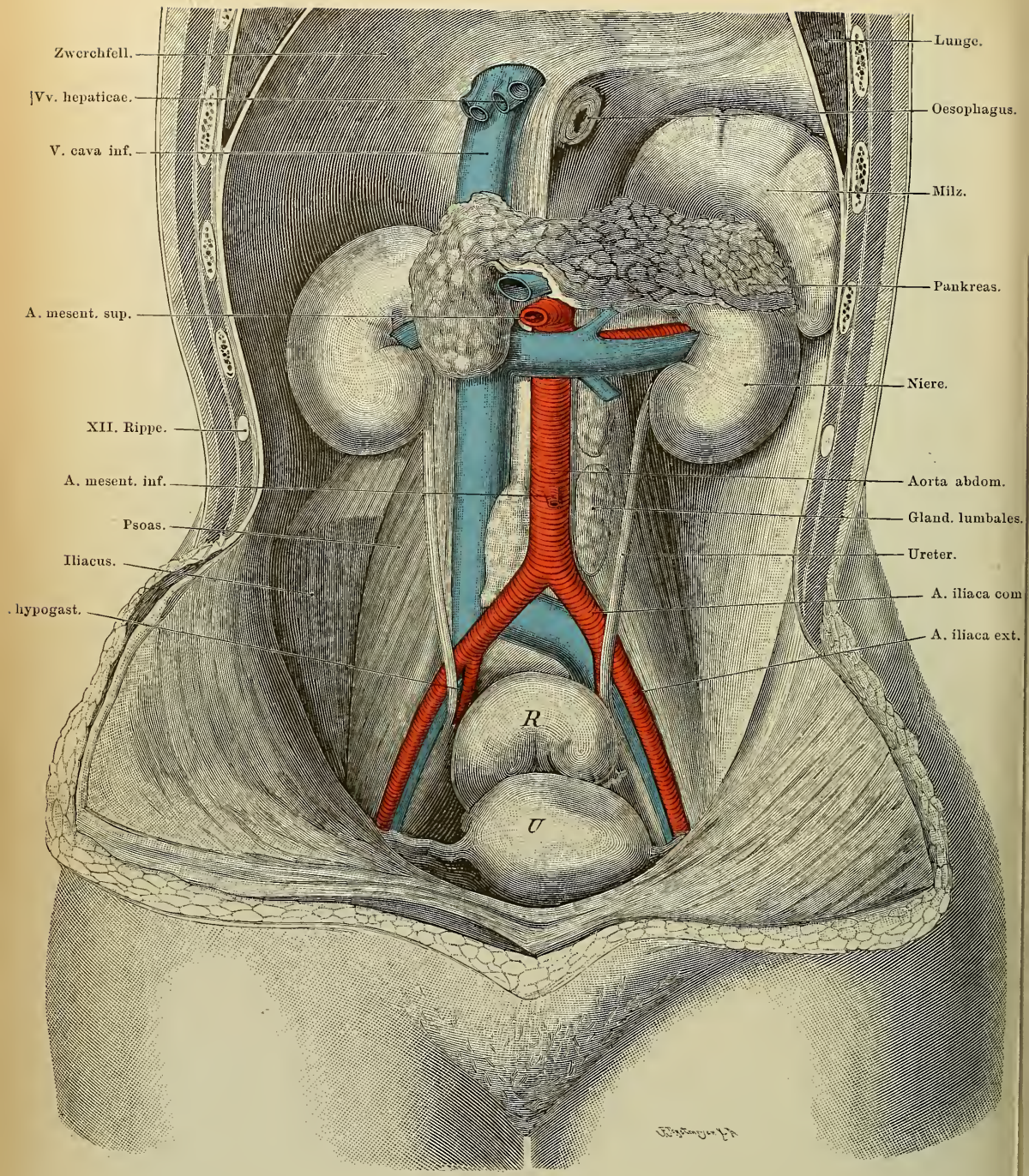

Fig. 78. Die Organe an der hintern Bauchwand.

$^2/_5$ nat. Gr.

Verlag von Gustav Fischer in Jena.

Fig. 78. Die Organe an der hintern Bauchwand.

An einer frischen Leiche wurde der gesamte Darmtractus vom Magen an bis zum Beginn des Rectum, einschliesslich der Leber — die sorgfältig von der V. cava abgelöst wurde —, entfernt. Dabei wurden die grossen Äste der Aorta abdominalis und die Venae hepaticae durchschnitten; ferner sind die Vasa spermatica und die rechte Nebenniere entfernt worden, das viscerale Bauchfell ist gleichfalls — bis auf die, Milz, Pankreas, Rectum und Uterus bekleidenden Teile — fortgenommen, auch das parietale Blatt ist grösstenteils abpräparirt. Alle Organe befinden sich in normaler Lage, nur die Milz ist nach oben geklappt, um das Pankreas in ganzer Ausdehnung sichtbar zu machen.

Man sieht die beiden ziemlich gleich hoch liegenden Nieren — in der Mehrzahl der Fälle liegt, wie oben (Fig. 76) bemerkt, die linke ein wenig höher — mit den grossen von der Aorta kommenden und zur V. cava inferior gehenden Gefässen. Die Nierenvene liegt am Hilus vor der (oft mehrfachen) Arterie, — am weitesten nach hinten liegt der Ureter. Die linke V. renalis geht vor der Aorta zur Cava; ihre Einmündung und die rechtseitigen Gefässe sind durch den Kopf des Pankreas verdeckt.

Die Ureteren verlaufen über den M. psoas, kreuzen die Vasa iliaca links 1—2 cm oberhalb, rechts 1—2 cm unterhalb der Abgangsstelle der Hypogastricae und verlaufen an der Seitenwand des Beckens zur Einmündung am Blasengrunde (Trigonum Lieutaudii). Beim Manne kreuzt der Ureter hierbei das Vas deferens, unter dem er weggeht, beim Weibe die A. uterina. Rechts von der Aorta liegt die Cava inferior, zwischen beiden und links von der Aorta grosse Lymphdrüsen. Die Teilung der Aorta in die beiden A. iliacae communes erfolgt am untern Rande des vierten Lendenwirbels.

Der Beckeneingang wird fast vollständig von dem stark gefüllten Mastdarm (abgebunden) und dem (in unserer Abbildung erheblich vergrösserten) Uterus eingenommen. Die Blase ist durch letztern verdeckt, vgl. Fig. 86 und 87.

Fig. 79. Lage der Bauchorgane, Ansicht von hinten; Bauchfelllinien.

Das genau nach der Natur angefertigte Gipsmodell von Prof. W. His (s. Archiv für Anat. u. Phys., Anat. Abt. 1878) zeigt sowohl, wenn die einzelnen Organe auseinandergenommen, als nach Zusammensetzung des Ganzen sehr schön die Form und Lage der Bauchorgane, ihre gegenseitigen Beziehungen und Beeinflussung, sowie das Verhalten des Bauchfells, seine Umschlagsstellen (Grenzen, Linien) und damit die „extra peritoneum" gelegenen Organe und Organabschnitte.

Vom Bauchfellüberzug frei sind: ein grosser Teil der hintern Leberfläche, die hintere Fläche des Pankreas, sowie des Duodenum, die hintere Fläche der Nieren, während an der vordern Fläche der Nieren das Bauchfell nahe vorbeizieht, soweit nicht (links) Pankreas dazwischen liegt (s. Fig. 84). Extra peritoneum liegen ferner die grossen Gefässe: Aorta abdominalis, V. cava inferior, der grösste Teil des Colon ascendens im Bereiche seiner hintern Wand (Drittels), der grösste Teil des Colon descendens, im Bereiche des hintern Drittels. Frei sind ferner das mittlere Drittel des Rectum hinten, — das untere Drittel vollständig. Das Coecum ist in der Regel rings vom Peritoneum umgeben, nur an der Einmündungsstelle des Ileum ist es an seiner Hinterseite gewöhnlich frei von Bauchfell, der Beckenrand anliegend; nur selten hat es hier eine Art Mesenterium und ist dann mobiler, so dass es in diesem Falle sogar Inhalt eines Bruches werden kann. Der Wurmfortsatz hat vollständigen Peritonealüberzug mit einem besonderen Mesenteriolum.

Die extraperitoneale Lage ist für die Nieren, Colon asc. und desc., sowie das Rectum von besonderer praktischer Bedeutung. Dank dieser Einrichtung kann man Operationen an den Nieren ausführen, ohne das Bauchfell zu eröffnen; es ist möglich extraperitoneal das Nierenbecken zu erreichen und Eingriffe an ihm vorzunehmen. Da ferner das Bauchfell nur locker über die Vorderfläche der Nieren hinzieht, kann man es leicht losschieben und die ganze Niere exstirpiren, ohne das Bauchfell zu eröffnen. Am Colon asc. kann eine Ausbreitung eitriger Prozesse an dem extraperitoneal gelegenen Teil stattfinden; diese Eiteransammlungen also sind dem chirurgischen Messer zugänglich, ohne dass das Bauchfell dabei eröffnet zu werden braucht. Früher benutzte man viel die vom Bauchfell freie Strecke des Col. desc. zur Anlegung eines künstlichen Afters bei Unwegsamkeit des weiter unten gelegenen Darmabschnitts (Colotomia lumbalis). Für die Entwickelung entzündlicher Prozesse am Rectum endlich ist das Fehlen des Peritoneums an dessen hinterer Fläche von Bedeutung. Ungünstig für circuläre Darmnaht nach Exstirpation von Carcinomen ist der Mangel des Bauchfellüberzugs an einem Teil des Rectums, da Nähen des bauchfellbekleideten Darms viel bessere Aussichten auf Heilung bieten.

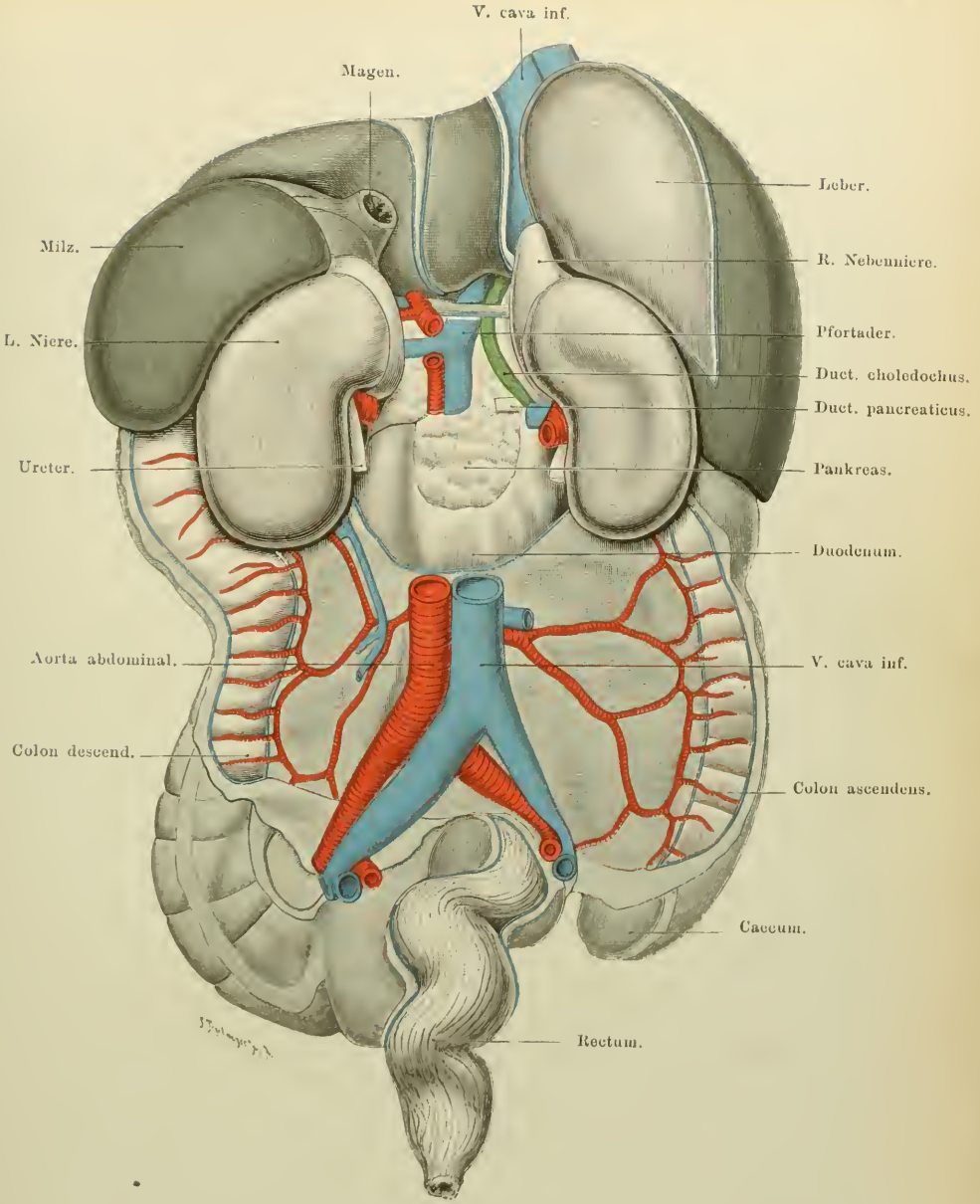

Fig. 79. Lage der Bauchorgane, Ansicht von hinten; Bauchfelllinien.
Gipsmodell von Steger, Leipzig. Nach W. His. $^2/_5$ nat. Gr.

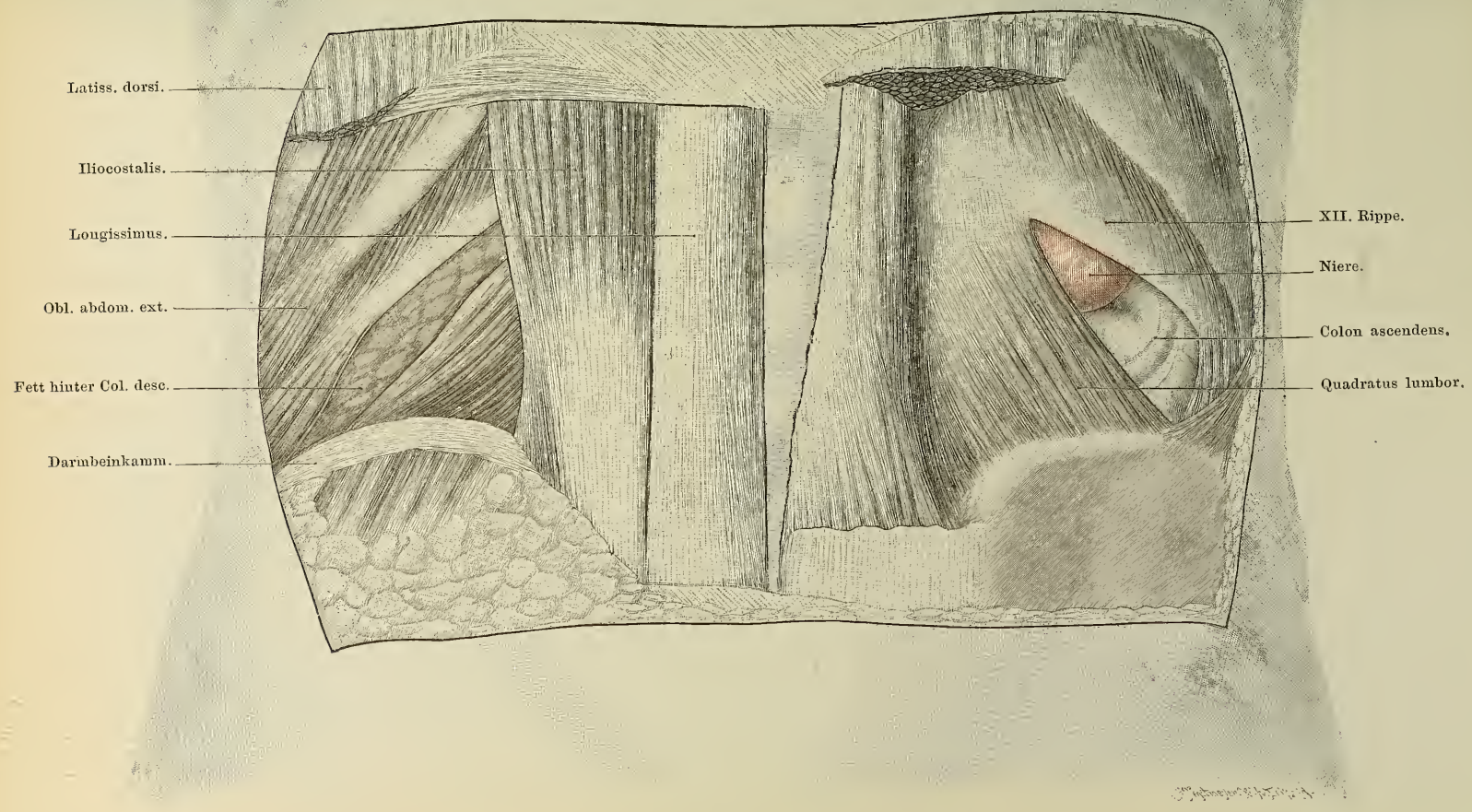

Fig. 80. Lendengegend. Lage der Niere.

$^3/_5$ nat. Gr.

Verlag von Gustav Fischer in Jena.

Fig. 80. Lendengegend. Lage der Niere.

Nach der Methode der Fensterschnitte sind entfernt: links: das oberflächliche Blatt der Fascia lumbodorsalis nebst einem Stück des Latissimus dorsi und dem Serratus post. inf., das tiefe Blatt der genannten Fascie (Ursprung des Transversus abdominis). — rechts: ausserdem der Iliocostalis, sowie das hinter der Niere und dem Colon ascendens gelegene Fett.

Die rechte Niere liegt mit ihrem untern, verschieden grossen Abschnitt unterhalb der zwölften Rippe frei, nach aussen und unten von ihr sieht man ein von Peritoneum freies Stück Colon ascendens.

Hinter der Niere verläuft (gewöhnlich etwas schräg) der äussere Rand des M. quadratus lumborum, der sie so teilweise verdeckt. Die Niere reicht nach oben bis zur Höhe des obern Randes des zwölften Brustwirbels.

Die zwölfte Rippe war hier ziemlich gross; sie kann (vgl. Fig. 76) erheblich kleiner sein, so dass sie dann durch die Weichteile hindurch nicht deutlich gefühlt werden kann. Man könnte dann die elfte Rippe für die zwölfte halten. Da nun die zwölfte Rippe in ihrem medialen Abschnitt (Hälfte oder doch Drittel) stets von Pleura bekleidet ist und die Pleuragrenze (s. Fig. 72) hier horizontal nach aussen geht, muss ein bis zur elften Rippe verlaufender, die Brustwand eröffnender Schnitt in die Pleurahöhle führen (Todesfälle bei Nierenexstirpation!).

Um nun von der Lendengegend aus an die Niere zu gelangen (Methode von Simon), muss man nach Durchschneidung der Haut den unteren Rand des Latissimus dorsi durchtrennen, das oberflächliche Blatt der Fascia lumbodorsalis spalten und am Rande des Sacrolumbalis in die Tiefe gehen, woselbst das tiefe Blatt der Fascia lumbodorsalis gespalten wird. Hier verläuft quer die zwölfte Interkostal- und erste Lendenarterie, nach deren Durchschneidung der Quadratus lumborum in der Längsrichtung gespalten wird. Jetzt braucht man nur noch die Fascia transversalis und das die Niere umgebende Fett zu durchtrennen, um den unteren Pol der Niere selbst zu Gesicht zu bekommen.

Medialwärts liegt das Nierenbecken und ist leicht zugänglich zu machen, weil Arterie und Vene v o r ihm liegen (s. Fig. 78). Da aus dem Nierenbecken der Ureter hervorgeht, so kann man zugleich auf diese Weise an seinen Anfangsteil gelangen.

Fig. 81. Vordere Bauchwand, von hinten.

An einer männlichen Leiche wurde die vordere Bauchwand dicht über dem Nabel quer durchschnitten, die Baucheingeweide nebst der hintern Bauch- und Beckenwand, sowie allen darüber befindlichen Teilen entfernt. Die so hergestellte „untere Körperhälfte" wurde aufrecht stehend an einer Platte derart befestigt, dass die vordere Bauchwand nach oben und den Seiten hin gespannt war. — (Die Muskulatur aussen vom Darmbein ist schematisch gezeichnet.)

In der Mitte zwischen Schwertfortsatz des Brustbeins und Schambeinfuge liegt der Nabel. Beim Erwachsenen besteht derselbe aus einer je nach der Stärke des Panniculus adiposus verschieden tiefen Grube, deren Umrandung dem fibrösen Nabelring (Annulus umbilicalis) entspricht. Die durch letzteren in der fibrösen Linea alba und dem subcutanen Fett gesetzte Lücke ist entweder kreisrund oder spindelförmig oder rhomboid.

Aus dem Grunde der Nabelgrube erhebt sich ein, gewöhnlich mit einer kleinen Vertiefung versehener flacher cylindrischer oder konischer Fortsatz, die Nabelpapille, Papilla umbilicalis, der Rest des Nabelstranges. Die Stelle zwischen Nabelring und Papille, sowie diese selbst, ist bei Erwachsenen und besonders bei Kindern ein Locus minoris resistentiae (Nabelbrüche). Das starke parietale Blatt des Bauchfells ist in der Nabelgegend durch eigentümliche, an die Appendices epiploicae des Dickdarms erinnernde Fortsätze ausgezeichnet, die meist Fett enthalten (s. Fig.).

Nach dem Nabel hin oder von ihm aus verlaufen beim Erwachsenen vier Stränge, welche beim Embryo offene Kanäle bilden und auch später gewöhnlich nicht ganz vollständig oblitteriren.

Vom Nabel nach oben und ein wenig nach rechts verläuft das Lig. teres hepatis, die früherer Nabelvene, zur Leberpforte.

Von unten treten zum Nabel drei Stränge und Falten — oder, wenn man die paarigen doppelt rechnet, fünf:

1. Der unpaare Urachus (der alte Allantoisstiel) vom Blasenscheitel, in der Mittellinie; Lig. vesico-umbilicale medium; Plica urachi.
2. Die paarigen Ligg. (vesico-)umbilicalia lateralia, die früheren Nabelarterien, aus der Hypogastrica; Plicae umbilicales.
3. Die paarigen Arteriae epigastricae (int. infer.) — aus der Iliaca externa — Plicae epigastricae.

Aussen und innen von den Plicae epigastricae liegen mehr weniger tiefe Gruben, die äussere und innere Leistengrube, Fovea inguinalis lateralis und medialis. In der lateralen Grube liegt die hintere (Bauch-)Öffnung des Leistenkanals, daher auch der Name: hinterer Leistenring — Bauchring des Leistenkanals. Von hier aus geht der Kanal schräg nach innen, vorn und unten. Ausgefüllt wird derselbe durch den Samenstrang, dessen Bestandteile am hintern Ringe zusammentreten. Unter der medialen Leistengrube, von ihr durch das Lig. Poupartii getrennt, liegt der hintere (innere) Schenkelring, Fovea (herniae) femoralis.

Aussen von der Epigastrica treten die äusseren oder schrägen (indirekten) Leistenhernien aus, innen von der Epigastrica, über dem Leistenband, die innern (geraden, direkten) Leistenhernien; unter dem Leistenband, innen-unten von der Arterie, die Schenkelhernien.

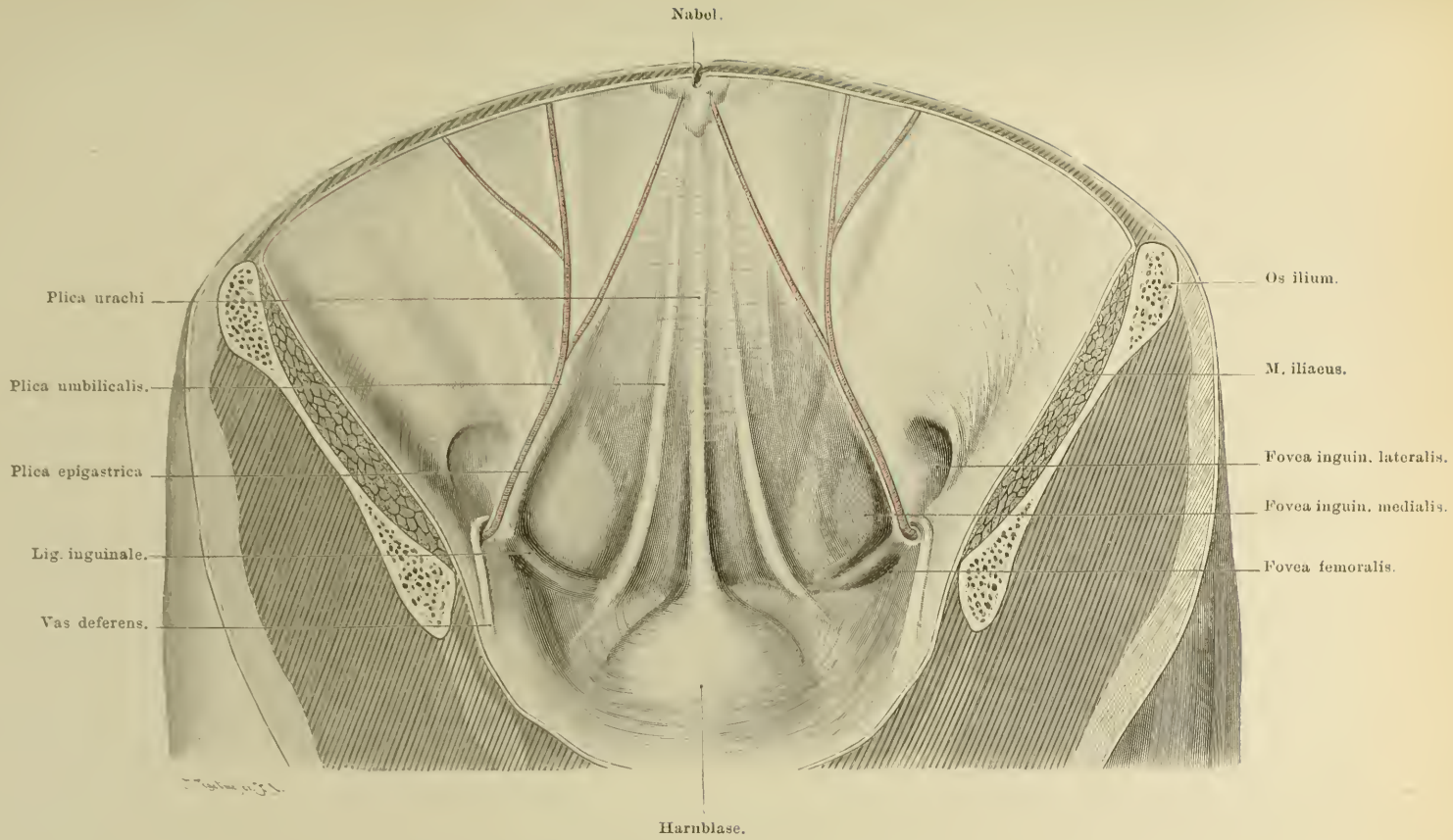

Fig. 81. Vordere Bauchwand, von hinten.

$^1/_2$ nat. Gr.

Verlag von Gustav Fischer in Jena.

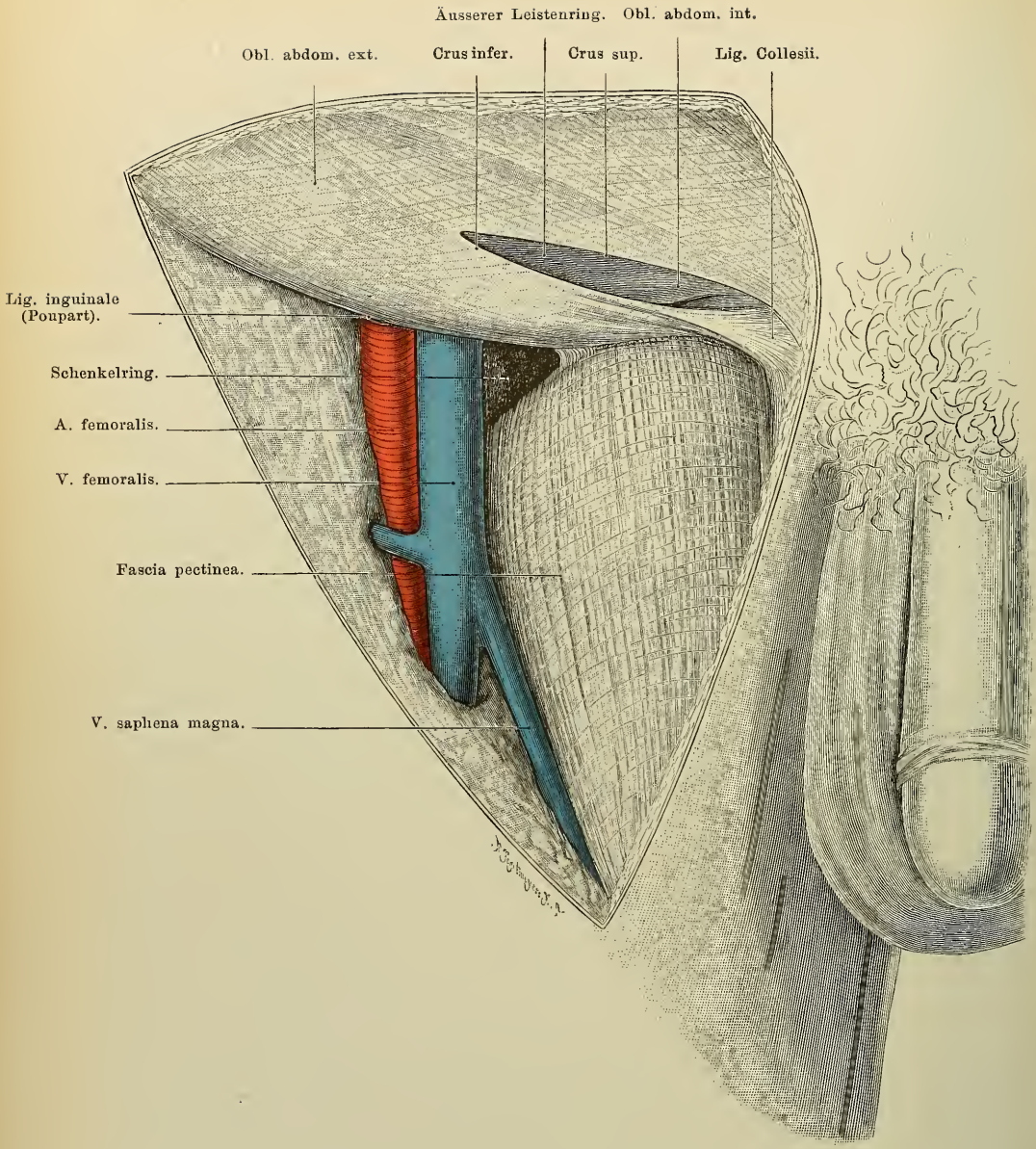

Fig. 82. Vordere Öffnungen des Leisten- und Schenkelkanals.
Nat. Grösse.

Verlag von Gustav Fischer in Jena.

Fig. 82. Vordere Öffnungen des Leisten- und Schenkelkanals.

Frische sehr kräftige Leiche. Samenstrang, die oberflächlichen, und von den tiefen die Rosenmüller*'schen Lymphdrüsen (s. Fig. 83), sowie die Begrenzung der Fossa ovalis femoris (s. Fig. 98) sind entfernt.*

Man kann die beiden Hauptöffnungen für die Bauchhernien, den äusseren Leistenring und den Schenkelring als Öffnungen oder Löcher in der Sehne des Obliquus externus auffassen. Dort tritt der Samenstrang, hier die V. femoralis in die Bauchhöhle. (Vgl. Fig. 98.)

Die Fasern des Obliquus weichen in der Regio inguinalis superior spitzwinklig auseinander und bilden so die beiden Crura oder Columnae (Crus superius s. mediale; Crus inferius s. laterale), zwischen denen sich die vordere Öffnung des Leistenkanals befindet. Das Crus superius endet in der Mittellinie (oder geht über diese hinüber), der Symphyse und Lig. suspensorium penis, — das Crus inferius am Tuberculum pubicum. Der spitze Winkel und die Vorderfläche des Samenstrangs werden bedeckt durch die Fibrae intercolumnares, welche einem zu starken Auseinanderweichen der Crura entgegenwirken. Diese Fibrae sind die Fortsetzungen des Obliquus ext. der andern Körperseite, die schliesslich im Lig. inguinale und damit am Knochen (Spina ant. sup.) enden. Dies Band, auch Lig. Poupartii (s. Falloppii) genannt, wird sonach von den Muskeln beider Seiten gebildet oder stellt einen verdickten fibrösen Strang, streng genommen eine Sehne oder einen Sehnenstrang, vor. Gewöhnlich fasst man es als „Band", d. h. fibröse Fasern zwischen zwei Knochenpunkten, auf — oder man lässt es den untern Rand des Obliquus ext. bilden. Letztere Anschauung — obwohl die richtigere — ist noch nicht ausreichend, da sie den Zusammenhang des „Bandes" und des Muskels mit der Oberschenkelfascie ignorirt. Von dem Muskel, von dem Crus inferius und dem nicht scharf davon zu trennenden Lig. inguinale strahlen verschiedene Fasern aus, von denen manche besondere Namen erhalten haben. So bezeichnet man die in der Nähe des Tuberculum pubicum sich fast horizontal nach hinten zum Knochen, sowie nach unten zur Fascia pectinea laufende, insgesamt etwa ein spitzes Dreieck mit nach aussen (und oben) konkaver Basis bildende Masse als Lig. Gimbernati, — oder, von oben und hinten betrachtet, als Lig. Collesii. Das Verhalten hier ist nicht konstant, daher die Beschreibungen so widersprechend. Bei näherer Untersuchung zeigt sich nun, dass Sehnenfasern nicht nur zu den oben genannten eng umgrenzten Stellen gehen, dass nicht nur der spitze Winkel zwischen der geraden Linie: Spina ant. sup. — Tuberculum pubicum und dem Knochenrand ausgefüllt oder ausgerundet wird, sondern dass auch zahlreiche Faserzüge pinselförmig ausstrahlen nach unten-innen, unten und unten-aussen hin umbiegend in die Fascia pectinea und die weiter nach unten-aussen gelegenen Teile der Fascia lata.

Fig. 83. Frontalschnitt durch das Lig. inguinale (Poupartii).

An einem Gefrierschnitt des Beckens von einem Manne wurden nachträglich einige, die dargestellte senkrechte Frontalebene verdeckende Teile entfernt. Lageveränderungen sind, da der Schnitt in starkem Alkohol aufbewahrt war, ausgeschlossen.

Man sieht den knöchernen Beckenrand nebst dem die Lacuna muscularis ausfüllenden Iliopsoas, zwischen seine beiden Bestandteile eingebettet den N. femoralis, sowie innen davon den wegen der Schnittrichtung auffallend dick erscheinenden Pectineus. Zwischen den mit bindegewebigen Zügen (Fascia iliaca, Fascia pectinea) bedeckten Muskeln und dem von der Spina il. ant. sup. zum Tuberculum pubicum hinübergespannten Leistenbande liegen, umgeben von lockerem Bindegewebe und Fett (dem sogen. „Septum crurale" vieler Autoren) von aussen-oben nach innen-unten die Arteria femoralis, die Vena femoralis und die „Rosenmüller'sche" Lymphdrüse! Hier, innen von der Vene, ist die Stelle, wo die Schenkelbrüche die Bauchhöhle zu verlassen pflegen.

Vom Lig. Gimbernati (Collesii) sind, da sich dieses auch vor und hinter der Schnittebene ausbreitet (vgl. Erklärung zu Fig. 82), nur die den spitzen Winkel am Tuberculum pubicum ausfüllenden und die in die Fascia pectinea übergehenden Fasern sichtbar.

Unter dem Iliopsoas sieht man die Bursa subiliaca (vgl. Fig. 101), — über dem Leistenband, oberhalb der Art. femoralis, den Samenstrang, dessen einzelne Komponenten Vas deferens, Art. spermatica interna, Venen, erkennbar sind.

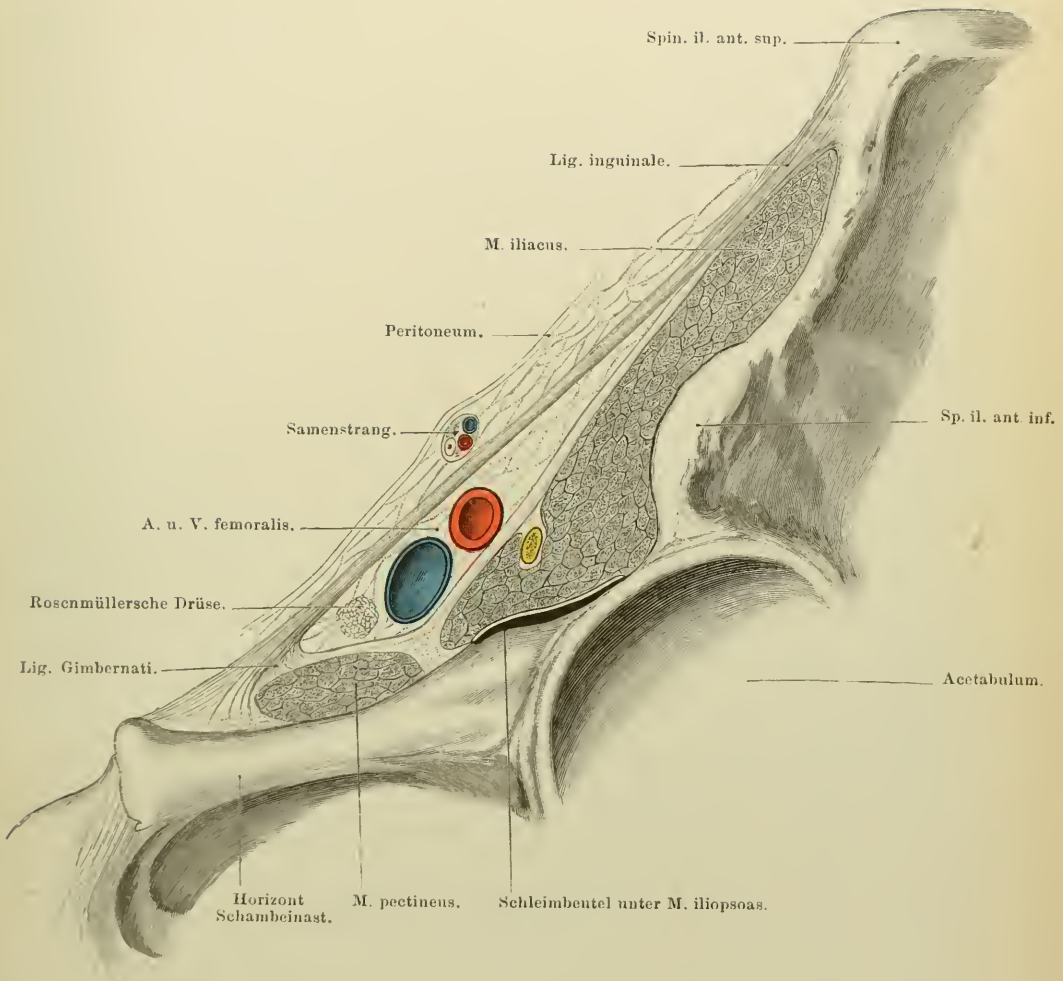

Fig. 83. Frontalschnitt durch das Lig. inguinale (Poupartii).

Nat. Gr.

Verlag von Gustav Fischer in Jena.

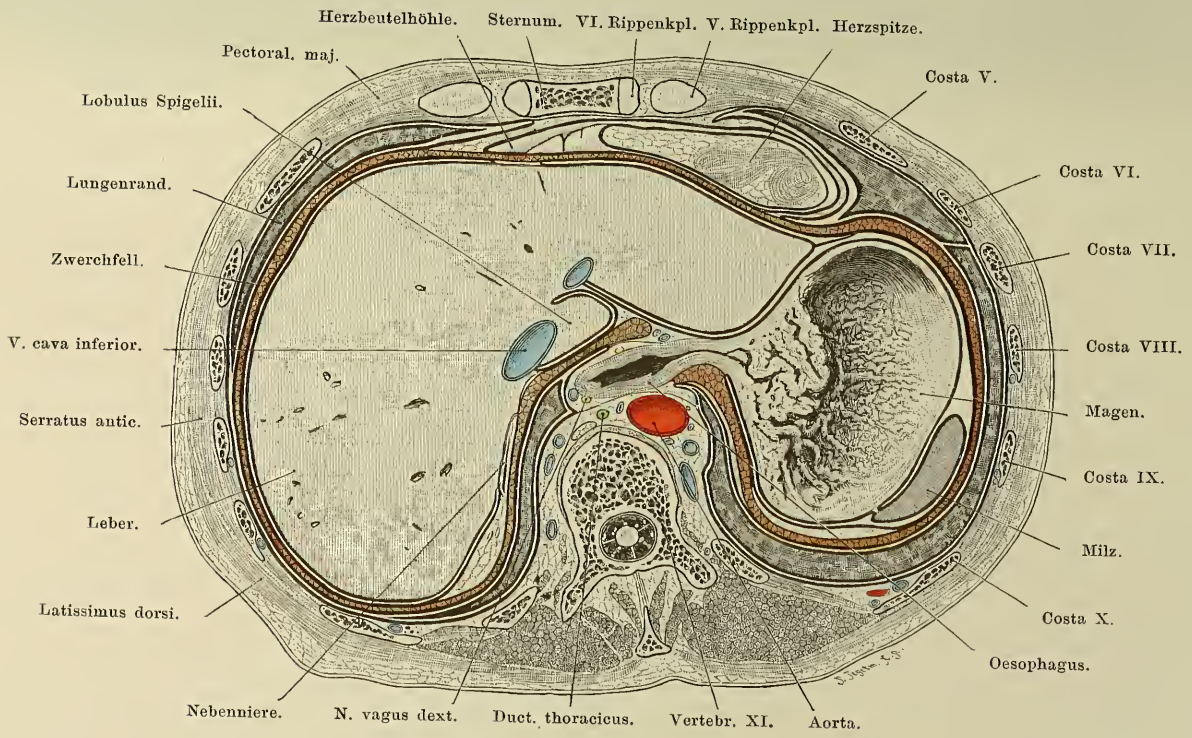

Fig. 84. Querschnitt des Rumpfes durch den elften Brustwirbel.

Von unten gesehen. $^2/_5$ nat. Gr.

Verlag von Gustav Fischer in Jena.

Fig. 84. Querschnitt des Rumpfes durch den elften Brustwirbel.

Gefrierschnitt von demselben Manne, wie die Schnitte der Figuren 73 und 74. Vorn ist das Gelenk zwischen Brustbein und sechstem Rippenknorpel getroffen, sodann die fünfte bis elfte Rippe. Die Wirbelsäule ist nach rechts hin ziemlich erheblich ausgebogen.

Auf dem Schnitt sind die Brustorgane, das Herz und die (wie zu Fig. 74 bemerkt, in Inspirationsstellung befindlichen) Lungen in ihren untersten Enden getroffen, auf derselben Ebene aber auch die Bauchorgane: Leber, Magen und Milz. Zwischen beiden Gruppen von Eingeweiden verläuft etwa konzentrisch zu der Rumpfwandung das Zwerchfell.

Den grössten Raum nimmt die Leber ein; der von ihr übrig gelassene Platz wird vom Magen fast vollständig erfüllt. Die Leber lässt für die Herzspitze, der Magen für die Milz etwas Raum frei. Fast rings herum ziehen sich als schmaler Saum die in Inspirationsstellung befindlichen Lungen. — Sehr gut zu sehen ist der Übergang des Oesophagus in den Magen, sowie die sehr zahlreichen und hohen Falten der Magenschleimhaut in der Gegend der Cardia. Hinter dem Oesophagus liegt hier die Aorta (weiter oben liegt jener ganz hinten), neben und hinter ihr an der Wirbelsäule die V. azygos, hemiazygos, Ductus thoracicus, Sympathicus.

Fig. 85. Querschnitt des Rumpfes durch den ersten Lendenwirbel, von oben gesehen.

Gefrierschnitt, von demselben Manne wie der vorige. Der Schnitt hat den grössten Teil der Scheibe zwischen dem zwölften Brust- und dem ersten Lendenwirbel freigelegt.

Die Leber nimmt fast denselben Raum ein, wie in Fig. 84: sie hat vorn den weiter oben vom Herzen innegehabten Platz ausgefüllt, dafür aber hinten vor der rechten Niere etwas zurückweichen müssen. Links von der Leber liegt, wie oben, der Magen; zwischen ihn und die Milz hat sich die Flexura coli sinistra gedrängt, deren höchster Scheitel über der Schnittebene liegt, so dass nur die beiden Schenkel Colon transversum und C. descendens getroffen sind. Zwischen Colon und Magen ist ein Dünndarmquerschnitt sichtbar, zwischen Colon und Bauchwand Omentum majus. Horizontal von der Milz bis zur Leber erstreckt sich das fast in ganzer Länge getroffene Pankreas. Sehr deutlich erscheint die Lage der Nieren. Sie liegen nicht einfach frontral oder senkrecht, sondern schräg. Beiderseits schiebt sich zwischen ihre obere Hälfte und die hintere Körperwand ein „Sinus pleurae" ein, während ihr unterer Teil frei davon bleibt. (Vgl. Erklärung zu Fig. 80.) Der zwischen dem Pankreas und der hintern Bauchwand frei bleibende Raum ist von der linken Niere besetzt, welche in ihrer grössten Dicke getroffen wurde, während die tiefer liegende rechte näher dem obern Ende durchschnitten ist. Die eigentümliche Form des Aortaquerschnitts kommt durch den Abgang der Mesenterica superior zu stande.

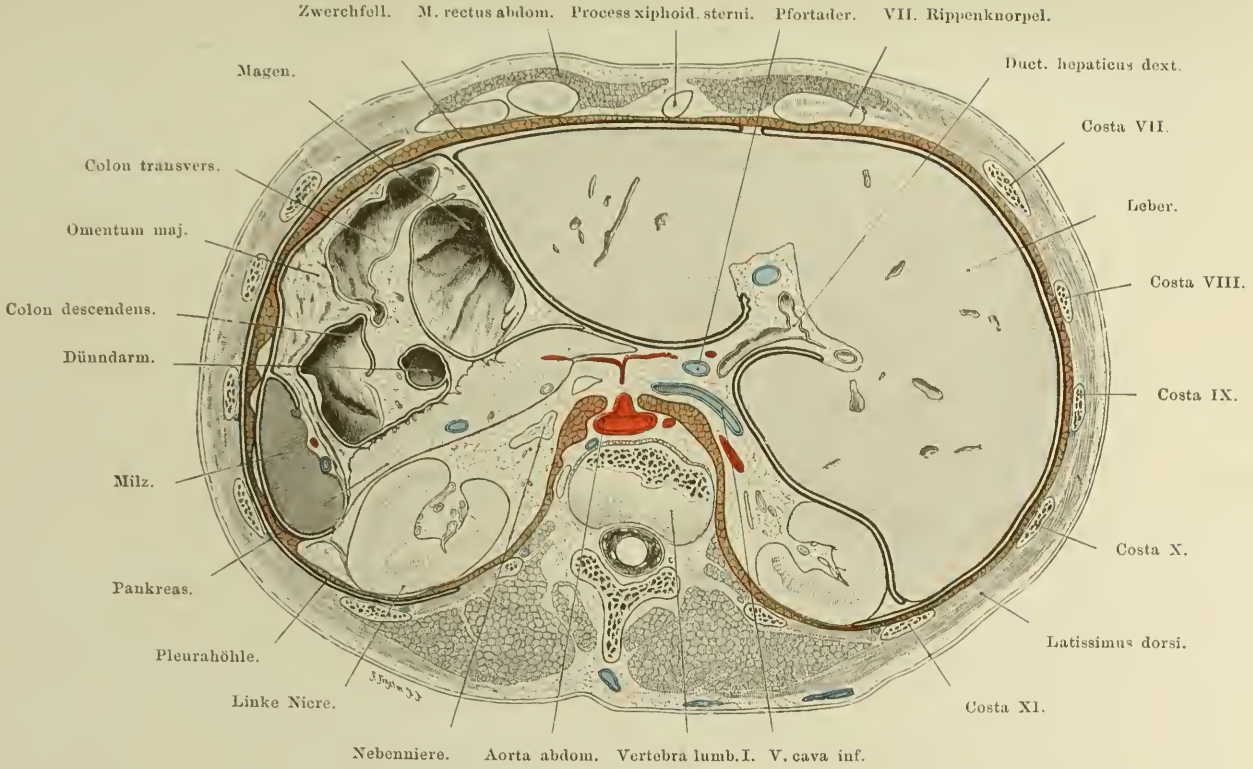

Fig. 85. Querschnitt des Rumpfes durch den ersten Lendenwirbel, von oben gesehen.
$^2/_3$ nat. Gr.

Verlag von Gustav Fischer in Jena.

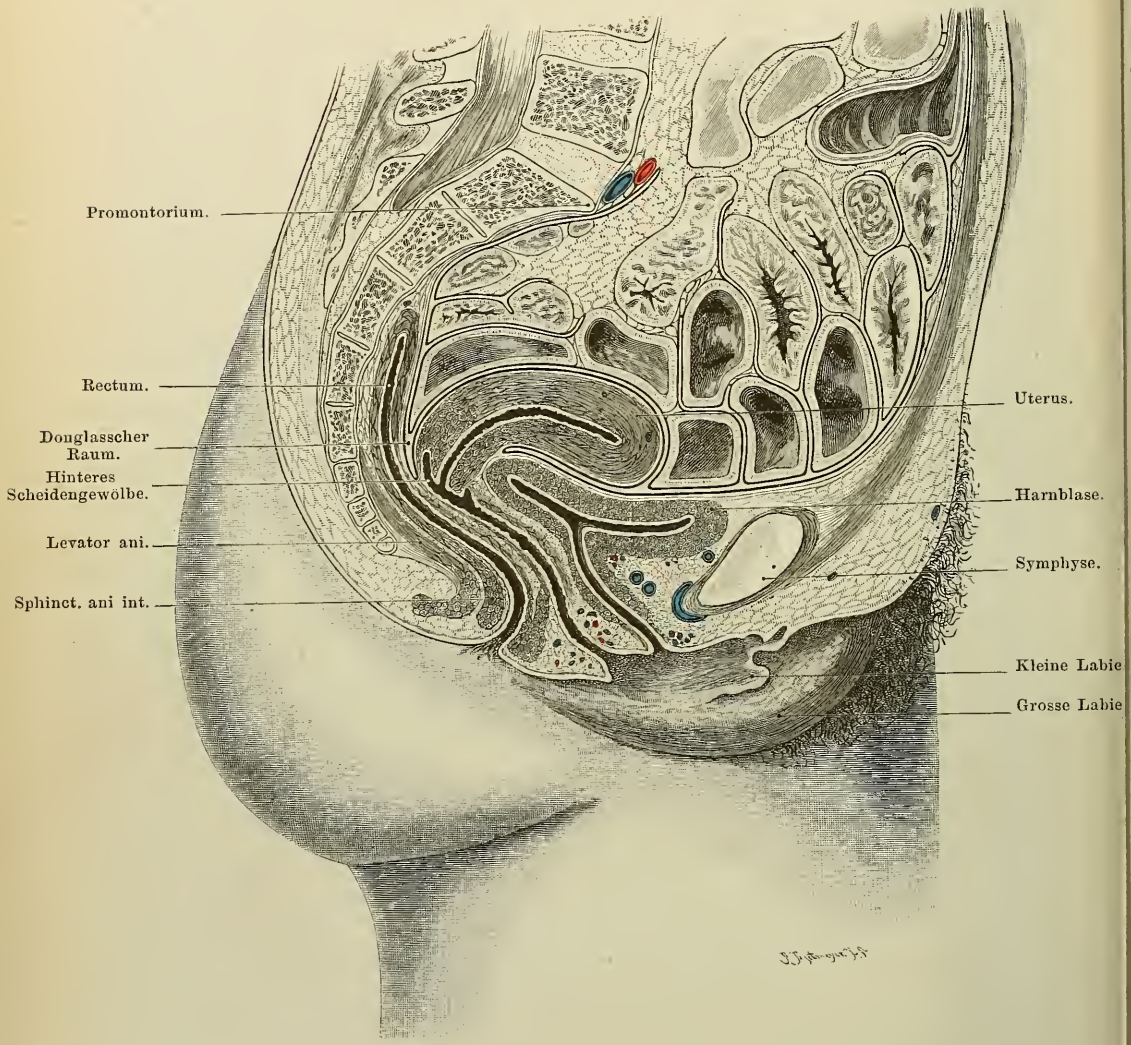

Fig. 86. Medianschnitt des weiblichen Beckens, bei leerer Blase und leerem Mastdarme.

$^1/_2$ nat. Gr.

Verlag von Gustav Fischer in Jena.

Fig. 86. Medianschnitt des weiblichen Beckens, bei leerer Blase und leerem Mastdarme.

Medianschnitt eines etwa 30jährigen Weibes. Da der Uterus — sei es infolge pathologischer Adhaesionen, sei es infolge der Leichenveränderungen — der Blase nicht direkt auflag, ist nach andern Präparaten, gestützt auf die Untersuchungen B. Schultzes u. a. die Gebärmutter antevertirt und anteflectirt gezeichnet worden. Ausserdem ist zu bemerken, dass der Uterus etwas vergrössert war.

Die normale Lage der Gebärmutter ist, bei leerer Blase, im lebenden Weibe die Anteversio (Jungfrau), bei der „Frau" in anteflektirter Form, d. h. der Uterus liegt der hintern oder obern Wand der Blase auf. Ob sich unter normalen Verhältnissen niemals Darmschlingen zwischen Blase und Uterus eindrängen oder ob neben der eben angegebenen „typischen" noch andere „normale" Lagen als Varietäten vorkommen (Waldeyer), ist noch nicht definitiv entschieden.

Bei Füllung der Blase erhebt sich der Uterus in die Beckenaxe oder noch weiter nach oben und hinten.

Die Scheide hat (ebenso wie der Mastdarm und die Harnröhre) einen S-förmigen Verlauf. In ihr oberes blindes Ende ragt die Cervix uteri hinein; so wird ein vorderes und hinteres Scheidengewölbe (Fornix) gebildet. Von dem letzteren aus sind es nur wenige Millimeter bis zum Douglas'schen Raum zwischen Uterus und Mastdarm (Punktion dieses Raumes von der Scheide aus).

Die leere Blase ist durch den Uteruskörper etwas eingedrückt: eine „Impressio uterina" (Bardeleben) bleibt auch bei der Füllung erkennbar. Die, wie gesagt, S-förmige Harnröhre ist gegen das Blasen-Lumen, zumal dessen vorderen Teil stark abgeknickt.

Der Mastdarm ist hinten in sehr viel grösserer Ausdehnung von Bauchfell frei, als vorn, dort bis zum dritten Kreuzwirbel, hier nur bis zum ersten Steisswirbel. M. levator und sphincter ani externus wie internus sind deutlich sichtbar.

Ausser andern Einzelheiten ist auf der Abbildung das untere blinde Ende des Rückenmark-Duralsackes zu erkennen, welches in der Höhe des zweiten Kreuzwirbels liegt.

Fig. 87. Weibliche Beckenorgane, von oben gesehen.

Nach einem in Spiritus aufbewahrten Sammlungspräparat. Die neben der Wirbelsäule befindlichen Gebilde, Lig. infundibulo-pelvicum und Rectum sind aus der Lage gekommen.

Die Abbildung zeigt sehr deutlich die Vorwärtsneigung der Gebärmutter, sowie ihre unsymmetrische „extramediane" Lage. Ob der Fundus uteri öfter nach rechts (wie hier) oder nach links hin liegt, ist noch nicht definitiv entschieden.

Um die Blase und das Lig. (Plica) urachi sowie die beiden Plicae umbilicales zu zeigen, wurde ein Stück der vordern Bauchwand heruntergeklappt (vgl. Fig. 81). Von den Seiten des Uterus gehen jederseits ab: Lig. latum, Lig. ovarii und Lig. teres (letzteres hier nicht sichtbar).

Sehr wichtig ist die Lage der Eierstöcke und der Tuben. Erstere liegen bei antevertirtem Uterus der Seitenwand des kleinen Beckens fast sagittal an und werden von den Tuben fast vollständig umfasst, derart, dass häufig die Eierstöcke von oben her durch die Tuben verdeckt werden.

Es kommt so auch beim Menschen — wie bei vielen Säugetieren — regelmässig zu der Bildung einer Ovarialtasche, eines vom übrigen Peritonealraum mehr oder weniger abgeschlossenen Blindsackes, der wahrscheinlich bei der Überwanderung des Eies vom Ovarium nach dem Ostium abdominale der Tube eine grosse Rolle spielt. Der Douglas'sche Raum ist durch Herausnehmen von Dünndarmschlingen und die Entleerung des Mastdarms vollständig frei von Inhalt und zeigt eine grosse Ausdehnung. Die häufig (auch hier) nicht symmetrischen Douglas'schen Falten (Duplikaturen des Bauchfells) gehen vom untern Ende des Uterus zum Rectum und der hintern Beckenwand; sie enthalten glatte Muskelfasern, welche die Cervix nach hinten und damit den Fundus nach vorn ziehen oder in dieser Stellung festhalten. Von der Tube nach oben-hinten verläuft das Lig. infundibulo-pelvicum, gleichfalls eine Bauchfellfalte, die allmählich am Psoas verstreicht.

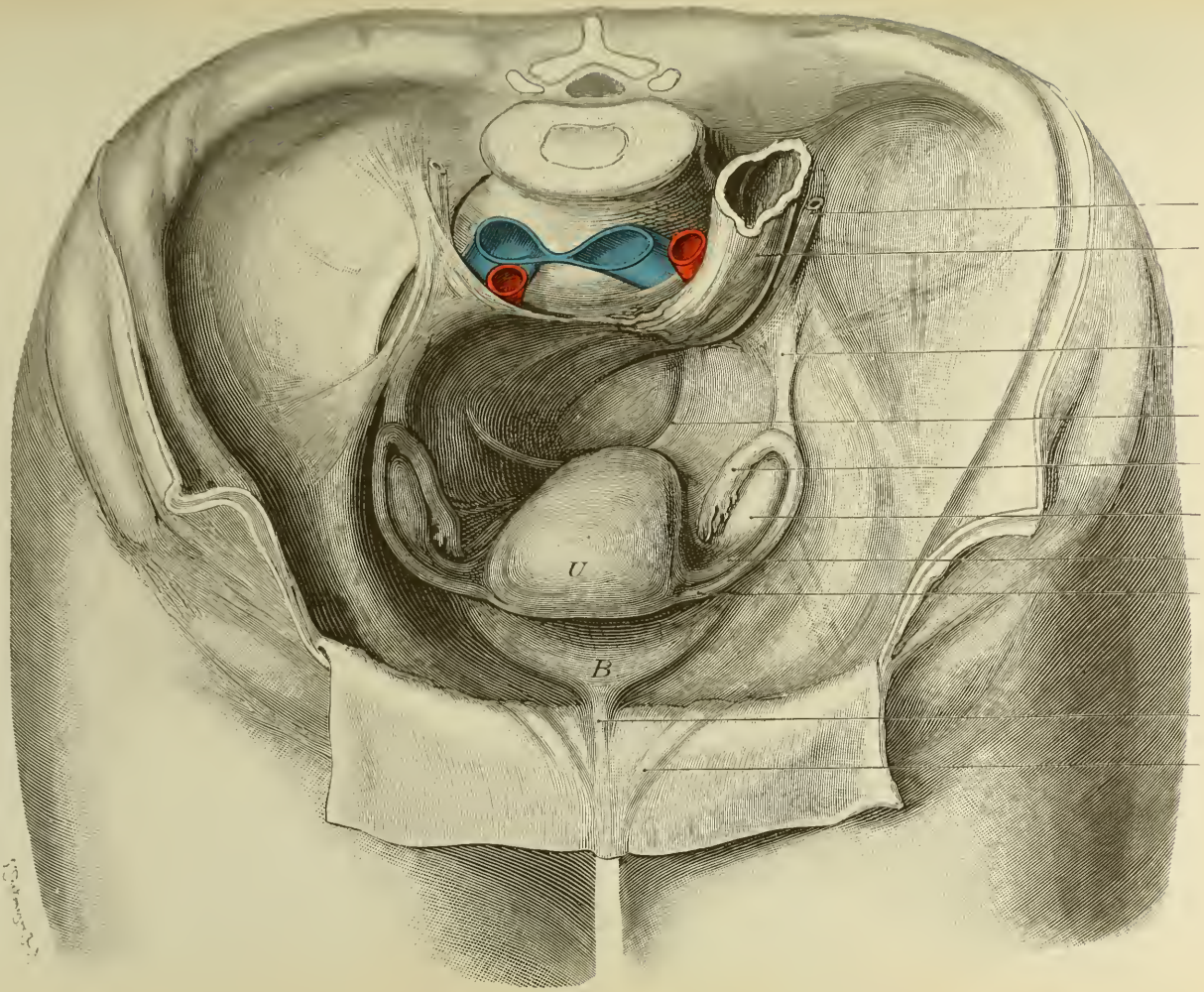

Fig. 87. Weibliche Beckenorgane, von oben gesehen.

$^1/_2$ nat. Gr.

Verlag von Gustav Fischer in Jena.

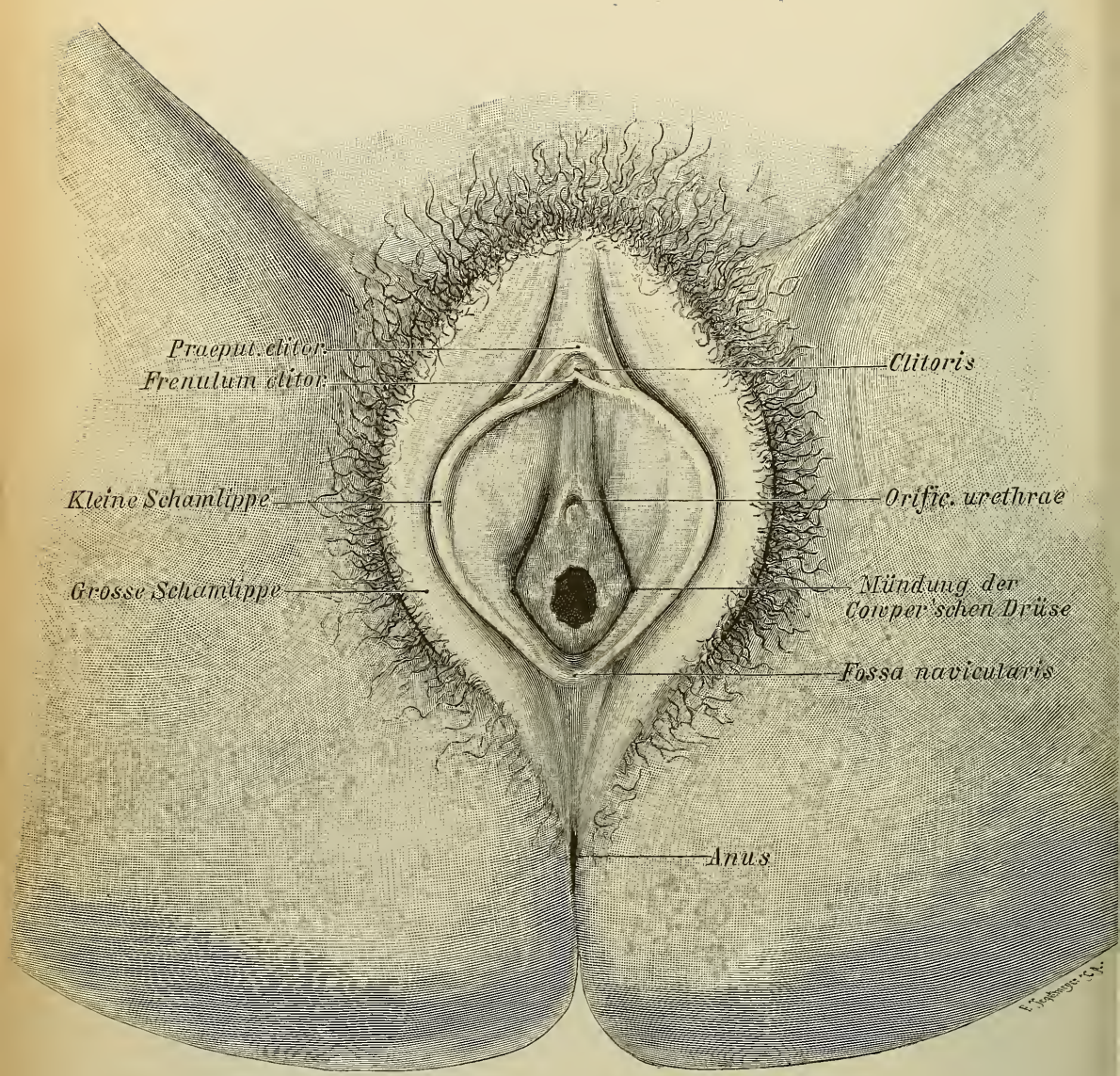

Fig. 88. Weibliche Scham.
Nat. Gr.

Verlag von Gustav Fischer in Jena.

Fig. 88. Weibliche Scham.

Lage der Mündung der Urethra sowie der Cowper'schen Drüsen.

Die grossen und die kleinen Schamlippen sind weit auseinander gezogen, um das Vestibulum, besonders die Mündungsstellen der Ausführungsgänge der Cowper'schen Drüsen deutlich zu zeigen.

Die grossen Schamlippen oder -lefzen, Labia majora s. externa, dem männlichen Scrotum homolog, begrenzen die senkrechte Rima pudendi, welche bei Virgines und adducirten Schenkeln geschlossen ist. Oben stossen sie zusammen, unten verlieren sie sich nach dem After zu. Es sind, meist stark behaarte und mit grossen Talgdrüsen versehene, mächtige Venenplexus und Fett enthaltende Hautfalten.

Die kleinen Schamlippen oder -lefzen, Labia minora s. interna, auch „Nymphen" (Wasserlefzen) genannt, sind durch eine Rinne von den grossen Lippen getrennt. Ihre äussere Fläche ist mit Haut, ihre innere mit Schleimhaut bekleidet, welche sich in die des Vestibulum fortsetzt. Nach oben hin teilen sich die Nymphen in einen inneren und äusseren Schenkel. Die äusseren bilden durch ihre Vereinigung von rechts nach links das dachförmige, die Clitoris deckende Praeputium clitoridis, während die inneren unter der Clitoris zum Frenulum clitoridis zusammentreten. Die dem Penis des Mannes entsprechende Clitoris (Kitzler) ist meist klein und nur mit dem vorderen Ende (Glans clitoridis) sichtbar (vgl. Fig. 89). Das Verhalten an den unteren Enden der kleinen Schamlippen ist verschieden: bald laufen sie frei an der unteren Fläche der grossen Lippen aus, bald bilden sie einen — in der Figur dargestellten — Bogen, „Frenulum der Nymphen", Fren. vulvae, labiorum, der das Vestibulum von hinten her begrenzt. Eine Andeutung der Fortsetzung der kleinen Lippen nach dem hinteren Ende der grossen und dem Anus zu ist gleichfalls in der Abbildung sichtbar. Über dem Frenulum labiorum liegt die praktisch wichtige Fossa navicularis. (Der Strich in der Figur für die Bezeichnung „Fossa navicularis" liegt an der Grenze der Fossa gegen das Frenulum.) Manche Autoren rechnen auch die nach hinten vom Frenulum gelegene Gegend mit zur Fossa navicularis. Bei schwacher Entwickelung oder Fehlen des Frenulum, aber meist auch schon, wenn man die kleinen Labien nicht nach aussen zieht, ist eine scharfe Grenze hier nicht vorhanden.

In dem tiefen Winkel zwischen den kleinen Schamlippen und dem Hymen, etwa an der Grenze zwischen mittlerem und hinterem Drittel dieser Furche liegen beiderseits die Mündungen der Ausführungsgänge der Cowper'schen (Bartholin'schen, Duverney'schen) Drüsen, der acinösen Glandulae vestibulares majores. Diese Drüsen liegen, wie beim Manne, dicht hinter den Bulbi vestibuli (s. Fig. 89).

Über (vor) dem Hymen, etwa in der Mitte zwischen hinterem Rande des Introitus und Clitoris, liegt die verschieden gestaltete Mündung der Harnröhre (Orificium urethrae). Diese spaltförmige Öffnung ist mal mehr halbmondförmig, mal mehr winklig, einem Dach (französ. accent circonflexe) ähnlich. Die darunter (dahinter) gelegene wulstige Zunge, Lingula urethrae (v. B.), endet dementsprechend entweder spitz oder stumpf abgerundet.

Der (in der Figur nicht bezeichnete) — nicht „das" — Hymen, eine Schleimhautduplicatur zwischen Vestibulum und Vagina, ist meist nur halbmondförmig, an der Seitenwand beginnend, an der hinteren Wand am breitesten (höchsten) — oder, wie in dem abgebildeten Falle, ringförmig (Hymen semilunaris, H. annularis). Der Ring zeigt an seinem freien Rande öfter sanfte Einkerbungen bis zu förmlichen Fransen (H. fimbriatus), auch ohne Defloration. Bei derselben (oder bei sonstigen mechanischen Insulten) pflegt der Hymen vielfach einzureissen und nach Verheilung der Verletzungen nur noch die Caruncolae myrtiformes s. hymenales darzustellen.

Fig. 89. Schwellorgane der weiblichen Genitalien.

Die Schwellkörper des Weibes zerfallen, entsprechend denen des Mannes, (s. u.), in Corpora cavernosa bulbi (s. sinus urogenitalis), meist Bulbi vestibuli, „Vorhofszwiebeln", genannt, und das Corp. cav. clitoridis.

Während das Corpus cavernosum urethrae beim Manne zu einem unpaaren Körper verschmilzt, der nur noch Spuren der früher paarigen Anlage zeigt, bleiben die homologen Teile des Weibes, die Bulbi vestibuli, paarig und liegen getrennt voneinander zu beiden Seiten des Vestibulum an der Basis der kleinen Schamlippen. Die sehr grosse Mengen von Blut fassenden Körper (daher bei Verletzungen, z. B. bei Entbindungen, lebensgefährliche Blutungen!) entsenden nach vorn Venenplexus, die im Frenulum clitoridis und der Nachbarschaft gelagert, an der Seite der Clitoris in die Tiefe gehen, während sie nach innen mit den Venen der Clitoris, zumal deren Glans, zusammenhängen.

Die Corp. cavernosa clitoridis sind erheblich kleiner als die des Penis, entspringen wie diese vom absteigenden Schambeinaste jeder Seite und vereinigen sich oben, unter dem Lig. arcuatum, zu einem unpaaren, aber durch ein, wenn auch nicht blutdichtes Septum median geschiedenen Schaft. Dieser ist nach unten-hinten hin gekrümmt, so dass das Ende — Glans clitoridis — nach dem Vestibulum sieht. Die ebenso zahlreichen wie feinen Venen der Eichel sammeln sich zu der 1 mm starken V. dorsalis clitoridis, die dicht unter dem Lig. arcuatum in den Plexus pudendus geht.

Fig. 90. Durchtritt der männlichen Harnröhre durch den M. transversus perinaei profundus.

Dies nach einem Präparate Rauber's von Steger in Leipzig ausgeführte Gipsmodell zeigt den männlichen Schamwinkel nebst dem ihn oben abrundenden Lig. arcuatum pubis, den von seiner Fascie befreiten Musc. transversus perinaei profundus, dessen an die Urethra (richtiger Sinus urogenitalis) gehende Fasern auch als M. urethralis bezeichnet werden, sowie die Harnröhre selbst in dem hintern Abschnitte der Pars „membranacea" — eine Partie, welche man besser als Pars „muscularis" von der eigentlichen P. membranacea s. nuda (vergl. Fig. 91) trennen sollte.

Der Muskel bildet eine praktisch wichtige Grenze: Urethritis anterior, posterior, ferner für die Katheterisation.

Der Vergleich zwischen den beiden auf derselben Tafel vereinigten Figuren ist nicht ohne Interesse. Dort der weite Schambogen des Weibes, hier der enge Schamwinkel des Mannes, dort die weite Durchbrechung der Dammmuskulatur durch den Geschlechtskanal, hier die enge Durchbohrung durch die „Urethra".

Durch die niedrige halbovale Lücke zwischen dem Quermuskel und dem Lig. arcuatum geht beim Manne die 4 mm starke Vena dorsalis penis hindurch, welche sich sodann in drei Äste teilt, von denen zwei in die rechte und linke V. pudenda communis, der dritte in den Plexus pubicus münden.

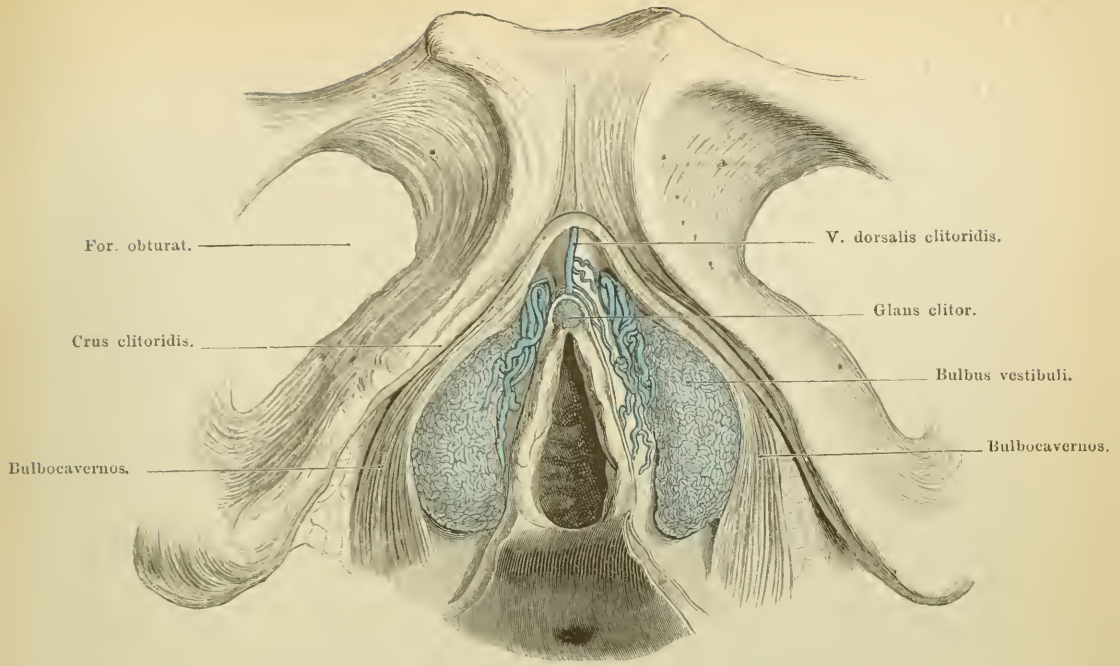

Fig. 89. Schwellorgane der weiblichen Genitalien.

Nach Kobelt. — $^{3}/_{4}$ der Originalabbildung.

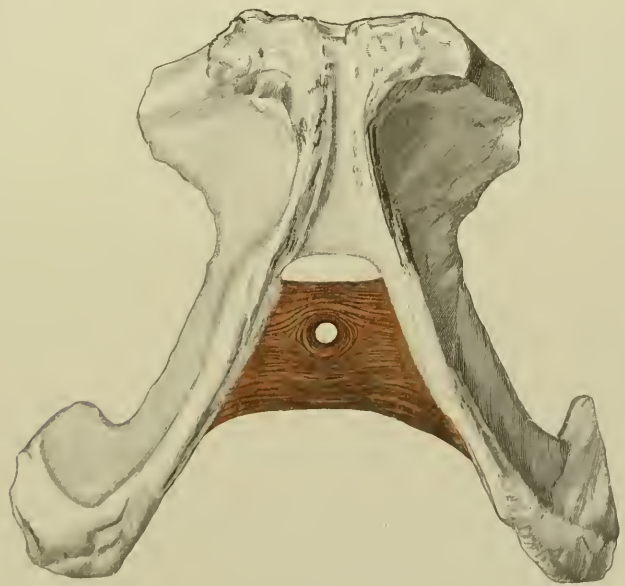

Fig. 90. Durchtritt der männlichen Harnröhre durch den M. transversus perinaei prof.

Nach dem Gipsmodell von Steger. — $^{2}/_{3}$ nat. Gr.

Verlag von Gustav Fischer in Jena.

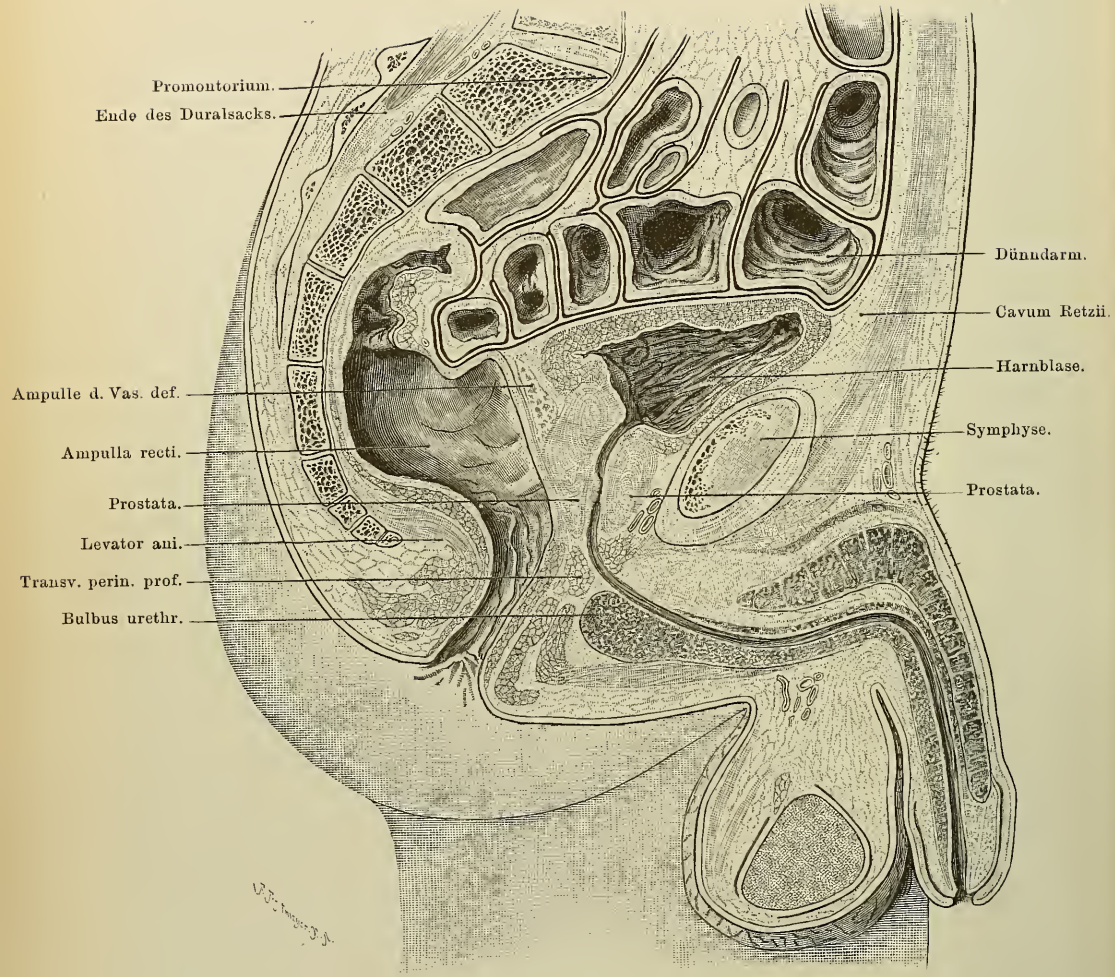

Fig. 91. Medianschnitt des männlichen Beckens.

$^1/_2$ nat. Gr.

Fig. 91. Medianschnitt des männlichen Beckens.

Gefrierschnitt von einem kräftigen, sehr alten Manne. Das Rectum war mit Faeces stark gefüllt: diese wurden, nachdem der Schnitt vollständig gehärtet, entfernt. Der gefrorene Blaseninhalt hatte sich beim Aufthauen des Schnittes im Alkohol aufgelöst.

Ausser einigen in das kleine Becken hineinragenden Dünndarmschlingen sieht man innerhalb und unterhalb desselben Bauchfell, Rectum, Blase, Harnröhre, Penis, Hodensack und Dammmuskulatur.

Das parietale Bauchfell zieht an der vordern Bauchwand hinab und geht auf den Blasenscheitel über, von da auf der obern-hintern Fläche der Blase weiter, um die vordere Wand des Mastdarms in der Höhe des untern Randes vom vierten Kreuzwirbel zu erreichen. Dieser praktisch wichtige Punkt (Exstirpation von Tumoren) liegt 8 cm (Länge des Zeigefingers) über der Anusöffnung (in der Figur genau 4 cm, da $^1/_2$ nat. Gr.). Von da zieht das Bauchfell nach oben und erreicht das Kreuzbein am zweiten oder ersten Wirbel. Zwischen der vordern Bauchwand und der Blase entsteht bei Füllung dieses Organs ein vom Bauchfell freier Raum (Cavum Retzii), da das Bauchfell mit der oberen Blasenwand verwachsen ist und bei Aufsteigen derselben mit gehoben wird (Punktion der Blase, Sectio alta).

Zwischen Rectum und Blase liegt die Ampulle des Vas deferens und zwar ganz nahe der Medianebene, so dass der nicht mathematisch genau in dieser Ebene verlaufende Schnitt (vergl. die Symphyse) die Ampulle angeschnitten hat. Das Rectum wird bei Kothanfüllung über dem letzten (analen) Teile am stärksten ausgedehnt: Ampulla recti. Dadurch werden die davor gelegenen Organe nach vorn und eventuell auch nach oben geschoben. Unter der Ampulle des Vas deferens liegt der hintere Abschnitt der Prostata, vor der Urethra der Rest derselben, noch weiter vorn die weit klaffenden Venen des Plexus pudendus und prostaticus. Die Blasenwand ist hier sehr dick, auch zeigen sich stark in das Innere vortretende Falten (vessie à colonne).

Der Verlauf der Urethra lässt sich von der Blase bis zur Ausmündung verfolgen. Die Urethra tritt zuerst — Pars prostatica — in die mit der untern Blasenwand innig zusammenhängende Prostata (hier: Sinus prostaticus, Colliculus seminalis). Die Länge dieses Abschnittes beträgt 24—30 mm, bei Hyperthrophie der Prostata oder starker Füllung des Mastdarms auch mehr.

Darauf folgt die Pars membranacea s. nuda, deren oberer grösserer Abschnitt besser als Pars muscularis bezeichnet würde, weil er innerhalb der Muskulatur des Beckenausgangs liegt, und diese durchbrechend, von ihr mit ringförmigen und longitudinalen Fasern versehen wird. Die Länge der sogen. P. membranacea beträgt 20—25 mm. Die Harnröhre macht hier einen Bogen, gelegentlich auch einen etwa rechten, etwas ausgerundeten Winkel. Hier ist die Stelle, an der der Katheter auch bei normalen Zuständen ein Hindernis zu finden pflegt (vgl. Erläuterung zu Fig. 90).

Der letzte Abschnitt, Pars cavernosa, im schlaffen Zustande 15—20 cm lang (in dem vorliegenden Falle 16), hat seinen Namen von dem die Urethra zunächst unten, dann auch oben begleitenden, ursprünglich paarig angelegten, später zu einem Körper verschmelzenden Corpus cavernosum urethrae (s. urogenitale), welches hinten mit dem dicken Bulbus beginnt und bis zur Eichel reicht, welche es fast allein bildet. Dicht hinter dem Bulbus liegen jederseits eine COWPER'sche Drüse (neben der Mittellinie). — Die Corp. cavernosa penis entspringen, wie die des Weibes, paarig vom absteigenden Schambeinast jeder Seite, um sich dann aneinander zu legen und zu vereinigen. Sie enden verjüngt etwas vor dem Sulcus coronarius der Eichel, bedeckt vom C. cav. urethrae. — Vor der spaltförmigen Öffnung erweitert sich die Urethra zur Fossa navicularis. Die Eichel ist entweder vom Praeputium (Vorhaut) bedeckt oder frei, je nach Alter, Gewohnheit etc. (Beschneidung, Phimose, Paraphimose).

Am Hoden sieht man in der Figur das viscerale und parietale Blatt der Tunica vaginalis propria (Peritoneum), hinten die Tunica dartos und den Cremaster.

Fig. 92. Frontalschnitt des männlichen Beckens. Levator ani.

Gefrierschnitt von einem kräftigen Manne in mittleren Jahren. Die Schnittfläche ist weder ganz genau frontal, noch auch senkrecht: absichtlich wurde etwa in der Beckenaxe gesägt.

Diese Abbildung soll zur Vervollständigung der durch den vorigen Medianschnitt gewonnenen Anschauungen dienen. Da alle wichtigen Dinge genau bezeichnet sind, bedarf es nur weniger Worte der Erläuterung. Die mit *B* bezeichnete Blase ist oberhalb des dicken schwarzen, das Bauchfell darstellenden Striches nach Herausnahme des Dünndarmes, ebenso wie die freigewordene Fläche des Peritoneum selber vor der Schnittfläche sichtbar, alles andere liegt, abgesehen vom Mastdarm, der Crena clunium, Teilen der Oberschenkel in einer frontalen Ebene, so der untere angeschnittene, in der Wand getroffene Teil der Blase, die Ampullen der Vasa deferentia, aussen davon (vgl. Fig. 91) die Samenblasen, dicht darunter die Wand des Rectum.

Sehr instructiv ist der Durchschnitt des Obturator internus, den man als starken Wulst beim Weibe, wo diese Verhältnisse im wesentlichen dieselben sind, abtasten kann (B. Schultze), vor allem der Verlauf des Levator ani, der am oberen Rande des Obturator internus von oder mit der Beckenfascie entspringt und in Form eines Trichters zunächst dem Mastdarm sich nähert, dann ihm sich anlagert, um schliesslich im Sphincter ani externus zu enden. Der Muskel zerfällt in mehrere Unterabteilungen. Eine starke Verdickung zeigt er dort, wo die Trichterröhre beginnt (Einschnürung bei Contraction, die sich beim Weibe auch auf die Vagina erstreckt).

Am Obturator internus liegen die Vasa pudenda nebst dem Nerven (vgl. Fig. 94). Die sie deckende Fascie ist auf dem Schnitt nicht erkennbar. Das mächtige mit Fett gefüllte Cavum ischio-rectale ist rechts und links vom Mastdarm in voller Ausdehnung zu sehen.

Vom Rectum ist nur der untere, schräg nach unten nnd hinten verlaufende Abschnitt, von der Ampulle an, getroffen; der obere Teil liegt vor der Schnittebene, welche nach dem oben bemerkten mit der Axe des letzten Mastdarmstückes fast zusammenfallen musste (vgl. zur Orientirung Fig. 91).

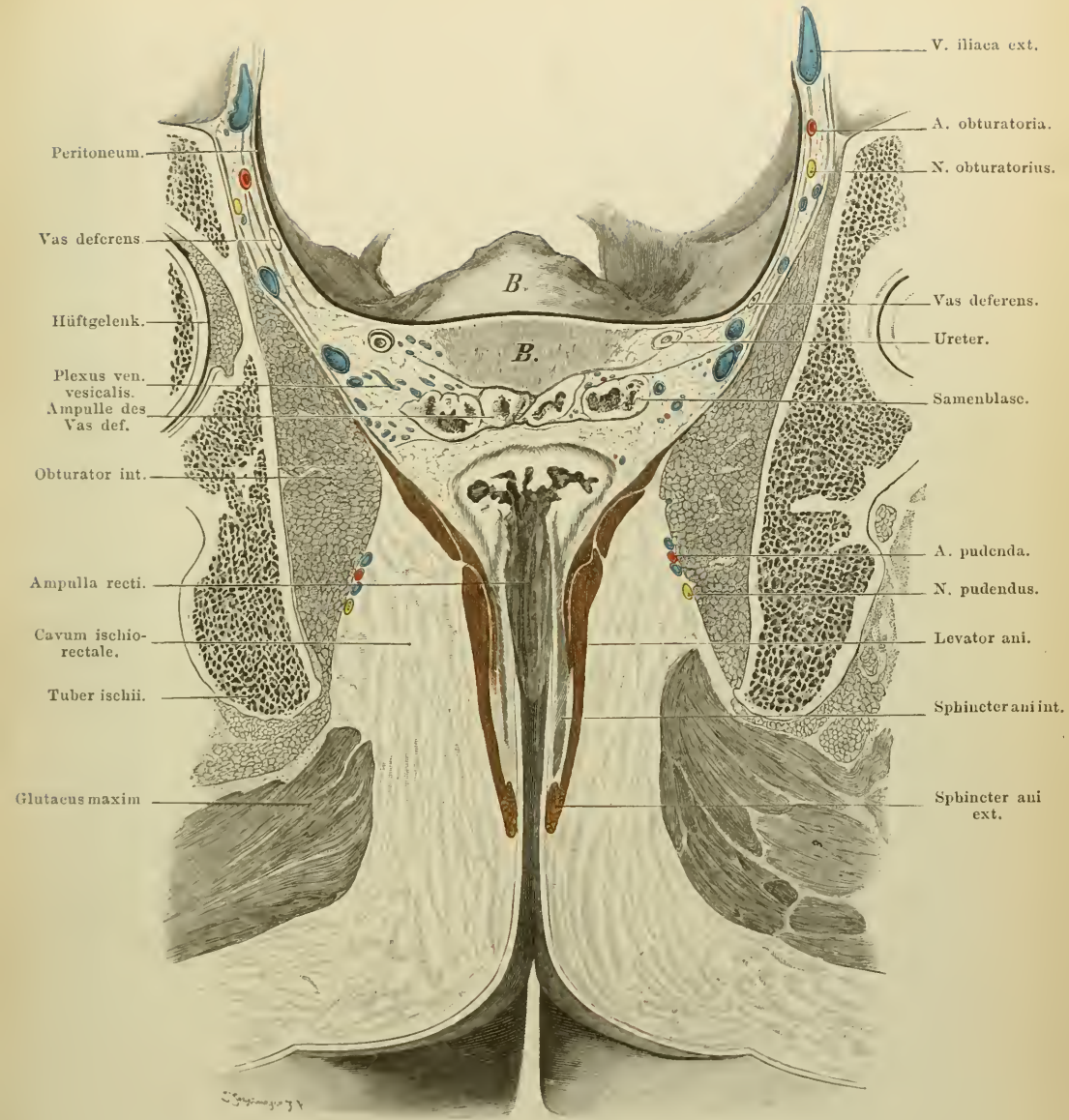

Fig. 92. Frontalschnitt des männlichen Beckens. Levator ani.

Von hinten gesehen. — $^2/_3$ nat. Gr.

Verlag von Gustav Fischer in Jena.

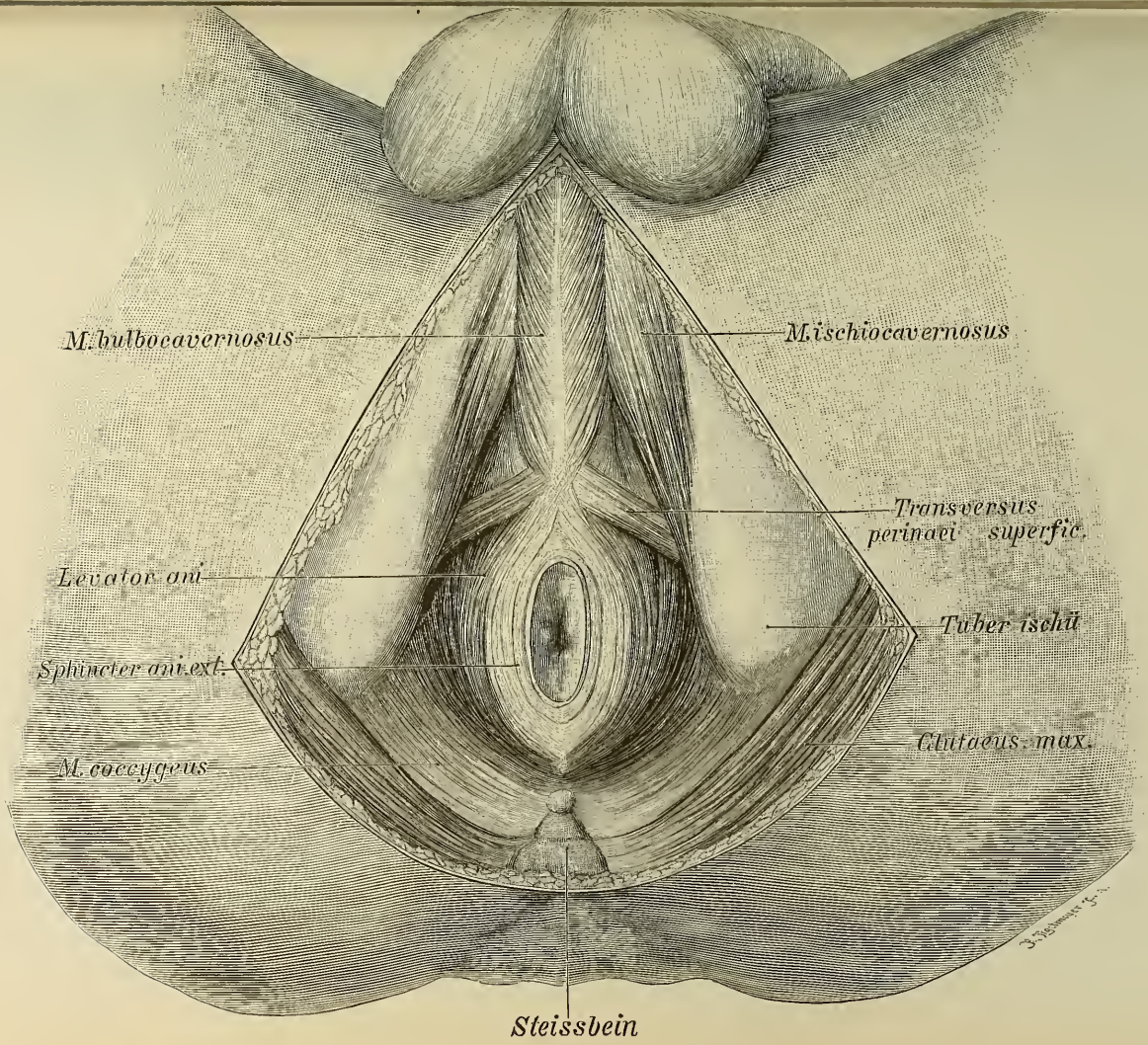

Fig. 93. Männlicher Damm, oberflächliche Schicht. $^2/_3$ nat. Gr.

Verlag von Gustav Fischer in Jena.

Verlag von Gustav Fischer in Jena.

Fig. 93. Männlicher Damm, oberflächliche Schicht.

An der Leiche eines kräftigen Mannes mittlern Alters wurde die Hautfascie der Dammgegend nebst den oberflächlichen Gefässen, sowie das Fett der Fossa oder des Cavum ischio-rectale entfernt. Auch die oberflächlichen, von der Haut und von der Steissbeinspitze entspringenden Fasern des Sphincter ani ext. sind, um den Levator ani deutlicher zu zeigen, fortgenommen.

Man sieht den Übergang des Sphincter ani in den Bulbocavernosus vermittelst Kreuzung über die Mittellinie (Form einer 8), sowie den Zusammenhang des manchmal wesentlich in der Haut oder dem subcutanen Bindegewebe — gewöhnlich (wie hier) tiefer, vom Sitzbein entstehenden Transversus perinaei superficialis mit beiden. Auch der unmerkliche Übergang des Sphincter in den Levator ani ist ersichtlich.

Die an den aufsteigenden Sitzbeinästen entspringenden Ischiocavernosi bedecken die Corp. cavernosa penis, während die Bulbocavernosi dem Corpus cavernosum urethrae aufliegen; in der Mittellinie, zwischen den Muskeln beider Körperseiten, verläuft eine Raphe.

Die sogenannte oberflächliche oder „Hautfascie" des Dammes ist (soweit überhaupt vorhanden) entfernt (s. o.), ebenso das den Levator ani auf seiner untern oder äussern Fläche bekleidende „äussere Blatt der Beckenfascie". Die den Obturator internus (vgl. Fig. 92) bedeckende Fascie ist erhalten, aber bei sagittaler Ansicht nicht sichtbar.

Die in der Figur nicht dargestellten oberflächlichen Arterien sind: 1) A. perinaei (transversa s. superficialis), 1—2 mm stark, läuft quer oder schräg über oder unter oder in dem Transversus per. superfic.; — 2) dahinter: A. haemorrhoidalis externa, 1—3 kleine (1 mm) quere Äste zur Aftergegend. Diese beiden Arterien kommen meist direkt aus der A. pudenda interna (communis). — Der eine Endast der Pudenda, die A. penis (clitoridis) giebt vor dem Transversus per. superfic. zum Bulbus die A. bulbosa (bulbocavernosa, bulbina; 2 mm) ab, die auch von der A. perinaei kommen kann und bald in mehrere Zweige zerfällt.

Fig. 94. Männlicher Damm, tiefe Schicht.

An derselben Leiche (s. Fig. 93) wurde der Transversus perinaei superfic. links ganz entfernt, rechts am medialen Ende abgeschnitten und nach aussen (auf den Ischiocavernosus) gelegt, der Zusammenhang zwischen Sphincter ani und Bulbocavernosus gelöst, letzterer vom Bulbus — abgesehen von den tiefsten Fasern — abpräparirt und nach aussen gelegt. Ferner wurde der Transversus perinaei profundus freigelegt, der Mastdarm mit dem Levator nach unten geklappt und dabei Pars membranacea urethrae, Prostata, ein Teil der Samenblasen und der Ampullen des Vas deferens freigelegt. Schliesslich wurde auf der rechten Seite die Fascie des Obturator internus gespalten, um die Vasa pudenda (medial) und den Nervus pudendus (lateral) sichtbar zu machen.

Die Abbildung stellt die Lagebeziehungen der Organe dar, welche bei Operationen am Rectum und einem Teil der Harnwege in Betracht kommen.

Auf den Bulbus urethrae folgt die Pars nuda oder membranacea urethrae. Sie ist 1 cm lang und durchbohrt 2 cm unterhalb des höchsten Punktes des Schambogens das Diaphragma urogenitale, das, aus einem Fascienblatt und dem M. transversus perinaei prof. gebildet, im Schambogen ausgespannt ist. Diese Strecke der Urethra ist Verletzungen am meisten ausgesetzt, weil sie hier leicht gegen den Schambogen gepresst und zerrissen werden kann. Hier wird die Urethra bei der sogen. Boutonnière eröffnet, um dem Urin nach dem Damm Abfluss zu verschaffen. Man braucht nur nach Spaltung der Haut und des subcutanen Fettes die Verbindungsfasern zwischen Sphincter ani externus und Bulbocavernosus zu trennen, so liegt die Urethra frei.

Weiter gegen die Harnblase zu folgt die Prostata, etwa wallnussgross. Der in derselben verlaufende Teil der Harnröhre heisst deshalb Pars prostatica urethrae. Sie wird beim tiefen Steinschnitt (Sectio mediana) meist ausser der Pars nuda mit eingeschnitten werden, weil die Eröffnung der kurzen Pars nuda allein nicht Raum genug giebt, um grössere Steine zu entfernen oder dickere Instrumente in die Blase zu führen. Auch zur Eröffnung prostatischer Abscesse und zu sonstigen Operationen an der Prostata kann man sich leicht vom Damm aus einen Weg bahnen.

Weiter oberhalb werden die Samenblasen sichtbar. Beide: Prostata und Samenblasen liegen der Vorderwand des Rectums an (s. Fig. 91), kommen also bei Exstirpation des letztern leicht zu Gesicht und können auch von Erkrankungen desselben ergriffen werden.

Die A. pudenda liegt unter der Fascie des Obturator internus dem Tuber ischii an (s. auch Fig. 92), also weit genug vom Rectum entfernt, als dass sie bei Operationen an demselben in Gefahr kommen könnte. Dagegen wird sie bei operativen Eingriffen am Tuber ischii leicht verletzt werden können.

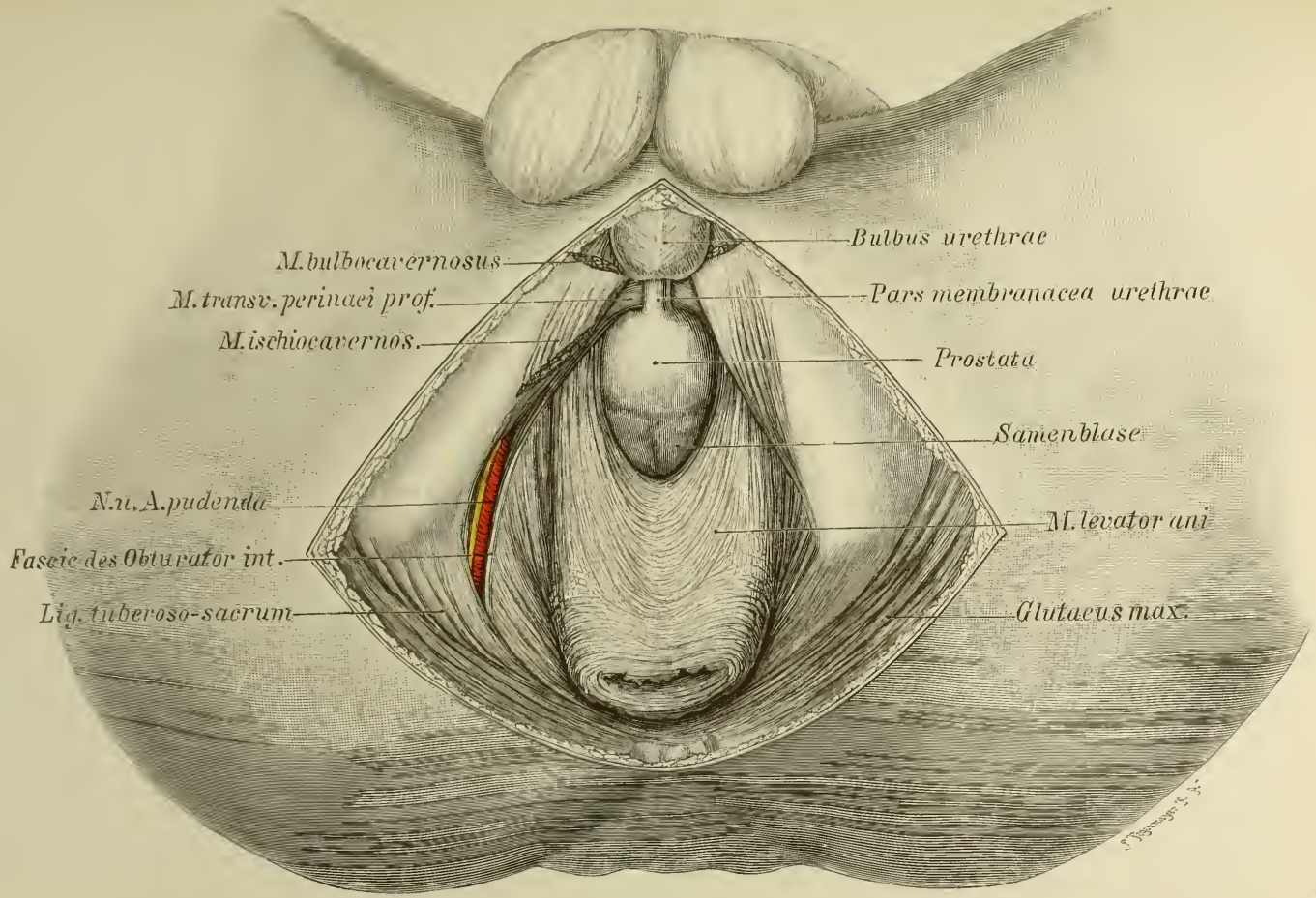

Fig. 94. Männlicher Damm; tiefe Schicht.

$^2/_3$ nat. Gr.

Verlag von Gustav Fischer in Jena.

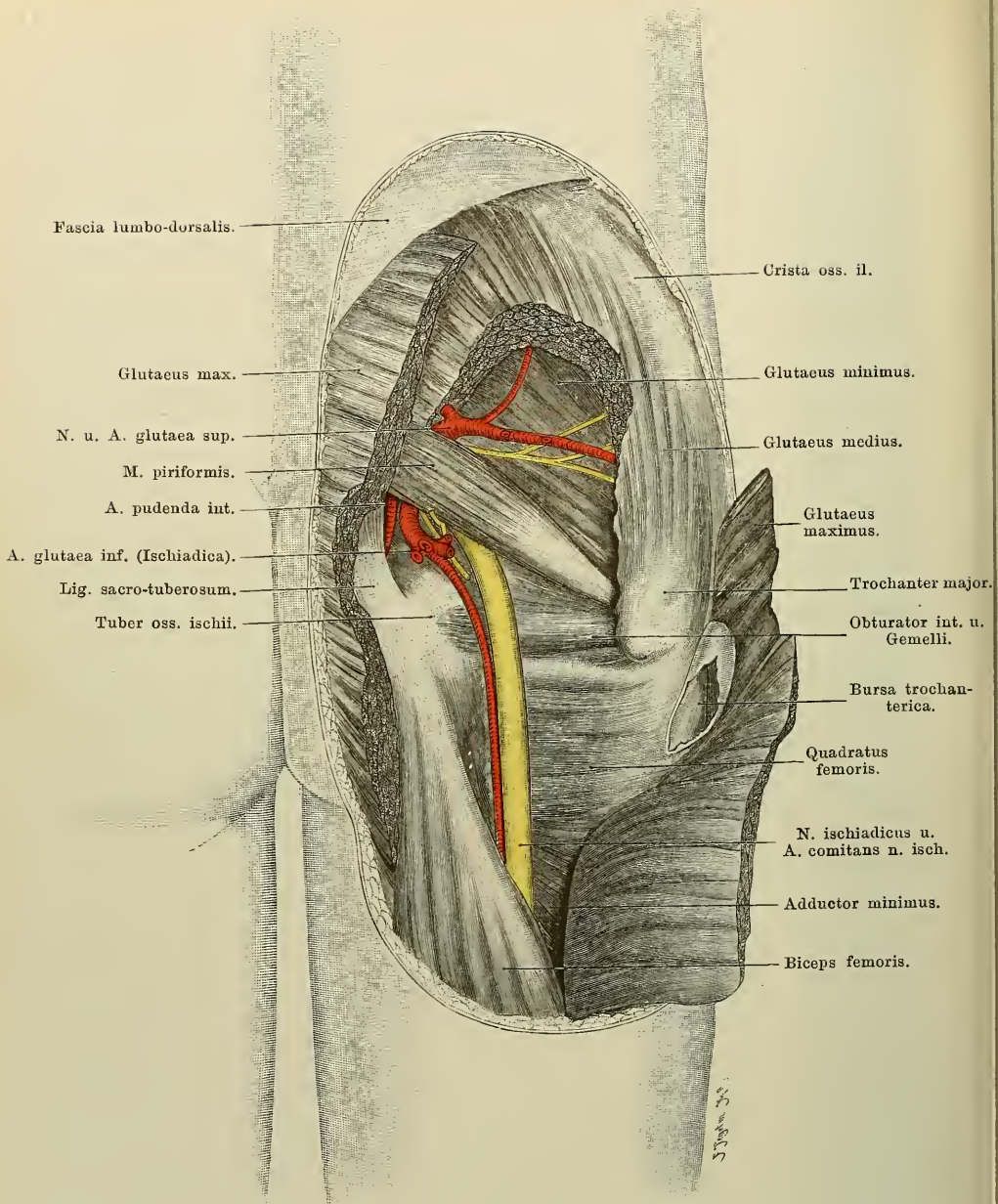

Fig. 95. Gesässgegend.

$^1/_3$ nat. Gr.

Verlag von Gustav Fischer in Jena

Fig. 95. Gesässgegend.

Aus dem Glutaeus maximus ist ein breiter Streifen herausgeschnitten, der Insertionsteil nach aussen umgeklappt. Aus dem Glutaeus medius ist ein Stück entfernt. Bursa trochanterica profunda eröffnet.

Unter einer sehr dicken subcutanen Fettschicht bedeckt der Glutaeus maximus fast die ganze Gesässgegend. Von Knochenteilen sind durchzufühlen der Darmbeinkamm, der Trochanter major und, weniger deutlich, weil vom Glutaeus max. bedeckt, das Tuber ischii. Der obere sehnige Teil des Glut. max. zieht über den hintern und äussern Teil des Trochanter major hinweg zur Fascia lata; zwischen dieser Aponeurose und dem Trochanter liegt konstant ein grosser Schleimbeutel, Bursa trochanterica profunda; selten kommt eine Bursa troch. superficialis vor, im Unterhautbindegewebe über dem Trochanter gelegen.

Erst unter dem Glut. max. liegen die wichtigen Gefässe und Nerven: Am obern Rand der M. piriformis, mit ihm aus dem Foramen ischiadicum majus tretend, die A. glutaea superior, aus der Hypogastrica stammend; ihr Stamm ist ausserhalb des Beckens sehr kurz, da sie sich gleich in die Glutäalmuskulatur verästelt. Dicht unter ihr N. glutaeus superior. An dieser Stelle kann eine Art der Hernia ischiadica austreten.

Am untern Rand des Piriformis der N. ischiadicus, 12—14 mm breit, 5 mm dick. Teilt man eine vom Trochanter zum Tuber ischii gezogene Linie in drei Teile, so liegt der Nerv an der Grenze des medialen und mittleren Drittels. Am leichtesten ist er zur Nervendehnung am untern Rande des Glutaeus maximus freizulegen, da er, unter diesem Muskel hervorgetreten, nur von Haut und Fascie bedeckt ist, während er weiter nach unten unter dem langen Kopf des Biceps verschwindet.

Medial von ihm die A. glutaea inferior s. ischiadica, etwas schwächer als die superior; sie sendet einen Ast, A. comes n. ischiadici, am Nerven herab. Zwischen Glutea inferior und N. ischiadicus liegt — in unserer Figur kurz abgeschnitten — N. glutaeus inferior. Endlich tritt ganz medial am untern Rand des Piriformis noch die A. pudenda interna heraus, zieht über das Lig. spinososacrum weg, um durch das Foramen ischiadicum minus wieder ins Becken sich zu begeben (s. Fig. 94).

Mit den am untern Rand des Piriformis austretenden Gebilden kann eine zweite Form der Hernia ischiadica hervorkommen, eine dritte endlich durch das Foramen ischiadicum minus.

Das Hüftgelenk liegt unter dem Piriformis und Obturator internus, ist von hinten also sehr schlecht zugänglich.

Ein wichtiger Schleimbeutel findet sich zwischen Tuber ischii und den darübergelegenen Weichteilen: Bursa tuberis ischii.

Fig. 96. Becken- und tiefe Inguinal-Lymphdrüsen.

An der Leiche eines Kindes wurde das oberflächliche Blatt der Fascie der Leistengegend entfernt, ein Loch in die vordere Bauchwand geschnitten, das Peritoneum der hintern Bauchwand abpräparirt. Das Poupartsche Band ist erhalten. (Bei Ausführung der Zeichnung hat der Zeichner versehentlich die Genitalien eines Erwachsenen dargestellt.)

Unter der Fascia cribrosa liegen die Glandulae inguinales profundae neben und auf den Schenkelgefässen, drei bis vier an Zahl, selten mehr. Sie erhalten die Lymphe aus den tiefern Lymphgefässen des Beins und aus den oberflächlichen Leistendrüsen (s. Fig. 98). Eine von ihnen, die sogen. Rosenmüllersche, liegt gewöhnlich im Schenkelring.

Sie senden ihre Lymphe zu den Glandulae iliacae, drei bis fünf, längs der A. und V. iliaca externa und communis, im Becken gelegen. Sind sie geschwollen, so kann man sie leicht durch die vordere Bauchwand hindurch, dieselbe tief eindrückend, fühlen. Ausser von den Inguinaldrüsen fliesst ihnen die Lymphe aus der Bauch- und Beckenwand zu.

Glandulae hypogastricae, bis zu einem Dutzend, liegen im Verlauf der A. hypogastrica an der Seitenwand des Beckens und sammeln die Lymphe aus den Beckenmuskeln, dem Damm, der Blase, Cervix uteri und oberem Teile der Vagina — neben letzteren bisweilen einige kleine Lymphdrüsen.

An der Teilungsstelle der Aorta und V. cava inf. sind noch einige Glandulae lumbales sichtbar. Ausser diesen gehören zu dieser Gruppe noch zahlreiche Drüsen zur Seite der Lendenwirbel, im ganzen bis 30. Zu ihnen gelangt die Lymphe aus den Gl. hypogastricae, den Nieren, Ovarien, dem Corpus uteri, den Hoden, der Flexura sigmoidea. Auch die Lymphe aus den Gland. sacrales fliesst zu ihnen, welche in der Kreuzbeinhöhlung liegen, bei Carcinomen des Rectums zuerst mit erkranken und dann vom Rectum aus gefühlt werden können. Die Lymphe der Glandulae lumbales sammelt sich jederseits im Truncus lymphaticus lumbalis.

Die Lymphgefässe des Dünndarms und Colons bis zur Flexura sigmoidea sammeln sich im Truncus intestinalis und werden auch Chylusgefässe genannt, weil sie zur Zeit der Verdauung Chylus führen. Auf ihrem Verlauf vom Darm zum Truncus durchsetzen sie sehr zahlreiche, zwischen den beiden Platten des Mesenteriums eingebettete Lymphdrüsen, Glandulae mesentericae s. mesaraicae, von denen es weit über hundert giebt.

Mit diesem Truncus intestinalis fliessen die beiden Trunci lymphatici lumbales zusammen zum Ductus thoracicus, an dessen Beginne am ersten Lendenwirbel gewöhnlich eine längliche Erweiterung, Cisterna chyli, sich findet. Der Ductus thoracicus tritt rechts neben der Aorta in die Brusthöhle. Seine Einmündung in die Blutbahn s. Fig. 70.

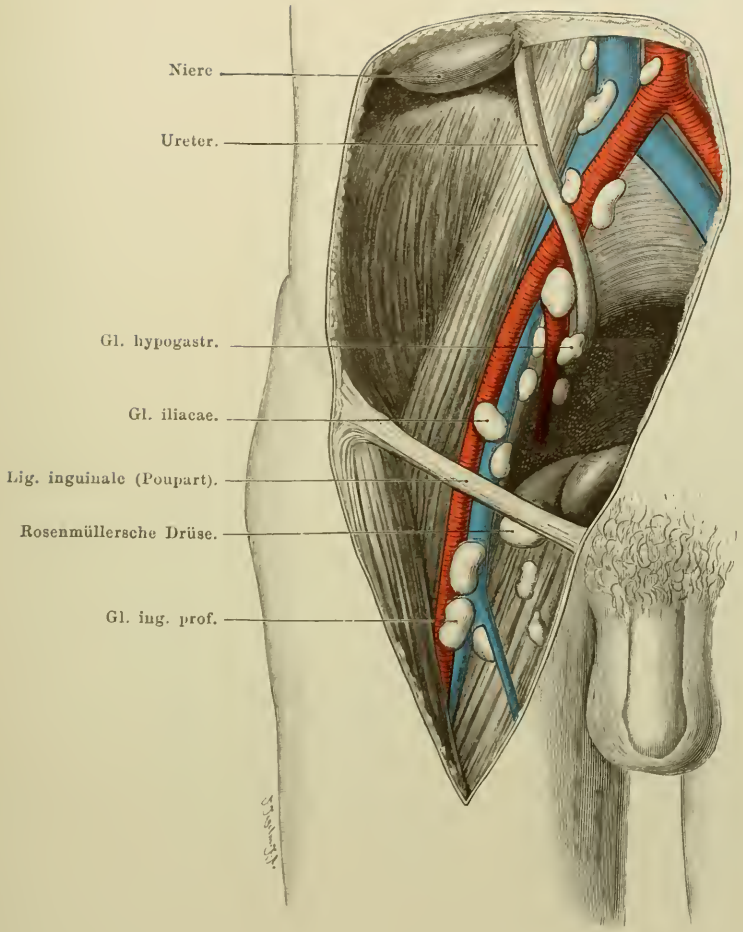

Fig. 96. Becken- und tiefe Inguinal-Lymphdrüsen.

Kind. — Nat. Gr.

Verlag von Gustav Fischer in Jena.

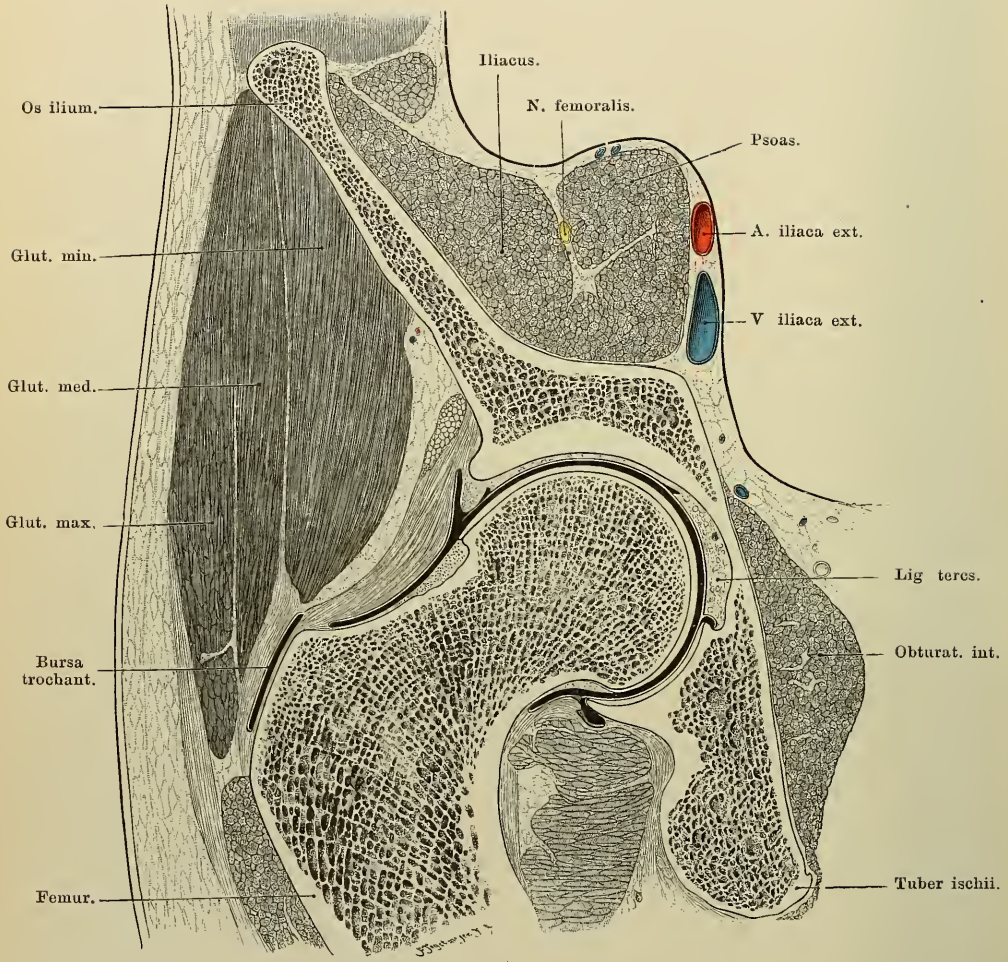

Fig. 97. Frontalschnitt der Hüftgelenkgegend, rechts.

Von vorn gesehen. — $^2/_3$ nat. Gr.

Verlag von Gustav Fischer in Jena.

Fig. 97. Frontalschnitt der Hüftgelenkgegend.

An der gefrorenen Leiche eines kräftigen Mannes wurde ein Sägeschnitt in frontaler Richtung gemacht, jedoch nicht genau senkrecht, sondern etwas schräg von vorn-oben nach hinten-unten.

Das Hüftgelenk ist unter den grossen Gelenken des Körpers das verborgenst gelegene, da es allseitig von dicker Muskulatur umgeben ist. Am besten zugänglich ist es aussen vom grossen Trochanter aus, da hier wichtige Gefässe oder Nerven am wenigsten im Wege sind.

Die Pfanne des Gelenks ist nicht in ihrer ganzen Ausdehnung überknorpelt, sondern zeigt im Grunde eine Vertiefung, Fossa acetabuli, welche von Fett erfüllt ist. Hier ist die Wand der Pfanne sehr dünn, so dass krankhafte Prozesse leicht den Knochen zerstören und eine Perforation nach dem Becken herbeiführen können. Ein straffer Faserring, Labrum glenoïdeum, auf der Figur besonders am obern Pfannenrand deutlich, sitzt dem knöchernen Rand der Pfanne auf und hilft die letztere vertiefen. Die Gelenkkapsel geht ungleich weit auf den Schenkel herab: vorn reicht sie bis zur Linea intertrochanterica ant., während sie hinten am Schenkelhals etwas lateral von seiner Mitte sich inserirt. Es ist also ein grosser Teil des Schenkelhalses von der Gelenkkapsel umschlossen, wichtig für die Brüche des Schenkelhalses, die demnach vollständig intrakapsulär sein können. Auf der Vorderseite ist die Kapsel am dicksten, da das sehr starke Lig. iliofemorale (s. Bertini) von der Spina ant. inf. und dem nach innen davon gelegenen Rande des Darmbeins her schräg über die Kapsel hin, mit ihr innigst verschmolzen, zur vordern Insertion der Kapsel zieht. Über der durch das Lig. iliofemorale verstärkten Kapsel liegt die aus zwei Schenkeln (von der Spina ant. inf. und dem Rande der Pfanne) entstandene Ursprungssehne des Rectus femoris (auf der Figur nicht bezeichnet, aber deutlich erkennbar). — Der Winkel zwischen der Axe des Schenkelhalses und der des Schaftes (Neigungswinkel des Halses) schwankt nach Mikulicz zwischen 116 und 138°, meist zwischen 120 und 133°, das Mittel ist 125°. Dieser Winkel steht zu der Länge des Halses in einem, wenn auch nicht konstanten Verhältnis, so doch bestimmten Zusammenhang: je steiler der Hals, desto länger.

Die Architektur der Spongiosa ist auf einem senkrechten frontalen Schnitte, wie ihn die Abbildung sehr genau und schön wiedergiebt, kurz folgende. Ein Drucksystem von Bälkchen zieht von der Gelenkfläche, senkrecht zu ihr beginnend, konvergirend nach der innern Seite, ein zweites (Zug-) System durchkreuzt das erste rechtwinkelig, es bildet Bogen, welche von der lateralen Compacta nach oben konvex verlaufen und an den mittleren und unteren Partieen des Schenkelkopfes und den benachbarten Teilen des Halses enden. Das dritte (gleichfalls Zug-) System beginnt am Trochanter major, rechtwinklig zu dessen Muskelansatzfläche und zieht in, nach oben schwach konvexen Bogen, welche das vorige System unter 45° schneiden, nach innen, wo es mit dem ersten System zusammen die starke Compacta hervorbringt, welche ev. in Gestalt des Schenkelsporns (Merkel) auftritt. (In dem vorliegenden Präparat nur angedeutet.)

Fig. 98. Inguinalgegend, erste Schicht. Oberflächliche Lymphdrüsen.

Das subcutane Fett ist teilweise entfernt.

Im subcutanen Fettgewebe der Leistenbeuge liegen auf der Fascia cribriformis die Glandulae inguinales superficiales, 6—13 an Zahl, bald mehr zerstreut, bald dichter zusammen. Sie reichen nur selten bis zur Spitze des Scarpaschen Dreiecks und lassen zwischen sich eine Anzahl kleiner Äste der A. femoralis: die Pudenda externa, Epigastrica superficialis und Circumflexa ilium externa nebst deren Begleitvenen durch die Öffnungen der Fascia cribrosa hervortreten. Zwischen ihnen senkt sich die Vena saphena magna in die Tiefe.

Zu ihnen fliesst durch ihre Vasa afferentia die Lymphe von der Bauchwand, der Gesässgegend, dem Damm, After und den äussern Genitalien.

Ferner nehmen sie die oberflächlichen Lymphgefässe der unteren Extremität auf. Dieselben beginnen am Fusse und folgen vorne und innen dem Verlauf der Vena saphena magna, die hinteren ziehen teils über die Kniekehle weg und wenden sich an die Innenseite, teils senken sie sich in der Kniekehle, wo einige nicht ganz beständige Lymphdrüsen liegen können (s. Erläuterung zu Fig. 107), zu den tiefen. Die letzteren folgen den Blutgefässen und haben in ihre Bahn ausser den Glandulae popliteae nur selten noch andere Lymphdrüsen eingeschaltet; so kann eine im Gebiet der A. tibialis antica, ganz ausnahmsweise auch eine an der A. profunda femoris liegen. Sie bilden die Vasa afferentia der tiefen Inguinaldrüsen (s. Fig. 96).

Durch die häufigen Erkrankungen der genannten Gegenden erklärt es sich, dass diese Lymphdrüsen oft in Mitleidenschaft gezogen und Gegenstand operativer Eingriffe werden. Sie gehören zu den häufigst erkrankenden Lymphdrüsen des Körpers: Geschwüre an den Genitalien, entzündliche Prozesse am Bein, die Unterschenkelgeschwüre etc. führen zu ihrer Vereiterung (Bubonen); bei Carcinom des Penis, der Vulva, des Anus werden durch die Lymphbahnen in ihnen zuerst Krebskeime deponirt, wenn der Krebs anfängt, Metastasen zu bilden. Bei tuberkulösen Prozessen der Gelenke der untern Extremität geht nicht selten die Tuberkulose auf sie über.

Operationen an diesen Drüsen sind wegen des Konfluxes der oberflächlichen Gefässe ziemlich blutig. Wenn die in Betracht kommenden Gefässe auch nur klein sind, so bluten sie doch lebhaft wie alle Gefässe dicht am Abgang von sehr grossen Arterien oder Venen. Von den grossen Gefässen sind sie nur durch die Fascia cribriformis getrennt; bei Exstirpation der Drüsen ist also Vorsicht geboten.

Ihre Vasa efferentia senden sie zu den Glandulae inguinales profundae (s. Fig. 96).

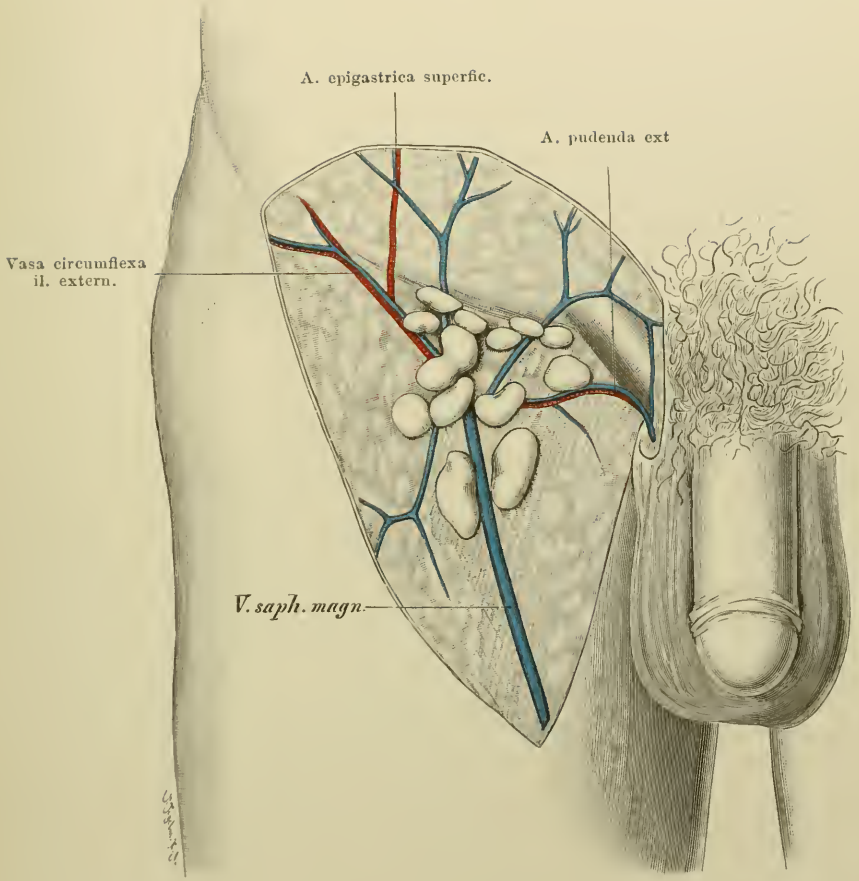

Fig. 98. Inguinalgegend, erste Schicht. Oberflächliche Lymphdrüsen.

$^1/_2$ nat. Gr.

Verlag von Gustav Fischer in Jena.

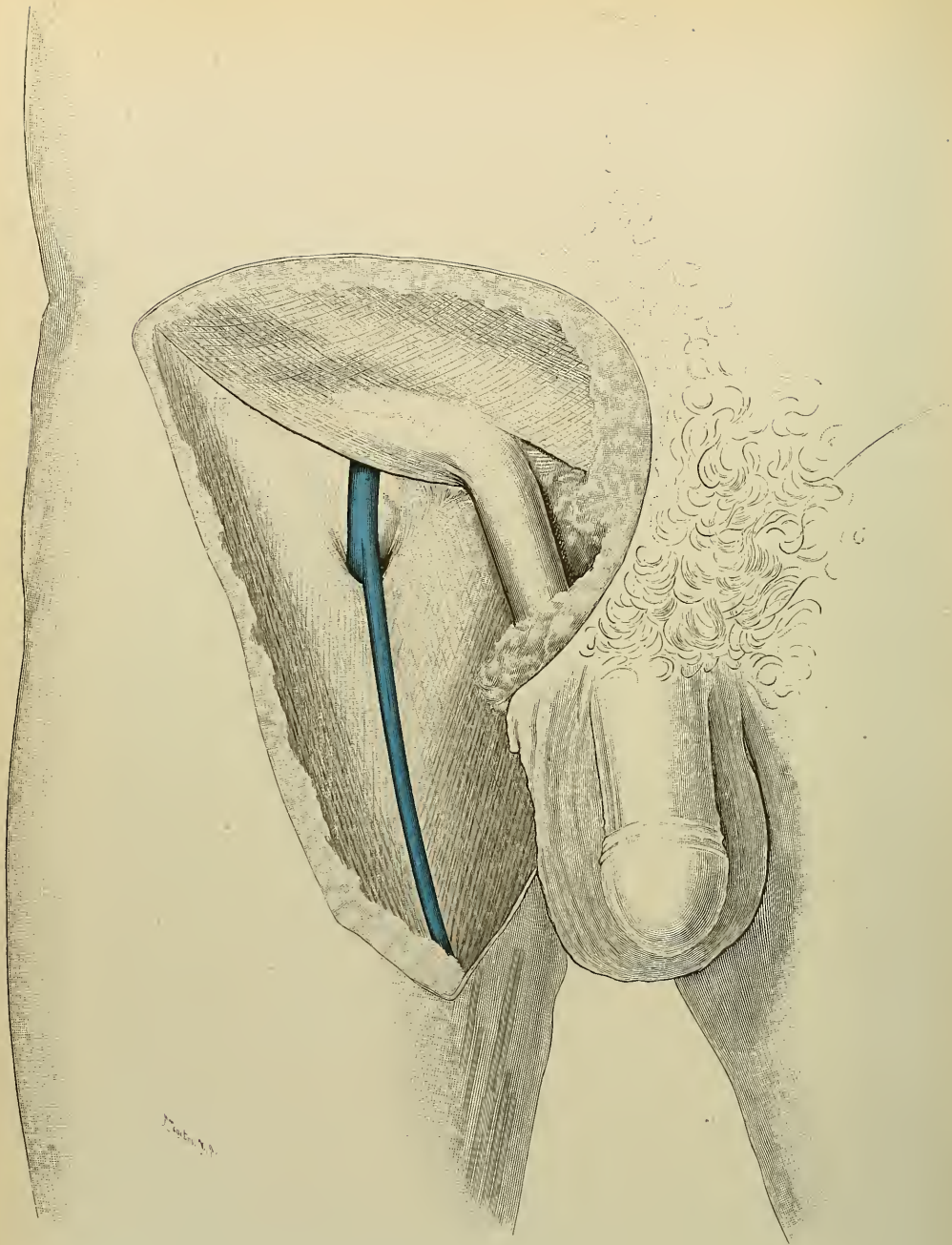

Fig. 99. Inguinalgegend, zweite Schicht. Fossa ovalis femoris.

$^1/_2$ nat. Gr.

Verlag von Gustav Fischer in Jena.

Fig. 99. Inguinalgegend, zweite Schicht. Fossa ovalis femoris.

An der ganz frischen Leiche eines sehr kräftigen und fetten Mannes wurde die Haut, mit den teilweise mehrfachen „Hautfascien", d. h. den das subcutane Fett in mehrere Schichten trennenden, vielfach selbständig darstellbaren Bindegewebsmembranen, sowie die Lymphdrüsen entfernt, hierbei wurde auch die durchlöcherte Fascia cribriformis über der Fossa ovalis fortgenommen, so dass nur die eigentlichen Muskelfascien mit ihren Bildungen übrig blieben.

Nicht nur die eigentliche Aponeurose des Obliquus abdominis externus, sondern auch die Fascia lata femoris nebst der Fascia pectinea etc. kann man als Sehnenausbreitung dieses Muskels auffassen; nicht nur bei Tieren, sondern auch beim Menschen erstreckt sich der Muskel direkt und indirekt auf den Oberschenkel. An jeder Leiche lässt sich die Fascia lata femoris vom Obliquus ext. aus anspannen.

Durch den meist scharfen äussern Rand der vom Lig. inguinale sich ablösenden Fasern wird die regelmässige, natürliche, scharfe Begrenzung der Fossa ovalis, einer ovalen Öffnung in der Fascia lata femoris, nach innen und unten hin gebildet. Am besten nennt man diese sichelförmige Bildung „Margo falciformis"; meist wird er bisher als „Processus" falciformis bezeichnet. Auch wurden zwei solcher Processus, ein oberer und ein unterer, beschrieben.

Nach aussen und oben ist die Fossa von Natur niemals scharf begrenzt, jedoch lässt sich mit Hilfe einer Schere auch hier eine schöne Kurve aus der Fascia cribriformis herausschneiden.

Über den unteren Rand der Fossa ovalis verläuft die V. saphena magna, um sich in die tiefe V. femoralis einzusenken. Die als „Fossa" bezeichnete Öffnung in der Muskelfascie ist also ein Gefässloch, dessen Umfang allerdings über das Mass der Vene hinaus gewachsen ist.

Im übrigen vgl. das zu Figur 82 Gesagte.

Fig. 100. Inguinalgegend, dritte Schicht. Scarpasches Dreieck.

Fascie, Lymphdrüsen und kleine Arterien entfernt, Samenstrang in die Höhe gezogen.

Nach Entfernung desjenigen Teils der Fascia lata, welche über die Inguinalgegend hinzieht, erscheint ein dreieckiger Raum mit Basis nach oben, Spitze nach unten: das Scarpasche Dreieck. Es wird nach oben begrenzt vom Poupartschen Bande, medial vom Adductor longus, welcher unterhalb des Tuberculum pubicum vom Schambein entspringt und lateral-abwärts zum mittleren Drittel der medialen Lippe der Linea aspera femoris zieht, lateral vom Sartorius, welcher von seinem Ursprung unter der Spina iliaca ant. sup. schräg medial-abwärts über dem Oberschenkel herabsteigt, an dem medialen Condylus des Femurs vorüber zu seiner Insertion an der medialen Fläche der Tibia bis zu deren Crista. In diesem Dreieck liegen jetzt der Nerv und die grossen Gefässe frei.

Die Arteria femoralis liegt unter dem Poupartschen Bande genau in der Mitte einer von der Spina ilium ant. sup. zur Symphyse gezogenen Linie und steigt von da fast senkrecht abwärts. Gerade am Poupartschen Bande kann man sie am besten mit den Fingern zum Zweck der Blutleere comprimieren, da hier der horizontale Schambeinast ein festes Widerlager bildet. In jenem Dreieck giebt sie neben kleinern Ästen (s. Fig. 98: A. epigastrica superfic., circumflexa il. ext., pudenda ext.) die grosse A. profunda femoris nach hinten ab; da diese fast so stark ist wie die Fortsetzung der Femoralis selbst, so nimmt an der Abgangsstelle, 3—4 cm unterhalb des Poupartschen Bandes, die Arterie plötzlich an Umfang ab.

Die Vena femoralis liegt innen von der Arterie, mit ihr in eine derbe Scheide eingeschlossen, schiebt sich aber alsbald hinter die Arterie. Sie nimmt die V. saphena magna auf, welche über den Rand der Fascie sich in die Tiefe begiebt, s. Fig. 99. Nach innen von der Vene liegt der Schenkelring (s. Fig. 83). Die Grube unterhalb desselben zwischen Vene, Pectineus und Adductor longus ist mit Fett und den tiefen Lymphdrüsen (s. Fig. 96) ausgefüllt.

Der Nervus femoralis tritt in der Lacuna muscularis unter dem Poupartschen Bande hervor und liegt im Scarpaschen Dreieck etwa 1 cm lateral von der Arterie. Er verschwindet bald unter dem Sartorius und löst sich in die Äste auf, welche die Haut der Vorderfläche des Oberschenkels, den Sartorius und Quadriceps femoris versorgen.

Unter den Gefässen und dem Nerven liegt der M. Iliospsoas und Pectineus.

An der Spitze des Scarpaschen Dreiecks zieht der Sartorius schräg über die Gefässe hin; man muss also diesen Muskel erst zur Seite schieben, um in ihrem weitern Verlauf Arterie und Vene freizulegen.

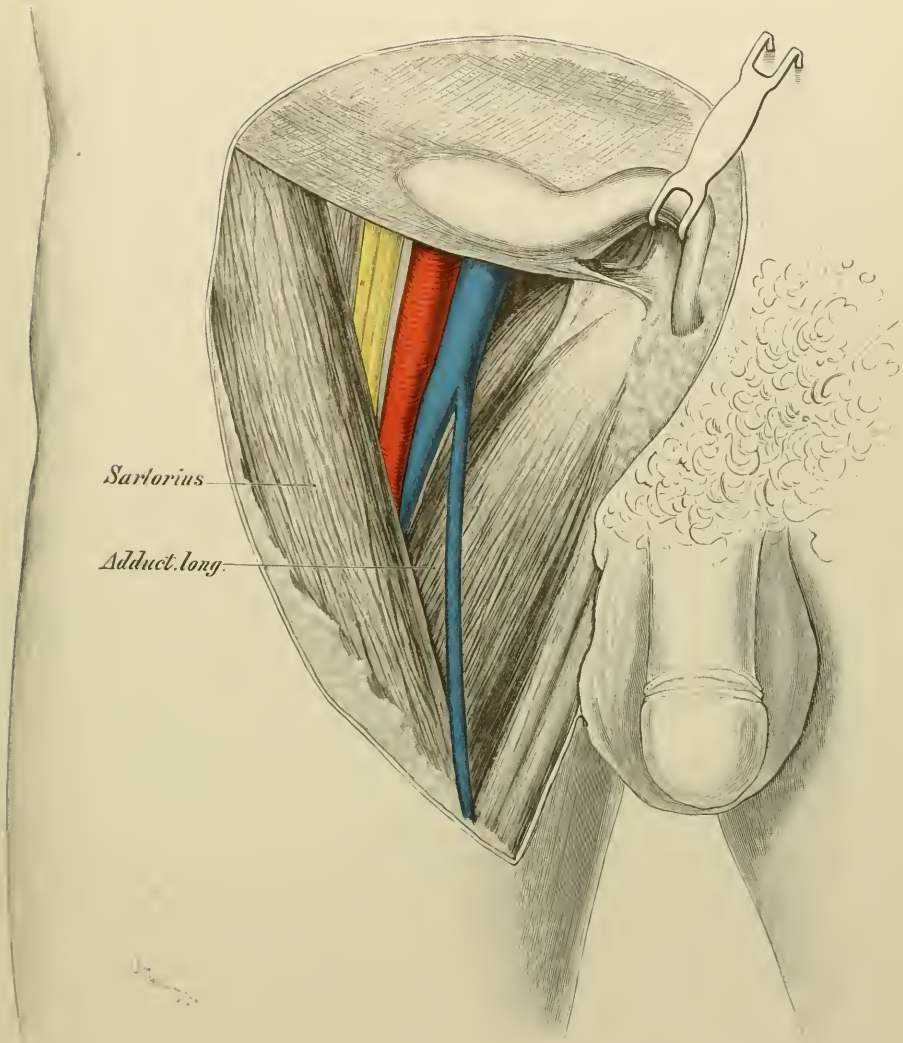

Fig. 100. Inguinalgegend, dritte Schicht.
Scarpasches Dreieck.
$^1/_2$ nat. Gr.

Verlag von Gustav Fischer in Jena.

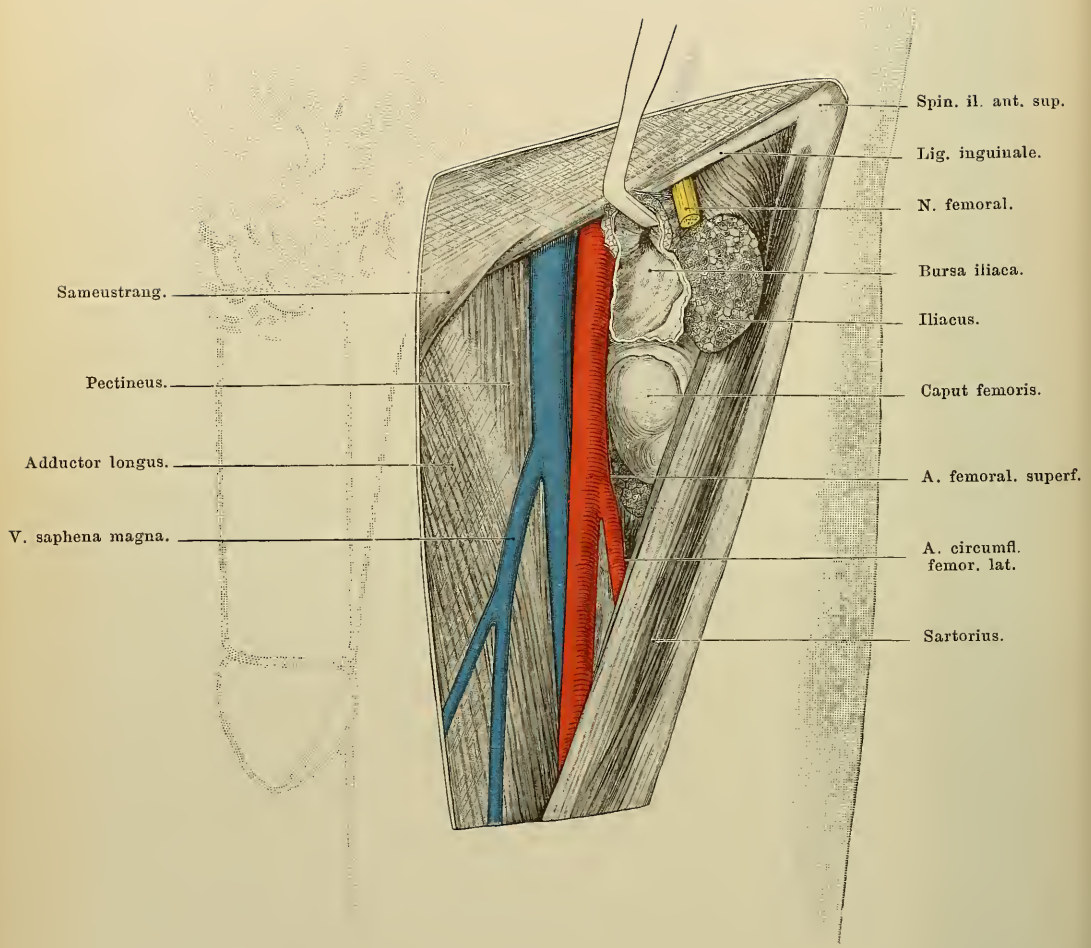

Fig. 101. Inguinalgegend, vierte Schicht. Hüftgelenk von vorn.

$^1/_2$ nat. Gr.

Verlag von Gustav Fischer in Jena.

Fig. 101. Inguinalgegend, vierte Schicht. Hüftgelenk von vorn.

M. iliopsoas ist quer durchtrennt, sein oberer Teil nach oben-aussen gezogen. M. femoralis und M. rectus femoris dicht am Poupartschen Bande abgeschnitten und mit dem Sartorius etwas nach aussen gedrängt. Hüftgelenk von vorn her eröffnet.

Unmittelbar nach aussen von der A. femoralis und im Niveau etwas tiefer liegt der Iliopsoas; er tritt durch die Lacuna muscularis unter dem Poupartschen Bande hervor, bildet eine kräftige Sehne in seinem Innern und zieht über die Vorderfläche des Hüftgelenks hinweg zu seiner Insertion am Trochanter minor.

Ein sehr grosser Schleimbeutel, Bursa subiliaca, scheidet den Iliopsoas von dem horizontalen Schambeinast und der Hüftgelenkskapsel; er sorgt dafür, dass der Muskel ohne Reibung über den Knochenrand hinwegrollt. Die Kapsel des Hüftgelenks ist an der Stelle, wo sie der Wand des Schleimbeutels anliegt, ziemlich dünn und hat bisweilen, etwa unter zehn Fällen einmal, eine Öffnung, durch welche der Schleimbeutel mit dem Gelenk kommunizirt. Dieser Schleimbeutel kann sich unter dem Muskel ziemlich weit in das Becken hinauf erstrecken und ist praktisch von besondrer Wichtigkeit, einmal weil er isolirt erkranken kann; Anschwellungen desselben sind dann schwer von Vergrösserung der Lymphdrüsen, Aneurysmen der Arterie oder Erkrankungen des Hüftgelenks zu unterscheiden und nur auf Grund einer genauen Kenntnis der Lage des Schleimbeutels zu erkennen. Sodann können entzündliche Prozesse vom Hüftgelenk aus entweder nach Perforation der dünnen Scheidewand oder unter Benutzung der etwa vorhandenen natürlichen Kommunicationsöffnung auf den Schleimbeutel übergehen und so in das Becken gelangen.

Das Hüftgelenk liegt also unmittelbar nach aussen, aber erheblich tiefer als die Arterie. Der N. femoralis liegt fast genau über der Mitte des Schenkelkopfes. Nur bei ganz mageren Individuen ist der Gelenkkopf von vorne her zu tasten. Wegen der tiefen Lage und der Nähe der grossen Gefässe ist demnach das Hüftgelenk von vorne her schlecht zugänglich.

Von grösseren Arterien gehen hier von der Femoralis ab die Circumflexa femoris lateralis und medialis, entweder beide aus der Femoralis, oder eine von ihnen, oder aber auch beide aus dem Anfange der Profunda.

Eine chirurgisch wichtige Stelle findet sich medial von den Gefässen. Nimmt man hier den M. pectineus fort, so kommt man auf den M. obturator externus, welcher von der Membrana obturatoria entspringt und lateralwärts ziehend, am Schenkelhals inserirt. Die Membran verschliesst das ganze Foramen obturatorium bis auf die obere äussere Ecke; hier bleibt ein kleines Loch von kaum 1 cm Durchmesser zum Austritt der A. obturatoria und des gleichnamigen Nerven frei. Mit diesen Gebilden kann ein Bruchsack hervortreten: Hernia obturatoria. Die tiefe Lage dieser meist kleinen Hernie erklärt die Schwierigkeit ihrer Diagnose. Die nahe Lagebeziehung zum N. obturatorius führt bisweilen durch Druck der Hernie zu Schmerzen im Gebiete des Nerven, die dann diagnostisch von Bedeutung sein können.

Fig. 102. Frontalschnitt des Hüftgelenks eines 8jährigen Knaben.

Gefrierschnitt.

Die Synovialmembran reicht allseitig über die Epiphysenlinie hinaus auf den Schenkelhals, so dass bei Abtrennung der Epiphyse die Kapsel eröffnet wird, vorausgesetzt, dass eine heftig wirkende Gewalt thätig ist und die Kapsel an ihrem Übergange vom Gelenkkopf auf den Hals abreisst. Da sich aber die Kapsel bis an ihren festhaftenden Ursprung vom Gelenkknorpel heran leicht vom Schenkelhals ablösen lässt, so kann die Integrität der Gelenkhöhle gewahrt bleiben, falls die Diaphyse sich vom Gelenkknorpel ohne grosse Gewalt löst. Wenn entzündliche Prozesse der Epiphyse über das Gebiet derselben hinaus sich verbreiten, so müssen sie notwendig zu einer Perforation in das Hüftgelenk führen, ausser etwa wenn sie durch die Epiphysenlinie hindurch sich ausschliesslich nach unten hin, also in die Diaphyse fortsetzen.

Da der Abstand der Epiphysenlinie von der Oberfläche des Hüftgelenkkopfes nur sehr klein ist, so muss bei der Resection des Hüftgelenks die Entfernung des Gelenkkopfs zugleich die Zerstörung der Epiphysenlinie involviren, wodurch bei jugendlichen Individuen eine empfindliche Schädigung des Längenwachstums des Femur bedingt ist.

Fig. 103. Roser-Nélatonsche Linie.

Die Knochenkonturen sind auf die Oberfläche projicirt.

Da der Hüftgelenkskopf selbst von allen Seiten durch eine so dicke Lage von Weichteilen bedeckt ist, dass er der direkten Betastung nicht zugänglich ist, so benutzt man zur Orientirung über seine Lage den bloss um die Länge des Schenkelhalses von ihm entfernten, oberflächlich gelegenen und leicht tastbaren Trochanter major. Bei leichter Beugung fällt der am meisten nach aussen vorspringende und unmittelbar unter der Haut gelegene Teil desselben, bei rechtwinkliger Beugung seine Spitze in eine Linie, die man sich von der Spina ant. sup. il. zum Tuber ischii zieht. Ist der Schenkelkopf aus der Pfanne, z. B. nach oben gerutscht, so muss auch der Trochanter oberhalb dieser sogen. Roser-Nélaton'schen Linie stehen.

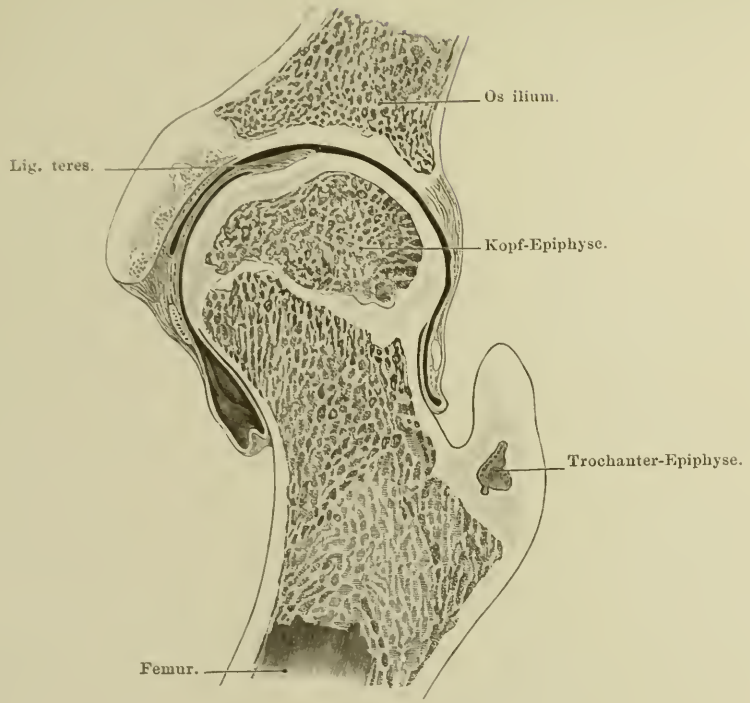

Fig. 102. Frontalschnitt des linken Hüftgelenks eines 8jährigen Knaben.

Von vorn gesehen. — Nach von Brunn.

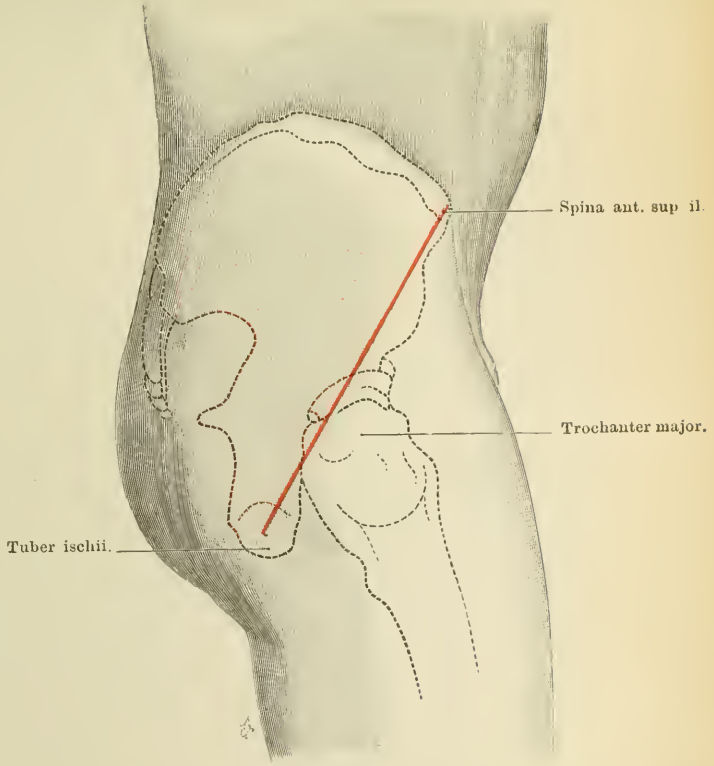

Fig. 103. Roser-Nélatonsche Linie.

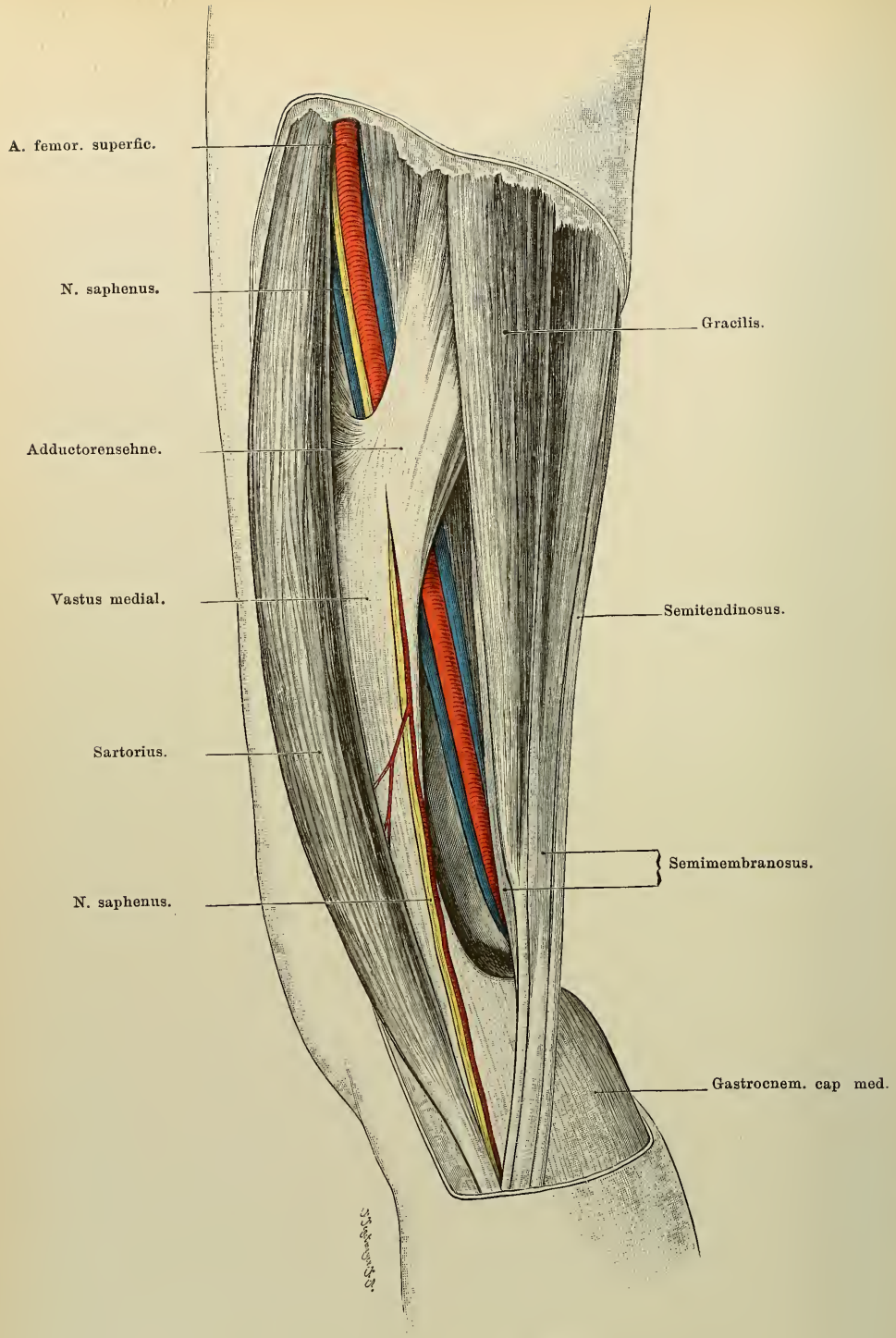

Fig. 104. Oberschenkel von innen.
Jobertsche Grube. — $^2/_5$ nat. Gr.

Verlag von Gustav Fischer in Jena.

Fig. 104. Oberschenkel von innen.

Fascie entfernt. Sartorius nach aussen umgelegt. Die kleinen Arterien am Knie weggeschnitten.

Die A. femoralis liegt im oberen Teil des Oberschenkels auf dessen Vorderseite, tritt weiter unten auf die Innen- und schliesslich auf die Hinterseite desselben. Auf diesem Wege kreuzt sie sich spitzwinklig mit dem Femur: oben liegt sie nach innen vom Femurkopf und oberflächlicher als dieser; dann nähert sie sich der medialen Seite des Schaftes und begiebt sich nachher an dessen Hinterseite. Dabei nimmt die Arterie einen fast geraden und senkrechten Weg, während der Verlauf des Femurs ein schräger ist und dadurch die Kreuzung bedingt.

Oben liegt die Arterie vor den Adductoren. Da nun diese: Pectineus, Adduct. long. und magnus mit einer breiten membranösen Sehne entlang der ganzen Linea aspera vom Trochanter minor bis zum Condylus med. fem. am Femur inseriren, so muss die Arterie, um an die Hinterseite des Oberschenkels zu gelangen, diese. Sehne durchsetzen. Das geschieht im sogen. Hunter'schen oder Adductorenkanal. Unterhalb der Spitze des Scarpa'schen Dreiecks ist sie bedeckt vom Sartorius, liegt auf dem Adductor longus. Etwa in der Mitte des Oberschenkels tritt sie in den Adductorenkanal ein. Dieser wird gebildet dadurch, dass sich vom Adductor longus und magnus eine starke sehnige Platte hinüberspannt zum Vastus medialis. Erst am Ende dieses Kanals durchbricht die Arterie die Adductorensehne selbst. Der Kanal, dessen Vorderwand also die eben genannte sehnige Platte, dessen Hinterwand der Adductor longus bildet, ist etwa 5 cm lang und endet an der Grenze vom mittleren und unteren Drittel des Oberschenkels (in unserer Abbildung liegt der Kanal ungewöhnlich hoch).

Mit der Arterie tritt in den Kanal der N. saphenus, durchsetzt aber mit der A. articularis genu suprema etwa in der Mitte die vordere Wand. Mit der Arterie laufen durch den Kanal ihre zwei Begleitvenen, von denen eine sehr schwach ist.

In ganz ähnlicher Weise wie die A. femoralis selbst durchbohren auch drei Äste des A. profunda femoris, die Artt. perforantes, die Insertionsstelle der Adductoren, um an die Hinterseite des Oberschenkels zu gelangen.

Ist man genötigt, zu operativen Eingriffen, z. B. bei akuter Osteomyelitis, sich das Femur in seiner ganzen Länge zugänglich zu machen, so ist dazu die Aussenseite die günstigste; denn innen und vorn kommt man mit den grossen Gefässen, hinten mit dem N. ischiadicus und nahe der Kniekehle wiederum mit den Gefässen in Konflikt, während man aussen keinem wichtigen Nerven oder Gefäss begegnet.

Fig. 105 und Fig. 106. Durchschnitte des Oberschenkels, am Ende des oberen und des mittleren Drittels.

Gefrierschnitte.

Drei mächtige Muskelgruppen umgeben den Oberschenkel und hüllen ihn so vollständig ein, dass er nur am Trochanter major und an den Condylen frei unter der Haut liegt. Vorn die Extensoren: Quadriceps femoris (Rectus, noch vom Becken, Spina ant. inf., entspringend; Vastus lateralis und medialis, zwischen ihnen Femoralis, ringsum vom Femur selbst ihren Ursprung nehmend); innen die Adductoren (Adduct. brevis, longus, magnus; Pectineus, Gracilis) vom Becken entspringend; hinten die Flexoren: Biceps, Semimembranosus und Semitendinosus, mit Ausnahme des kurzen Bicepskopfes vom Tuber ischii kommend.

Die Extensoren nehmen bis zum unteren Drittel an Masse zu, da sie vom Femur neue Elemente erhalten. Die Adductoren nehmen stetig an Masse ab, bis sie nahe dem Knie nur noch eine Sehne bilden; die Flexoren erhalten durch den kurzen Kopf des Biceps neuen Zuwachs und weichen über der Kniekehle lateral- und medialwärts auseinander.

Eine sehr starke Fascie umhüllt die gesamte Oberschenkelmuskulatur; sie schliesst sie so knapp ein, dass nach Durchtrennung der Fascie die Muskeln bauchig hervorquellen (Muskelhernie). An der Aussenseite ist die Fascia lata am stärksten, da hier der Tensor fasciae latae und der Glutaeus maximus mit ihren kräftigen Sehnenausbreitungen in sie übergehen. Von der Fascie gehen zwei membranöse Scheidewände, Ligg. intermuscularia, an den Knochen und teilen so die Muskulatur in zwei Gruppen; das Lig. intermusculare lat. setzt sich vom Trochanter major bis zum lateralen Condylus des Femur an die laterale Lippe der Linea aspera an, das mediale vom Trochanter minor ab an die mediale Lippe derselben und an die Adductorensehne.

Die Abbildungen zeigen oben und unten die verschiedene Lage der A. femoralis; in Fig. 105 liegt sie, dicht oberhalb des Durchtritts durch den Adductorenschlitz, medial und etwas nach vorn vom Femur, während sie in Fig. 106 schon mehr an die Hinterfläche desselben gerückt ist. Die A. profunda fem. auf Fig. 105, zwischen Adductor long. und magnus noch als starkes Gefäss sichtbar, verliert durch Abgabe der Artt. perforantes nach der Hinterseite des Oberschenkels schnell an Kaliber.

Während der N. femoralis sich schnell auflöst und als Stamm auf unseren Querschnitten nicht mehr existirt, tritt auf der Hinterseite der N. ischiadicus sehr deutlich hervor; er liegt, von reichlichem Fett umgeben, in dem dreieckigen Raum zwischen Adductoren und den beiden sich sondernden Gruppen der Flexoren; in Fig. 106 schon in N. tibialis und peronaeus geteilt.

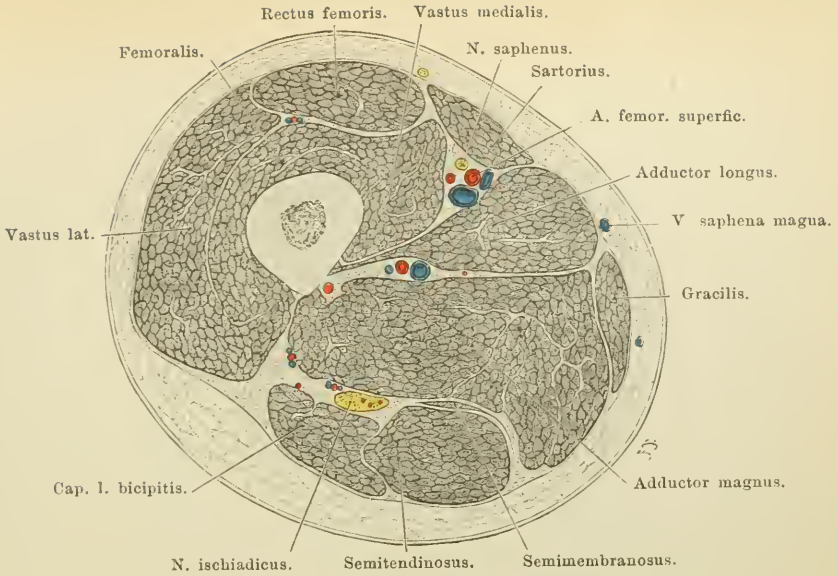

Fig. 105. Durchschnitt des rechten Oberschenkels am Ende des oberen Drittels.

Von unten gesehen. — $^1/_2$ nat. Gr.

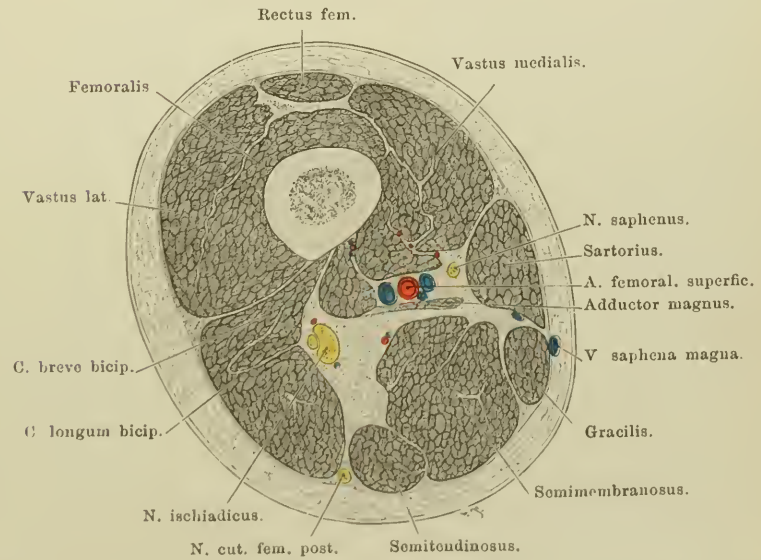

Fig. 106. Durchschnitt des rechten Oberschenkels am Ende des mittleren Drittels.

Von unten gesehen. — $^1/_2$ nat. Gr.

Verlag von Gustav Fischer in Jena.

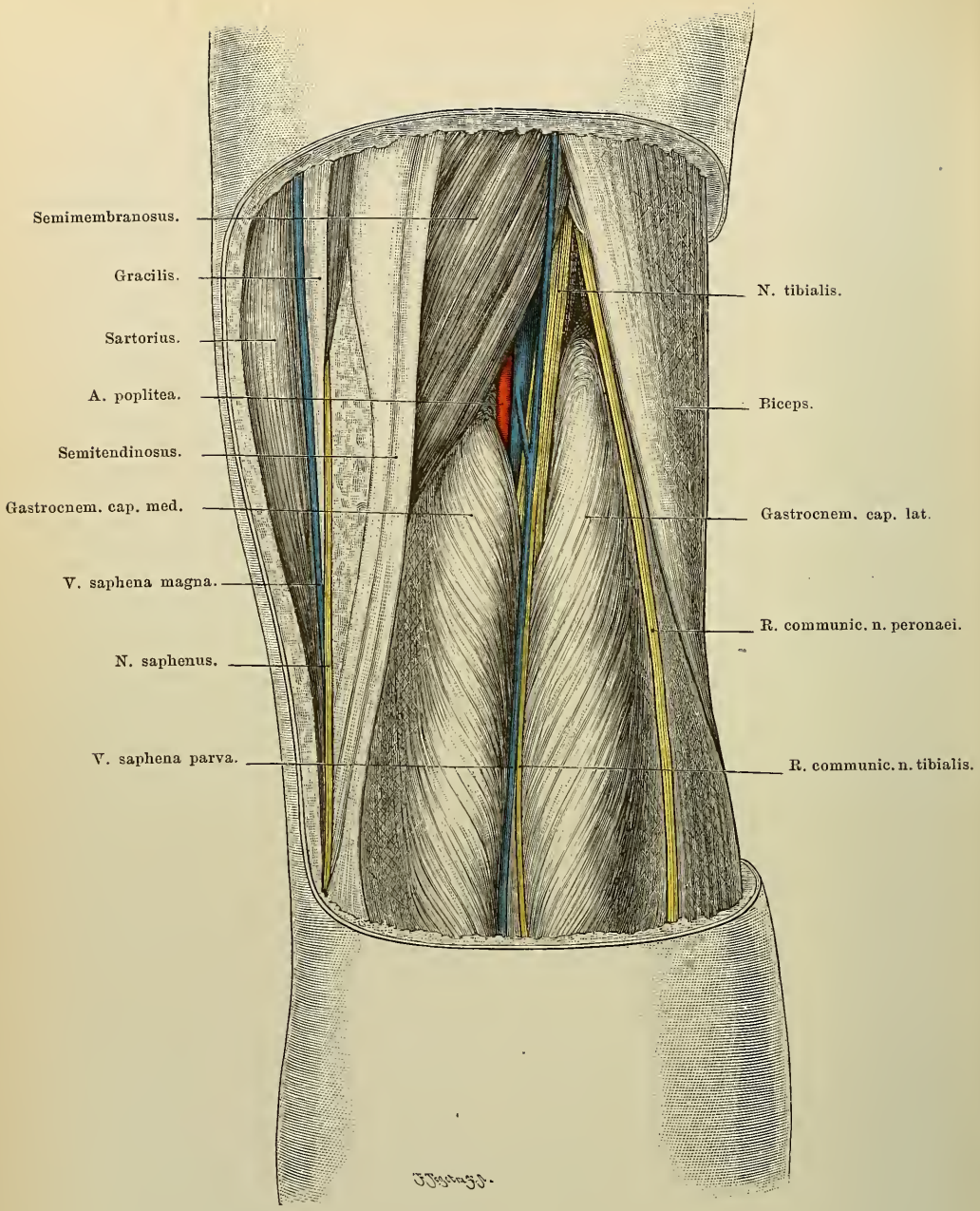

Fig. 107. Rechte Kniekehle.
$^3/_4$ nat. Gr.

Fig. 107. Kniekehle.

Haut und Fascie abpräparirt. Alle Muskeln in ihrer Lage gelassen; die Muskeln sind sehr kräftig entwickelt, so dass der Raum zwischen ihnen verhältnissmässig klein ist.

Als unmittelbare Fortsetzung der Fascia lata zieht die Fascia poplitea über die Kniekehle hin und geht ohne Unterbrechung in die Unterschenkelfascie über. Auf ihr liegt die V. saphena parva, welche sich in die Kniekehle senkt.

Nach Entfernung der Fascie tritt die Kniekehle hervor; sie wird gebildet dadurch, dass die Flexoren des Unterschenkels auseinanderweichen, Biceps lateralwärts, um sich am Capitulum fibulae, Semitendinosus und -membranosus medialwärts, um sich an der Crista tibiae zu inseriren. Aus der Tiefe der Kniekehle tauchen die beiden Köpfe des Gastrocnemius auf und vereinigen sich bald in der Mittellinie. So entsteht ein rautenförmiger Raum, frei von Muskeln, darin, von reichlichem Fett umhüllt, die grossen Gefässe und Nerven.

Am oberflächlichsten liegt der N. tibialis; er durchzieht fast senkrecht die Kniekehle und verschwindet unter dem Gastrocnemius, nachdem er vorher den Ramus communicans n. tib. abgegeben. Die Teilung des Ischiadicus in Tibialis und Peronaeus ist in der Mitte seines Verlaufs an der Hinterfläche des Oberschenkels oder schon höher erfolgt. Während der erstere in der Mitte weiterzieht, wendet sich der letztere schräg nach aussen und folgt dem medialen Rand des Biceps. Er selbst ist in unsrer Figur durch diesen im vorliegenden Fall sehr kräftig entwickelten Muskel verdeckt; dagegen ist sein Ramus communicans sichtbar, welcher sich weiter unten mit dem N. suralis seu communicans tibialis in wechselnder Höhe verbindet, um als N. cutaneus dorsi pedis externus den lateralen Fussrand mit sensiblen Ästen zu versehen.

Etwas nach innen vom N. tibialis und tiefer die V. poplitea, d. h. die grösste der beiden (oder drei) an der Arterie verlaufenden (Begleit-) Venen, durch festes Bindegewebe verbunden mit der A. poplitea, die wiederum etwas mehr medialwärts und tiefer liegt. Im Planum popliteum ist sie noch durch eine $1^1/_2$ cm dicke Fettschicht vom Knochen getrennt, nahe den Condylen der Tibia aber ist sie der Kniegelenkskapsel dicht angelagert. Zugleich liegt sie hier nicht mehr in der Mitte, sondern schon etwas lateral (s. Fig. 111). Bei der Kapselexstirpation könnte sie also nur an dieser Stelle in Gefahr kommen. Sie giebt nach jeder Seite eine A. articularis genu sup. und inf. ab, sendet die A. articularis genu media durch ein kleines Loch in der Kapsel von hinten in das Gelenk hinein.

Neben der A. poplitea liegen noch einige kleine Lymphdrüsen, andere können oberflächlich auf der Fascie vorkommen, im ganzen selten mehr als vier.

Fig. 108. Sagittalschnitt des Kniegelenks.

Gefrierschnitt durch den Condylus lateralis des Femur und der Tibia; die Patella ist also nicht in ihrer grössten Längenausdehnung getroffen.

Das Kniegelenk ist von vorn und beiden Seiten leicht zugänglich, nur an seiner Hinterfläche finden sich bedeutende Muskelmassen und in sehr geschützter Lage zwischen ihnen wichtige Nerven und Gefässe. Es besitzt unter allen Gelenken des Körpers die grösste Ausdehnung der Synovialhöhle und durch Einlagerung mannigfachen Bandapperates im Innern den komplizirtesten Bau.

Die Insertion der Kapsel gestaltet sich an allen Seiten sehr verschieden: Vorn reicht die Gelenkhöhle, wenn wir die fast konstant mit ihr kommunizirende Bursa subcruralis dazu rechnen, am höchsten hinauf, etwa 8 cm oberhalb des oberen Randes der Patella. An beiden Seiten (s. Frontalschnitt, Fig. 109) geht die Kapselinsertion dicht an den Gelenkspalt heran, um hinten wieder weiter nach oben bis an das obere Ende der Femurcondylen, weniger weit an der Tibia zu reichen. Es liegt also die Vorder- und die Hinterfläche der Femurcondylen im Gelenksacke, ihre laterale und mediale Fläche aber nicht.

Die vordere Wand der Gelenkkapsel wird in ihrem oberen Abschnitt von der Endsehne des Extensor quadriceps gebildet. Zwischen dieser Sehne und der Vorderfläche des Femur ist konstant ein grosser Schleimbeutel eingeschaltet, Bursa subcruralis, der dadurch eine besondere Bedeutung erlangt, dass er bei Kindern seltener, bei Erwachsenen fast regelmässig — in 98 % der Fälle — durch eine mehr oder minder weite — in der Figur durch eine eingeführte Sonde kenntlich gemachte — Öffnung mit der Gelenkhöhle kommunizirt, also als Teil der Gelenkhöhle selbst betrachtet werden kann, weshalb er auch „oberer Recessus“ des Kniegelenks genannt wird. Ansammlungen von Flüssigkeit im Gelenk machen sich durch Vorbuchtung dieser Stelle zuerst bemerkbar.

Unterhalb der Endsehne des Quadriceps, welche sich an den oberen Rand der Patella ansetzt, bildet die letztere selbst mit ihrer hinteren überknorpelten Fläche die Wand des Gelenks. Sie liegt in Streckstellung der Vorder-, bei Flexion des Knies der Unterfläche des Femurcondylen auf.

Das Ligamentum patellae befestigt den unteren Rand der Patella an die Tuberositas tibiae; zwischen ihm und der Tibia die Bursa subpatellaris, welche in der Regel nicht mit dem Gelenk kommunizirt, von ihm getrennt ist durch mächtige Synovialfalten: Plicae adiposae, Ligamenta alaria. Die letzteren werden durch das Lig. mucosum an die Fossa intercondyloidea femoris befestigt.

Zwischen Tibia und Femur ist auf der Figur noch sichtbar der Meniscus lateralis; sein innerer, concaver Rand läuft zugeschärft aus, sein äusserer, höherer Rand ist mit der Gelenkkapsel verbunden.

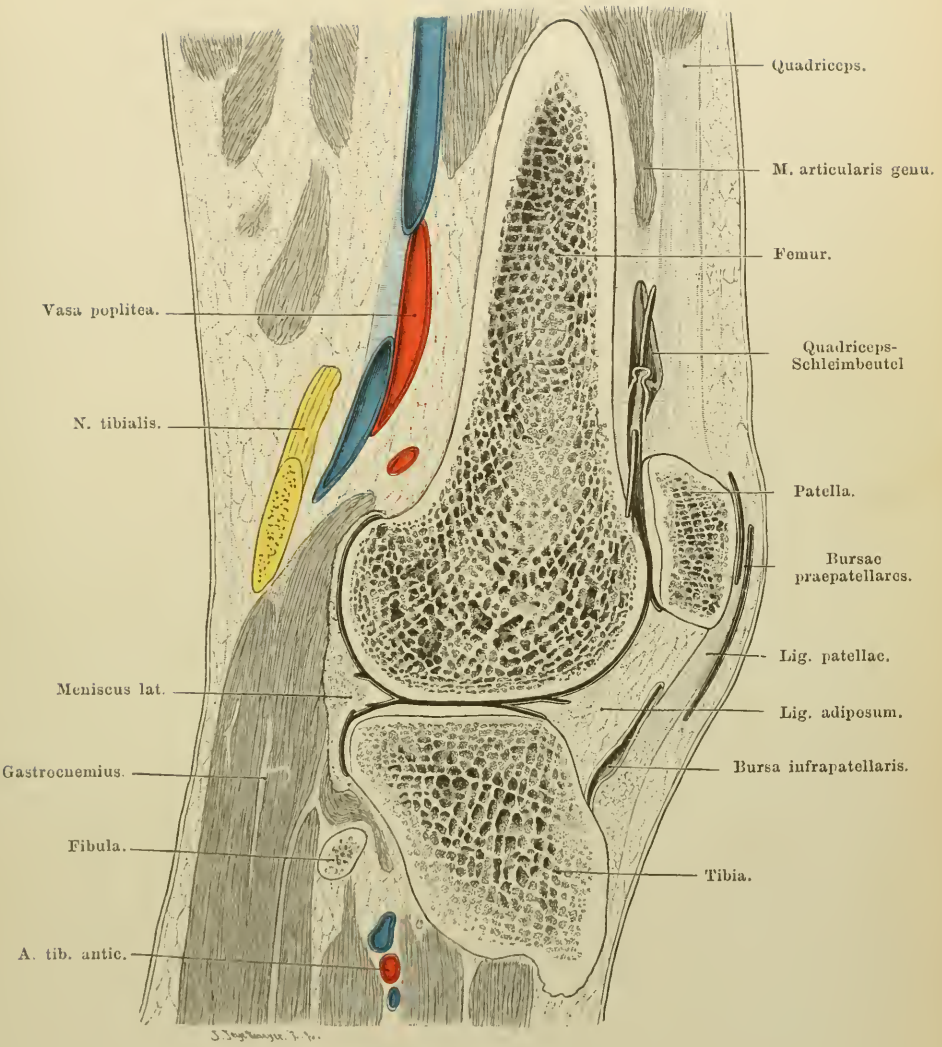

Fig. 108. Sagittalschnitt des linken Kniegelenks.

Von innen gesehen. — $^2/_3$ nat. Gr.

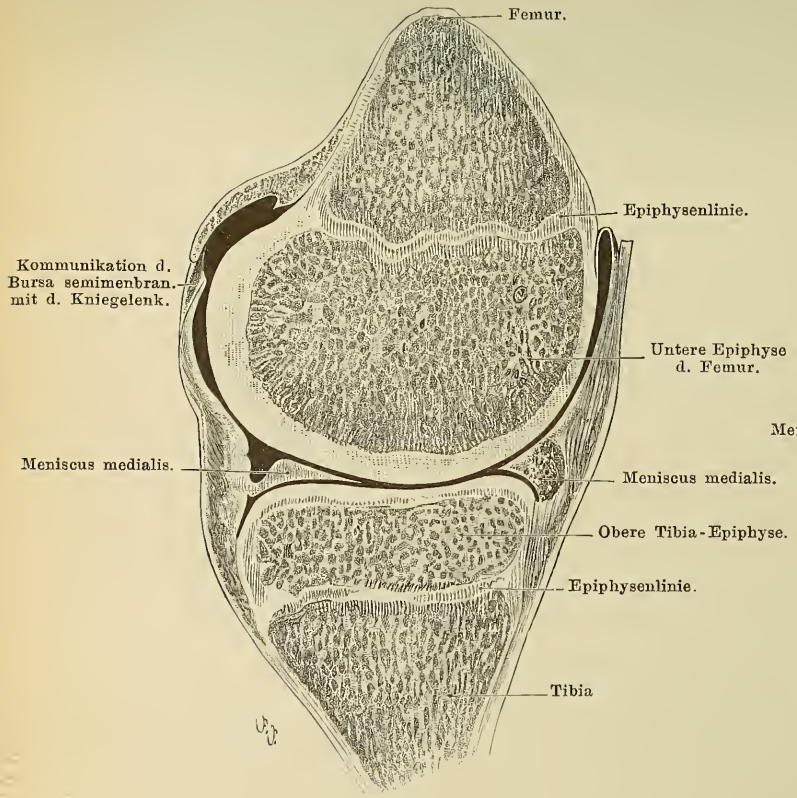

Fig. 109. Sagittalschnitt des rechten Kniegelenks v. 16jähr. Knaben.

Von aussen gesehen. — Nach von Brunn.

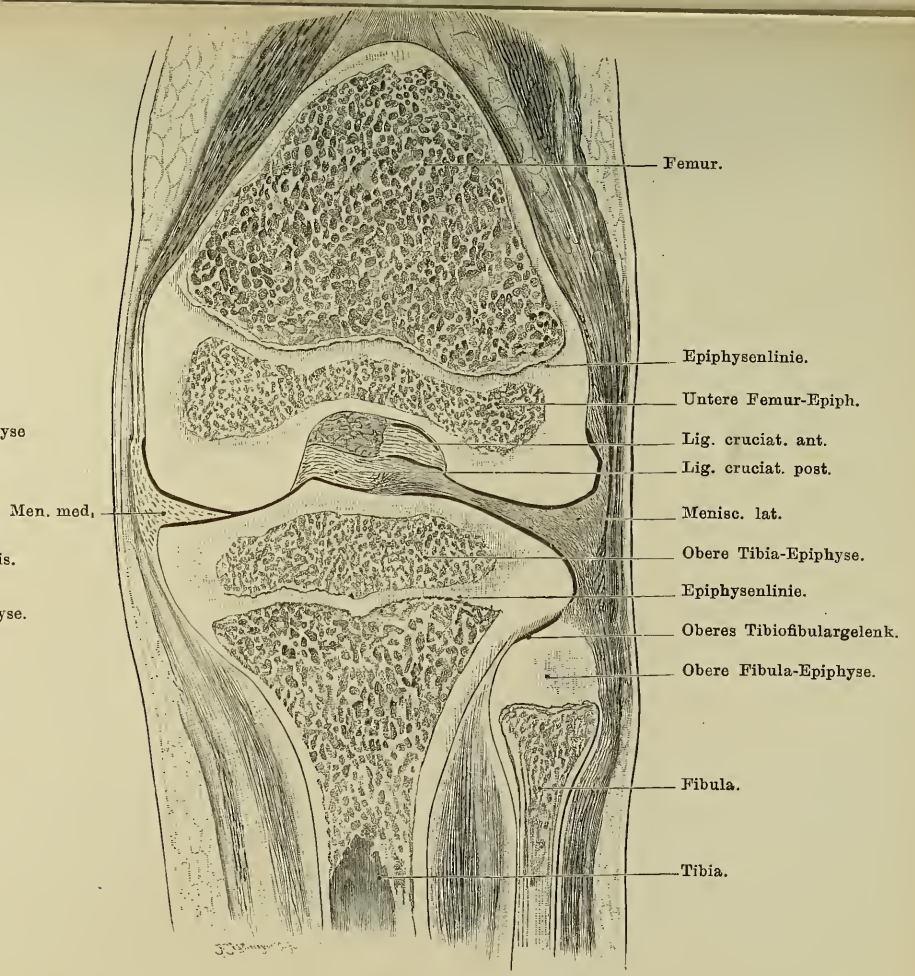

Fig. 110. Frontalschnitt des rechten Kniegelenks v. 8jähr. Knaben.

Nach von Brunn.

Verlag von Gustav Fischer in Jena.

Fig. 109 und Fig. 110. Verhältnis der Epiphysenlinien am Kniegelenk zur Gelenkkapsel.

Fig. 109 Gefrierschnitt des rechten Kniegelenks, sagittal durch den medialen Condylus eines 16jährigen Knaben, mediale Schnittfläche. — Fig. 110 Gefrierschnitt, frontal, durch das Kniegelenk eines 8jährigen Knaben, vordere Schnittfläche.

Die Gelenkkapsel reicht an der Tibia nirgends unter die Epiphysenlinie herab, Abtrennung der Tibiaepiphyse könnte also höchstens Eröffnung des Tibio-fibulargelenks bewirken. Auch am Femur stösst die Epiphysenlinie nicht auf die Gelenkkapsel; nur an der Vorderseite kann dies der Fall sein, allein ein ziemlich dickes Polster losen, fetthaltigen Gewebes kann hier die Kapsel vor Zerreissung schützen. Zwar reicht die Bursa subcruralis, die fast stets mit dem Gelenk kommunizirt und als eine obere Ausbuchtung des Gelenkes betrachtet werden kann (vgl. Fig. 108), hoch über die Epiphysenlinie hinauf, doch ist sie durch eine dicke Schicht verschieblichen, fettreichen Bindegewebes vom Knochen getrennt, sodass sie unter Umständen ausweichen kann, ihre Verletzung bei Epiphysenlösung also nicht notwendig ist.

Die untere Epiphyse des Femur ist mehr als doppelt so hoch als die obere der Tibia, d. h. die Epiphysenlinie des Femur ist viel weiter vom Kniegelenkspalt entfernt als die der Tibia. Das ist von Bedeutung für die Resection des Kniegelenks bei jugendlichen Individuen, bei denen es von Wichtigkeit ist, die für das Längenwachstum der Knochen unentbehrliche Epiphysenlinie zu schonen. Man kann also bei der Resection vom Femur ein viel grösseres Stück abtragen, als von der Tibia, ohne das Längenwachstum des Knochens zu gefährden.

Die beiden Abbildungen lassen ferner die Beziehungen der Epiphysen zur Gelenkkapsel an den verschiedenen Seiten des Gelenks erkennen. Da die Kapsel (s. auch Erläuterung zu Fig. 108) vorn und hinten bis zur Epiphysenlinie reicht, an beiden Seiten aber nur einen kleinen Teil der Epiphysen bedeckt, so werden krankhafte Prozesse, welche in der Epiphyse des Femur einen Herd bilden (Tuberkulose, akute Osteomyelitis) sich sehr verschieden verhalten, je nach der Richtung, in welcher sie sich ausbreiten. Dehnt sich ein solcher Herd nach vorn, hinten oder unten aus, so wird er in das Kniegelenk perforiren, geht er aber nach der medialen oder lateralen Seite, so wird er unter der Haut erscheinen, ohne das Gelenk zu gefährden. Aus dem gleichen Grunde kann man bei Operationen am Femur an beiden Seiten viel weiter nach unten gehen, als vorn und hinten, ohne das Gelenk zu eröffnen.

Die Abbildung lässt schliesslich noch die Kommunikationsöffnung des Schleimbeutels unter dem Semimembranosus, Bursa mucosa semimembranosa, mit der Kniegelenkshöhle erkennen.

Fig. 111. Querschnitt des Kniegelenks.

Gefrierschnitt.

Vor der Patella liegen in der Regel mehrere Schleimbeutel: ein subcutaner, ein subfascialer und ein subaponeurotischer; selten sind alle drei vorhanden, meist nur zwei, oft miteinander kommunizirend. Sie reichen oft über die Patella herab auf das Lig. patellae (s. Fig. 108).

An den Seiten des Femur bemerkt man das starke Ligam. accessorium laterale und mediale, ersteres vom Epicondyl. lat. femoris zum Capitulum fibulae, letzteres vom Epicond. med. fem. zur Tibia ziehend. Von ihnen aus sieht man die starke Kapsel nach vorn gehen und sich an der Seitenrand der Patella anheften. Diese feste, fibröse Membran ist von grosser Bedeutung für die Kniescheibenbrüche: je nachdem dieselbe bei einem Querbruch der Patella mit eingerissen ist oder nicht, wird die Funktionsstörung im Streckapparat des Knies stark oder gering sein.

Zwischen den beiden Femurcondylen sind die beiden Ligamenta cruciata sichtbar, von denen das vordere von der Innenseite des Condylus lateralis zur Grube vor der Eminentia intercondyloidea tibiae, das hintere zur Grube hinter der Eminentia zieht.

Von Wichtigkeit ist der konstante Schleimbeutel unter der Sehne des M. semimembranosus; dieser kommunizirt etwa in der Hälfte der Fälle mit dem Kniegelenk (s. Fig. 109), nimmt dann an Ergüssen des Gelenks teil; er bildet aber auch den Ausgangspunkt isolirter Erkrankungen.

Ein weiterer wichtiger Schleimbeutel, welcher auf Fig. 113 sichtbar, ist die Bursa poplitea, zwischen Sehne des Popliteus und der hinteren Gelenkkapsel gelegen; da er regelmässig mit dem Gelenk kommunizirt, kann er als eine Ausstülpung des Gelenks betrachtet werden. Eiter aus dem Gelenk kann auf dem Wege dieses Schleimbeutels zur Bildung eines Abscesses in der Wade führen.

Unter der aponeurotischen Ausbreitung der Endsehne des Sartorius an der Tibia befindet sich gleichfalls ein Schleimbeutel, welcher sich auch unter die Endsehnen des Semitendinosus und Gracilis ausbreiten kann.

Endlich kommt noch zwischen der Sehne des Biceps femoris und dem Capitulum fibulae ein Schleimbeutel vor.

An der Hinterseite des Gelenks Gefässe und Nerv in der bei Fig. 107 besprochenen Lage: N. tibialis am oberflächlichsten, tiefer und etwas medial Vena, noch tiefer und weiter medial Arteria poplitea.

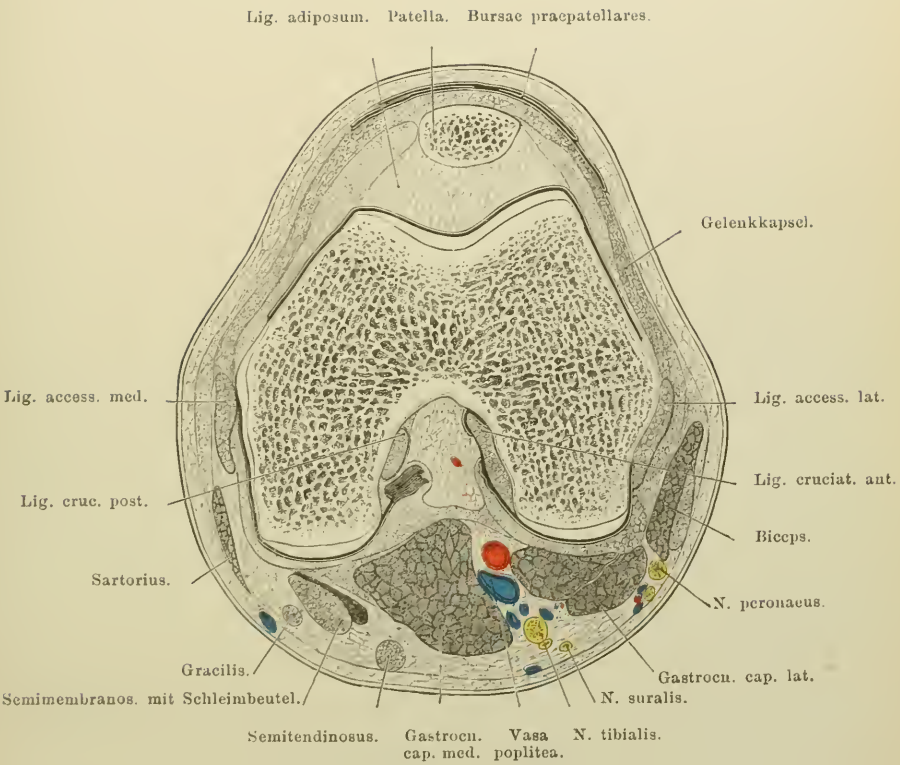

Fig. 111. Querschnitt des rechten Kniegelenks.

Von oben gesehen. — $^{7}/_{10}$ nat. Gr.

Verlag von Gustav Fischer in Jena.

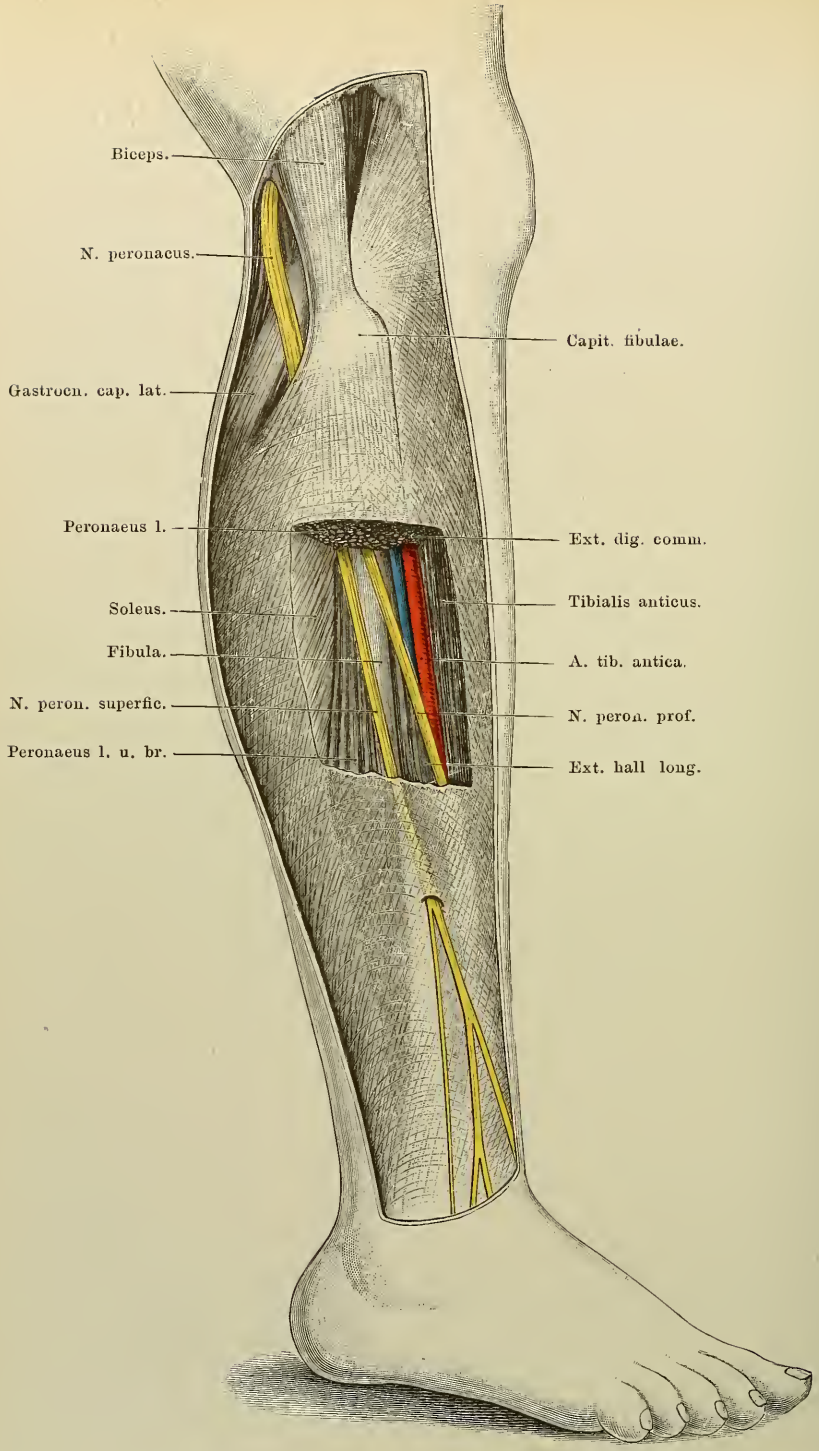

Fig. 112. Unterschenkel von aussen.
$^2/_5$ nat. Gr.

Verlag von Gustav Fischer in Jena.

Fig. 112. Unterschenkel von aussen.

Fascie der Kniekehle entfernt. An der Aussenseite ein Fenster aus der Fascie des Unterschenkels geschnitten und ein Stück aus dem Extens. digitorum long., Peronaeus long. und brev. entfernt, so dass die Fibula eine kleine Strecke weit freiliegt.

Die Vorderfläche des Unterschenkels nehmen die Extensoren des Fusses ein: An der lateralen Fläche der Tibia der Tibialis anticus, aussen neben ihm der Extensor digitorum longus. Etwas oberhalb der Mitte des Unterschenkels schiebt sich zwischen sie der Extensor hallucis longus. So zu einander gelagert, ziehen ihre Sehnen unter dem Ligamentum cruciatum hin zum Fussrücken.

An der Aussenseite des Unterschenkels liegen die beiden Mm. peronaei, von der Fibula entspringend, mit ihren Sehnen sich hinter den äusseren Knöchel begebend.

Von den grossen Gefässen und Nerven, welche, wie überall an den grossen Gelenken, auf der Beugeseite verlaufen, gelangen die für die Versorgung der Vorderseite des Unterschenkels bestimmten Äste auf verschiedenem Wege aus der Kniekehle nach vorn. Die Arteria tibialis antica zieht nach ihrem Abgang aus der Poplitea direkt nach vorn über den oberen Rand der Membrana interossea, verläuft auf dieser senkrecht nach unten, zuerst zwischen Tibialis anticus und Extensor digit., dann zwischen ersterem und Extensor hallucis. Im unteren Drittel zieht die Sehne des Extensor hallucis schräg über sie hin, so dass sie nun zwischen ihm und Extensor digitorum unter dem Ligam. cruciatum weg den Fussrücken erreicht.

Anders ist der Verlauf des Nerven für die Vorderfläche des Unterschenkels, des Nervus peronaeus. Dieser geht in der Mitte des Oberschenkels oder schon höher oben aus dem Ischiadicus hervor, nähert sich der lateralen Seite der Kniekehle, durchbohrt den M. peronaeus long. an seinem Ursprung vom Fibulaköpfchen, schlingt sich um dieses herum und gewinnt so die Vorderseite des Unterschenkels. Auf diesem Wege teilt er sich in einen oberflächlichen und tiefen Ast. Der erstere tritt nach Versorgung der Mm. peronaei am Ende des mittleren Drittels des Unterschenkels durch ein Loch in der Fascie an die Oberfläche und zieht als Hautnerv zum Fussrücken. Der N. peronaeus profundus durchbohrt schräg den Ursprung des Extensor digit. long. und legt sich lateral an die A. tibialis ant. an, zieht meistens später über sie hinweg, so dass er über dem Fussgelenk medial von ihr liegt. Unterwegs versorgt er die drei Streckmuskeln an der Vorderseite des Unterschenkels.

Fig. 113. Unterschenkel von hinten. Tiefe Schicht.

Fascie entfernt. Gastrocnemius und Soleus bis auf kleine Partien ihres Ursprungs und den Stumpf der Achillessehne abgetragen. M. plantaris und der sehnige, die A. peronaea bedeckende Teil des Flexor hallucis ist entfernt.

Unter der Fascie trifft man zunächst auf die gewaltige Wadenmuskulatur: Gastrocnemius und Soleus, nach unten zur Achillessehne verschmelzend. Die Figur zeigt den sehr regelmässig vorkommenden Schleimbeutel zwischen innerem Kopf des Gastrocnemius und Condylus int. femoris. Ferner ist die Bursa poplitea durch Eröffnung ihres unteren Endes sichtbar gemacht (s. die Erläuterung zu Fig. 111).

Erst unter den Wadenmuskeln liegen die wichtigen Gefässe und Nerven. Sie gelangen unter den Soleus durch ein sehniges Thor: zwischen dem Ursprung dieses Muskels von der Fibula und dem von der Tibia ist ein sehniger Bogen gespannt, eine Brücke bildend, durch welche die Gefässe und Nerven aus der Kniekehle zum Unterschenkel ziehen.

Die A. poplitea teilt sich am unteren Rande des M. popliteus, selten schon höher oben in der Kniekehle, in die A. tibialis postica und antica. Letztere, die schwächere, geht in rechtem Winkel abbiegend über den oberen Rand des Ligam. interosseum auf die Vorderfläche des Unterschenkels; die Postica zieht unter der Sehnenarkade des Soleus hindurch, nähert sich der medialen Seite des Unterschenkels und liegt in dessen unterem Drittel ziemlich oberflächlich unter der Haut zwischen den Sehnen des Flex. hallucis und Flex. digitorum, um mit ihnen hinter dem inneren Knöchel zur Fusssohle zu gehen.

Ihr Hauptast ist die A. peronaea; sie begiebt sich unter dem Sehnenbogen des Soleus nach der lateralen Seite, vom fibularen Ursprung des Flex. hallucis bedeckt, kommt nahe dem Fussgelenk unter ihm hervor und endet nach Absendung eines starken Verbindungsastes zur A. tibialis postica an der Aussenfläche der Ferse.

Lateral neben der A. tibial. post. verläuft der Nervus tibialis und begleitet sie nach Abgabe zahlreicher Muskeläste unter dem Ligam. laciniatum hinweg zur Fusssohle.

Ganz in der Tiefe, auf dem Ligam. interosseum, der M. tibialis posticus.

Die Achillessehne wird kurz vor ihrem Ansatz am Fersenhöcker vom Knochen durch einen ziemlich konstanten Schleimbeutel getrennt. Dicht oberhalb dieser Stelle ist die Sehne am schmalsten. Dies ist der geeignetste Punkt, um zur Korrektur eines Spitzfusses die Tenotomie vorzunehmen. Ein Blick auf Fig. 115 lehrt, dass hier — wofern man wenigstens die Sehne durch möglichste Dorsalflexion des Fusses anspannt — keine grösseren Gefässe und Nerven Gefahr laufen, verletzt zu werden.

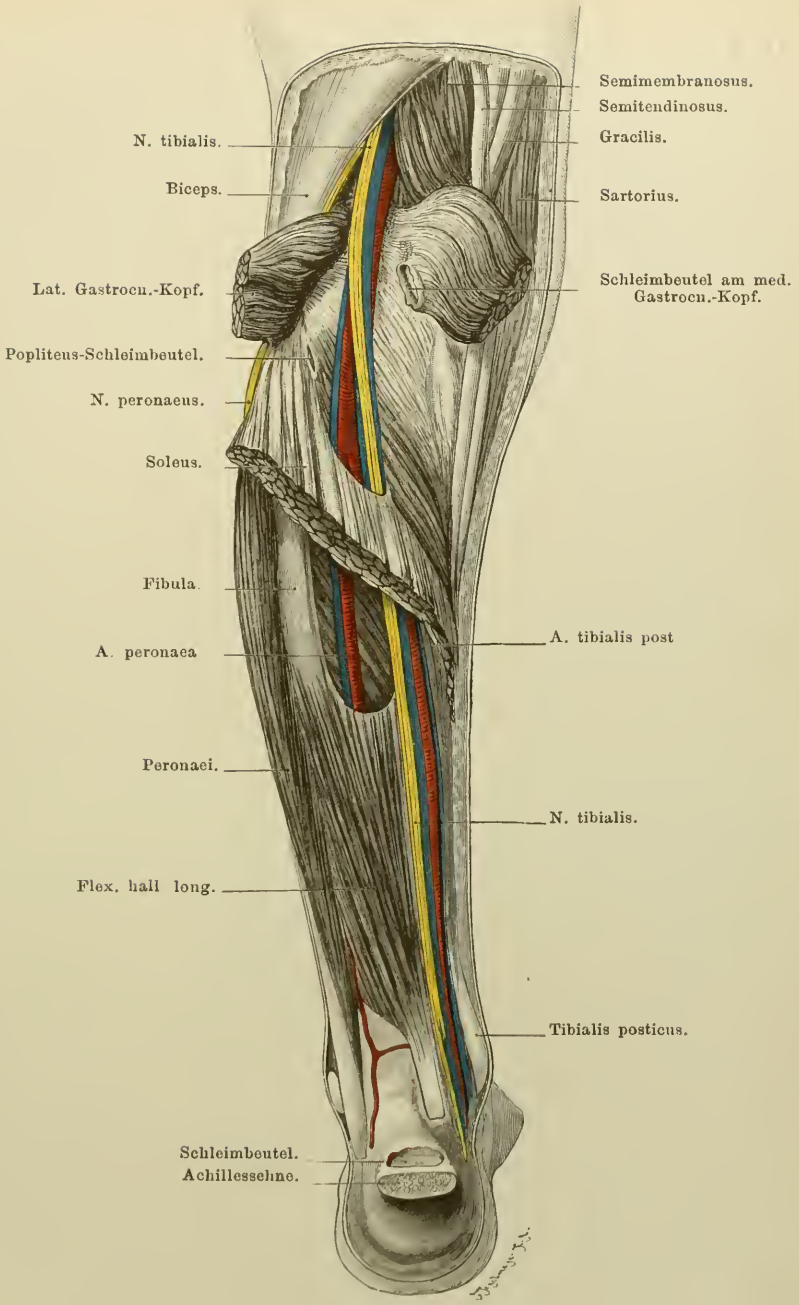

Fig. 113. Linker Unterschenkel von hinten. Tiefe Schicht.

$^1/_3$ nat. Gr.

Verlag von Gustav Fischer in Jena.

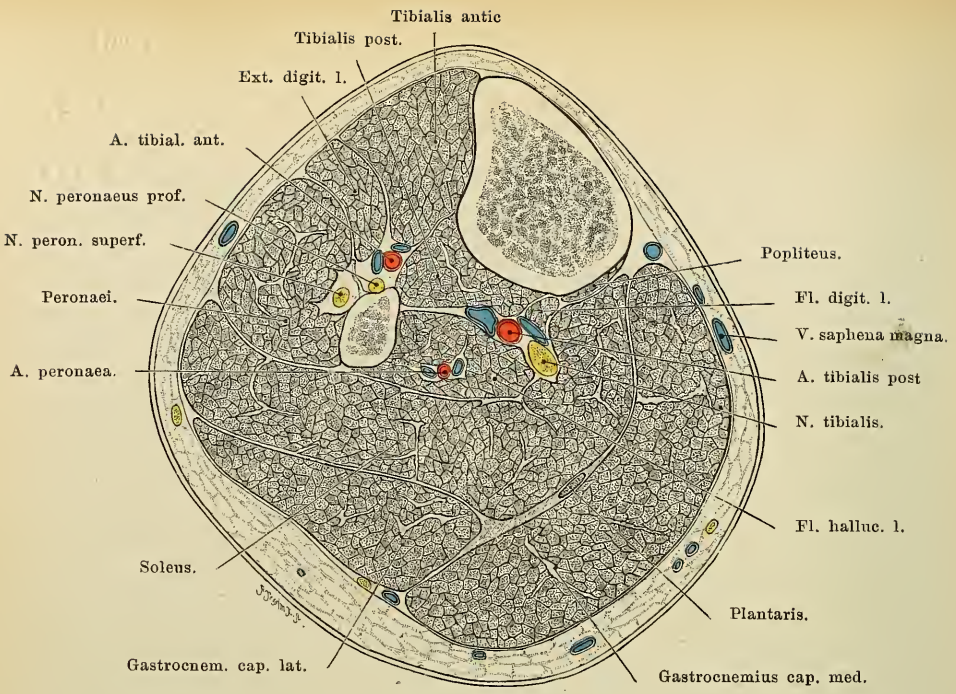

Fig. 114. Querschnitt des r. Unterschenkels; Grenze des oberen Drittels.
Von unten gesehen. — Nat. Gr.

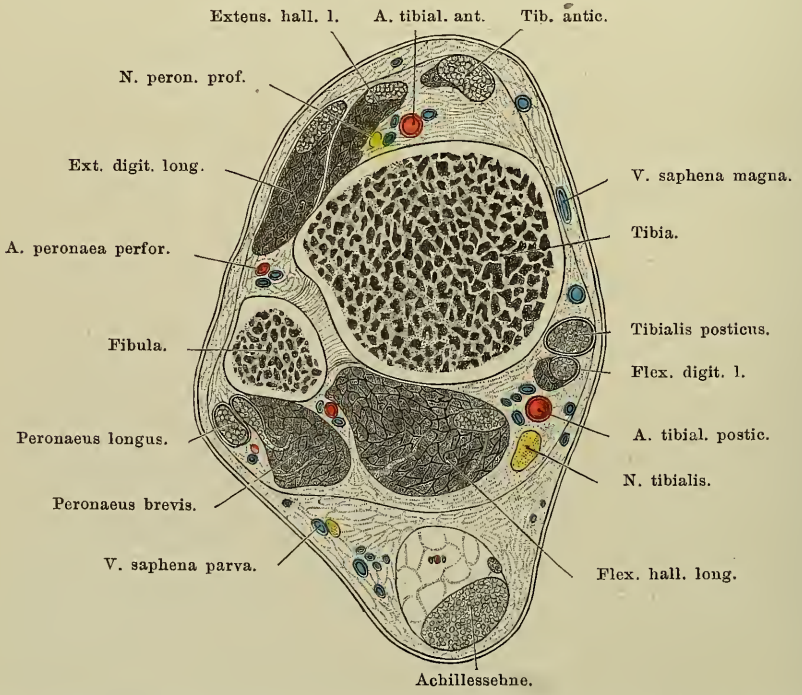

Fig. 115. Querschnitt des r. Unterschenkels, nahe dem Fussgelenk.
Von unten gesehen. — Nat. Gr.

Verlag von Gustav Fischer in Jena.

Fig. 114 und Fig. 115. Querschnitte des Unterschenkels an der Grenze des oberen Drittels und nahe dem Fussgelenk.

Gefrierschnitte.

Der Umfang des Unterschenkels nimmt von der Mitte an in dem Maasse ab, als die massigen Muskeln in Sehnen übergehen, so dass nahe dem Fussgelenk fast nur noch Sehnen neben den Knochen herlaufen.

Im subcutanen Fett des Unterschenkels ist besonders hervorzuheben die Vena saphena magna an der Innenseite, die parva an der Hinterfläche. Die Fascie, eine Fortsetzung der Fascia lata, ist nur vorn durch die vordere Schienbeinfläche unterbrochen, mit deren Periost sie innig verbunden ist. Von vorn-aussen sendet sie ein Septum in die Tiefe zur Fibula, die Mm. peronaei von den Extensoren trennend. Ein tiefes Blatt geht von der hinteren Tibiakante quer unter dem Soleus und Gastrocnemius hinweg zur Aussenfläche der Fascie, die genannten Muskeln von den tiefer gelegenen Flexoren scharf scheidend. Sehr stark ist dieses Blatt oberhalb der Ferse, woselbst es den Flexoren nicht gestattet, sich von den Unterschenkelknochen zu entfernen, während die Achillessehne auf dem Weg zum Fersenhöcker sich mehr und mehr abhebt; der dadurch entstehende Zwischenraum wird durch reichliche Fettmassen ausgefüllt.

Von der Tibia ist die mediale Fläche in ganzer Ausdehnung der Betastung zugänglich, da sie nur von Haut und dem spärlichen subcutanen Fett bedeckt wird. Die beiden anderen Flächen des im allgemeinen dreikantigen Schaftes sind von Muskelmassen bedeckt. Von der Fibula liegt das Köpfchen und der unterste Teil des Schaftes über dem äusseren Knöchel dicht unter der Haut, während sie im übrigen von Muskeln umgeben ist. Ihre Verbindung mit der Tibia ist eine sehr feste. Das obere Tibio-Fibulargelenk gestattet sehr geringe Bewegung; es kann mit der Bursa poplitea und auf diesem Wege mit dem Kniegelenk kommuniziren. Im weiteren Verlauf ist das sehr starke Ligam. interosseum zwischen beiden Knochen ausgespannt, im unteren Drittel nähern sich beide Knochen mehr und mehr, sind durch straffe Bandmassen so fest verbunden, dass sie nahe dem Fussgelenk fast als Ein Knochen betrachtet werden können. Das untere Tibio-Fibulargelenk ist kein selbständiges, sondern nur eine Ausbuchtung des Sprunggelenks.

Von den bei der Amputation in erster Linie zu unterbindenden Gefässen liegt die Tibialis antica der Vorderfläche des Ligam. inteross. unmittelbar auf, die Tib. postica findet man auf der Hinterfläche des M. tibialis postic. leicht inmitten des grossen Gefäss-Nervenpakets, etwas lateral davon die Peronaea.

Fig. 116. Fussrücken.

Fascie entfernt bis zum unteren Rande des Liganentum cruciatum.

Das fettarme, weitmaschige Subcutangewebe enthält ein reichliches Venennetz, aus welchem die Vena saphena magna zum inneren, die parva zum äusseren Knöchel hin sich entwickeln.

Die vom Unterschenkel zum Fuss sich fortsetzende Fascie ist dicht oberhalb sowie gerade über dem Fussgelenk erheblich verstärkt: Ligamentum annulare und cruciatum (näheres s. bei Fig. 117).

Die Sehnen der Extensoren behalten die Lage bei, die sie am Unterschenkel zeigten: medial Tibialis anticus, an dem Naviculare und der Basis metatarsi I sich inserirend; nach aussen davon Sehne des Extensor hallucis longus zum Endglied der grossen Zehe; weiter nach aussen Extensor digitorum longus zu den vier äusseren Zehen, am meisten lateral Peronaeus tertius, zur Tuberositas metatarsi V ziehend.

Vom Calcaneus am Sinus tarsi entspringend, liegt unter den Sehnen des Extensor digit. longus der Extensor digit. brevis, dessen Sehnen schräg medialwärts ziehen und mit denen des Longus zur Dorsalaponeurose der Zehen verschmelzen. Zwischen den Mittelfussknochen erscheinen die Interossei dorsales.

Die Tibialis antica liegt zwischen den Sehnen des Extensor hallucis longus und digitorum longus, in der Mitte zwischen beiden Malleolen. Nach ihrem Hervortreten unter dem Ligamentum cruciatum erhält sie den Namen A. dorsalis pedis und geht über das zweite Keilbein auf das erste Interstitium interosseum zu. In diesem senkt sie sich in die Tiefe und bildet mit der A. plantaris lateralis die grosse Anastomose zwischen dem Arteriengebiet des Fussrückens und der Sohle. Die Tibialis ant. sendet eine A. malleolaris zu jedem Knöchel, die Dorsalis pedis medial- und lateralwärts eine A. tarsea.

Der N. peronaeus prof. liegt gewöhnlich medial, seltener — wie in unsrer Figur — lateral neben der A. dorsalis pedis, giebt einen Ast zum Extensor digitorum brevis und endet als Hautnerv an den aneinander zugewandten Seiten der ersten und zweiten Zehe.

Von besonderer Wichtigkeit ist die Gegend neben den Extensorensehnen über dem Fussgelenk. Hier bleibt jederseits zwischen dem Rande des Sehnenbündels uud den Knöcheln eine Stelle, an der die Fussgelenkkapsel, ohne durch Bänder verstärkt zu sein, nur von Haut, subcutanem Fett und Fascie bedeckt ist. Nirgends sonst liegt das Gelenk so nahe der Oberfläche; hier ist es am leichtesten zugänglich; ein Erguss im Gelenk wird sich durch Vorbuchtung dieser Stellen zuerst bemerklich machen.

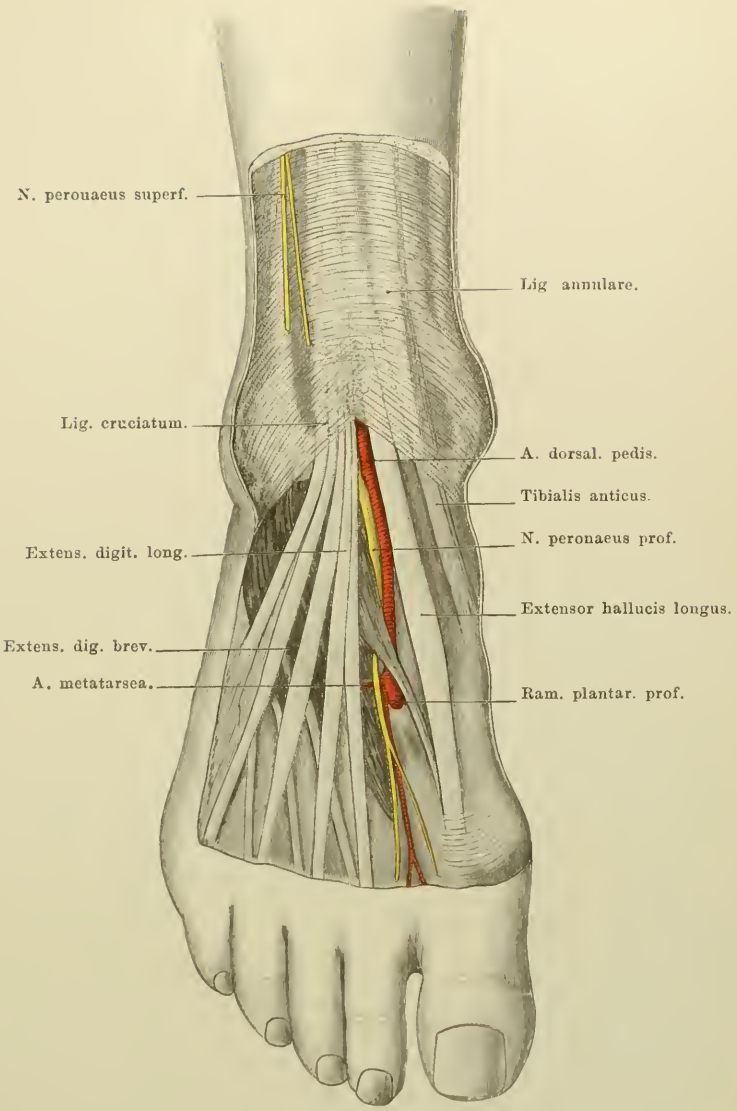

Fig. 116. Fussrücken.

$^1/_2$ nat. Gr.

Verlag von Gustav Fischer in Jena.

Fig. 117. Die Sehnenscheiden vor dem Fussgelenk.

$^1/_2$ nat. Gr.

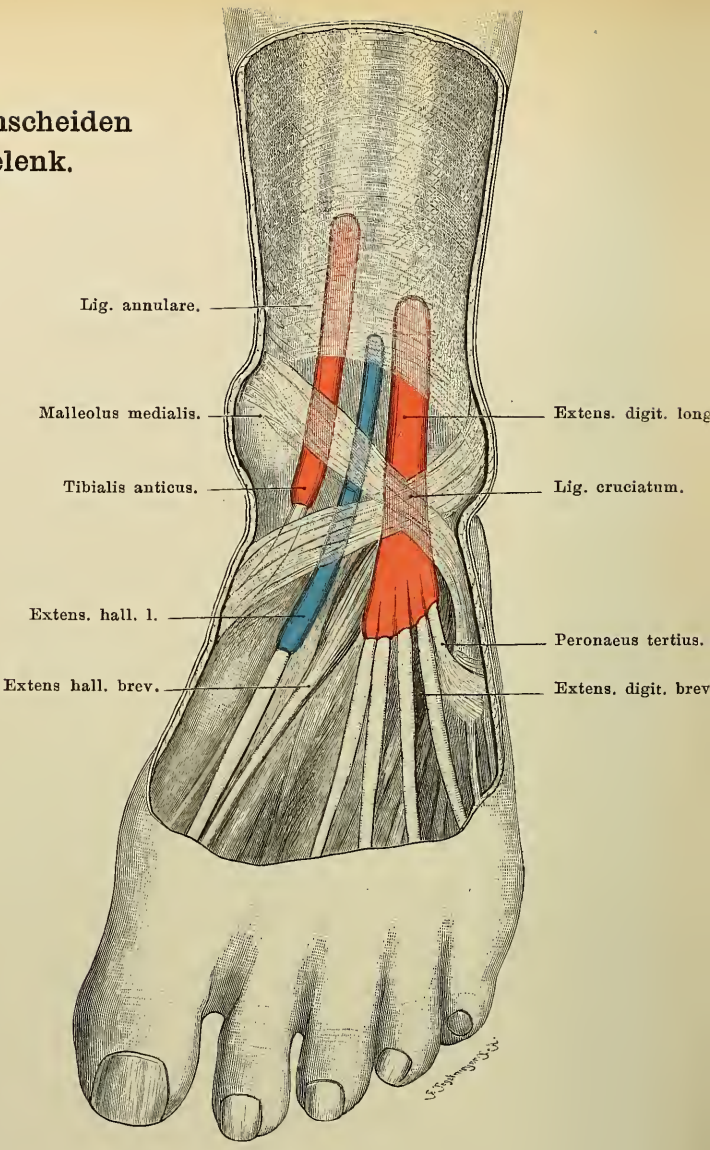

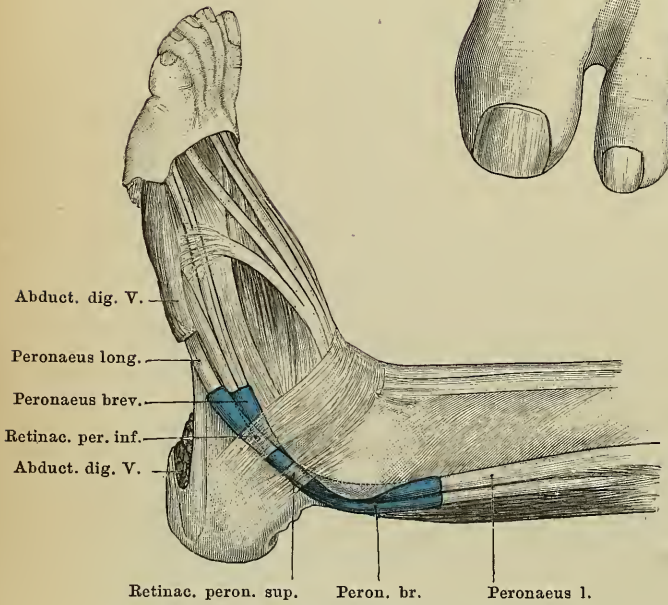

Fig. 118. Die Sehnenscheiden hinter dem äusseren Knöchel.

$^1/_3$ nat. Gr.

Verlag von Gustav Fischer in Jena.

Fig. 117. Die Sehnenscheiden vor dem Fussgelenk.

Fascie des Fussrückens bis auf Lig. cruciatum und annulare entfernt.

Dicht oberhalb der Malleolen ist die Unterschenkelfascie verstärkt durch kräftige Querfasern: Ligam. annulare. Ferner geht vom inneren Knöchel ein Faserzug quer nach aussen abwärts zum äusseren Fussrand; er wird gekreuzt von Fasern, welche vom inneren Fussrand schräg aufwärts zum äusseren Knöchel ziehen: Ligam. cruciatum. Diese beiden Bänder sind keine selbständigen Bildungen, sondern, wie gesagt, Verstärkungen der Fascie, sind nur künstlich so darzustellen, wie die Figur sie zeigt. Sie sorgen dafür, dass bei Bewegungen im Fussgelenk die unter ihnen weggleitenden Extensorensehnen in ihrer Lage bleiben, was dadurch noch mehr gesichert wird, dass das Lig. cruc. für jede der drei Sehnen ein besonderes Fach bildet. Um ein freies Gleiten der Sehnen unter diesem Bandapparate zu ermöglichen, sind sie von Sehnenscheiden umgeben.

Die Sehnenscheide des Tibialis anticus beginnt drei Querfinger oberhalb der Malleolenlinie, d. h. einer die Spitzen beider Malleolen verbindenden Linie, und endigt zwischen beiden Schenkeln des Lig. cruciat.

Die Scheide des Ext. hallucis fängt zwei Querfinger oberhalb der Malleolenlinie an und reicht bis zur Basis oder Mitte des ersten Mittelfussknochens.

Der Extensor digitorum longus endlich ist mit der Sehne des Peronaeus tertius in eine gemeinschaftliche Scheide eingeschlossen, welche etwas tiefer als die des Tibialis anticus beginnt und einen Querfinger unter dem unteren Rande des Lig. cruc. endigt. Ein schlingenförmiges Band, Lig. fundiforme, entspringt aus dem Sinus tarsi und umgreift unter dem Lig. cruc. diese Sehnen.

Fig. 118. Die Sehnenscheiden hinter dem äusseren Knöchel.

Achillessehne und grösster Teil des Abductor dig. V. entfernt. Retinacula peronaeorum herauspräparirt.

Verstärkungen der Fascie halten die Sehnen der Mm. peronaei hinter dem Malleolus lat. in ihrer Lage: Retinaculum peronaeorum sup. et inf. (der obere Teil des superius auf unserer Figur entfernt). Eine gemeinsame Sehnenscheide umgiebt beide Sehnen, teilt sich aber nach oben wie nach unten in zwei Zipfel, die durch ein Septum getrennt sind. Das Ende der Sehne des Peronaeus longus in der Fusssohle besitzt noch eine gesonderte Sehnenscheide.

Fig. 119. Gegend hinter dem inneren Knöchel.

Aus dem oberflächlichen Blatt der Unterschenkelfascie ist ein Fenster herausgeschnitten. Die Sehnenscheiden des Tibialis posticus und Flexor digitorum longus eröffnet.

Im subcutanen Gewebe zieht die Vena saphena magna zum inneren Knöchel herab, dicht neben ihr der — in unserer Figur entfernte — N. saphenus.

Dem inneren Knöchel zunächst liegt unter der Fascie in einem starken fibrösen Kanal die Sehne des Tibialis posticus, neben ihr nach hinten die des Flexor digitorum longus; der Bauch dieses Muskels liegt am Unterschenkel medial vom Tibialis posticus, seine Sehne aber kreuzt den letzteren und gelangt so lateral von ihm.

Dann folgt die A. tibialis postica mit ihren zwei Begleitvenen, zwischen den Sehnen des Flexor digitorum longus und des — in unserer Abbildung nicht sichtbaren, weil in der Mitte der Hinterfläche des Unterschenkels gelegenen — Flexor hallucis longus. Die Arterie liegt in der Mitte zwischen der hervorragendsten Stelle des inneren Knöchels und dem Rande der Achillessehne.

Dicht an der Arterie und weiter nach hinten der Nervus tibialis, entweder als Stamm oder schon in seine beiden Äste, N. plantaris medialis und lateralis geteilt.

Der etwa $1^1/_2$ cm breite Raum, welcher noch nach hinten bis zur Achillessehne bleibt, ist durch lockeres Fett ausgefüllt. In demselben, nahe der Achillessehne, die Sehne des M. plantaris, am Fersenhöcker inserirend. Endlich die breite Achillessehne.

Schiebt man Arterie und Nerv etwas nach dem inneren Knöchel zu und geht an der Stelle, wo sie lagen, nach vorn zu in die Tiefe, so kommt man auf den hinteren Abschnitt des Fussgelenks. Über die Mitte des letzteren zieht die Sehne des Flexor hallucis long. herab; zwischen ihr und den Sehnen hinter dem medialen Knöchel einerseits, den Peronaealsehnen hinter dem lateralen Knöchel andrerseits buchtet sich oft bei Ergüssen im Gelenk die hier nicht durch Bänder verstärkte Gelenkkapsel vor und kann so für operative Eingriffe am Gelenk, z. B. Kapselexstirpation bei Tuberkulose auch von hinten erreicht werden. Es besteht also hier ein ähnliches Verhältnis, wie auf der Vorderseite des Gelenks neben den Extensorensehnen (s. Erläuterung zu Fig. 116) nur dass Anschwellungen des Gelenks hinten wegen der viel tieferen Lage erst bemerklich werden, wenn sie ziemlich beträchtlich sind; sie markiren sich dann durch Ausfüllung der Vertiefungen neben der Achillessehne.

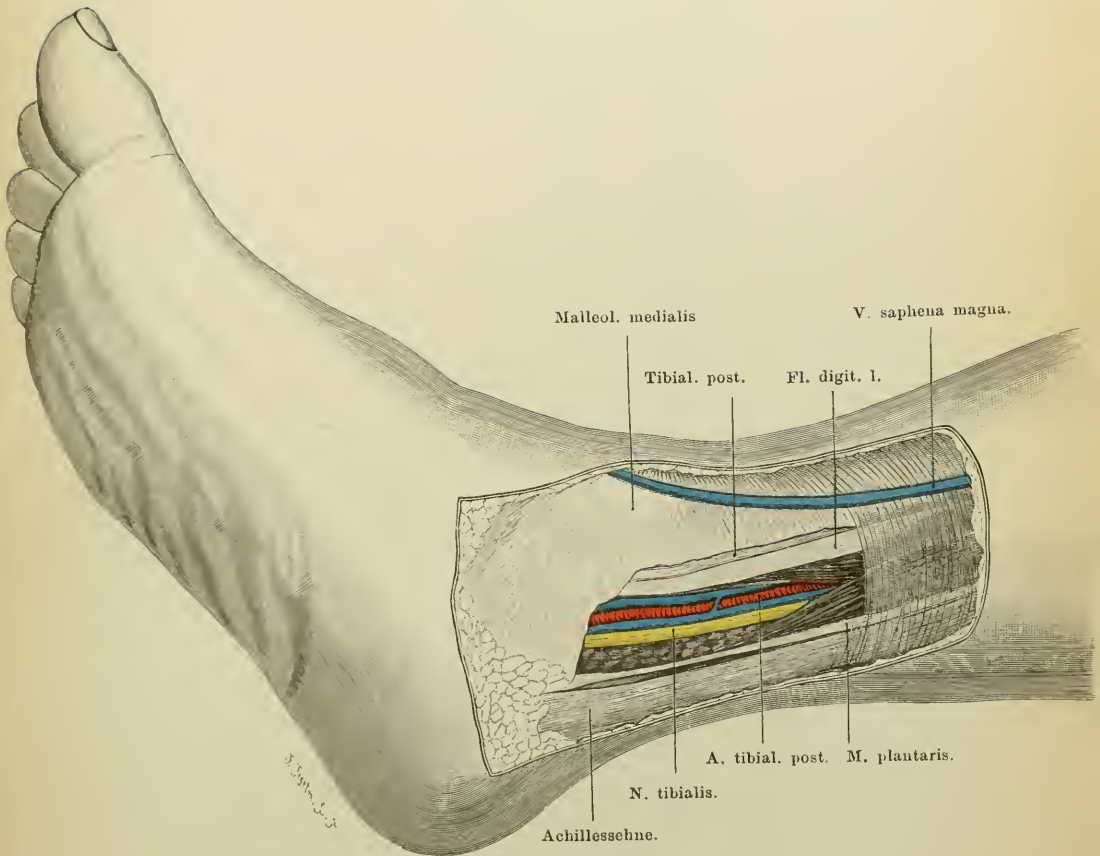

Fig. 119. Gegend hinter dem inneren Knöchel.
$^1/_2$ nat. Gr.

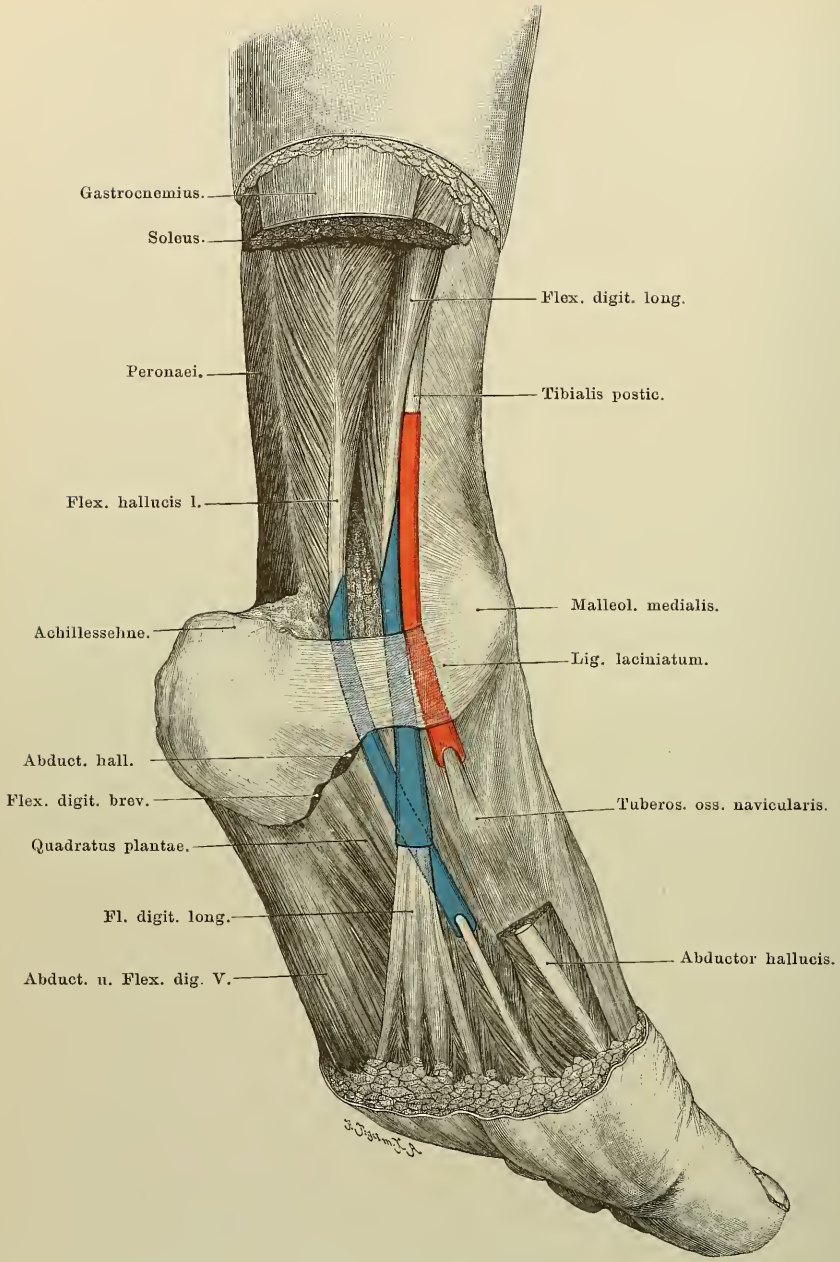

Fig. 120. Die Sehnenscheiden hinter dem Malleolus medialis.

$^1/_2$ nat. Gr.

Verlag von Gustav Fischer in Jena.

Fig. 120. Die Sehnenscheiden hinter dem Malleolus medialis.

Achillessehne, grosser Teil des Abductor hallucis und Flex. digit. brev. samt der Plantarfascie entfernt. Lig. laciniatum herauspräparirt.

Die Unterschenkelfascie wird hinter dem inneren Knöchel durch kräftige Faserzüge verstärkt, welche vom Malleol. medialis fächerförmig sich ausbreitend zur medialen Fläche des Calcaneus und zur Plantarfascie ziehen: Ligam. laciniatum. Dasselbe bildet eine Brücke, unter welcher die Flexorensehnen mit Nerven und Gefässen vom Unterschenkel zur Fusssohle ziehen. Starke Septa gehen von ihm nach der Hinterfläche der Tibia, so dass die Sehnen in Kanälen, halb aus Knochen halb aus Bandmasse gebildet, gleiten. Dabei werden die Sehnen von Synovialscheiden umschlossen.

Die Sehnenscheide des Tibialis posticus beginnt drei bis vier Querfinger über der Spitze des Malleolus, reicht bis zur Insertion der Sehne am Os naviculare, und zwar so, dass sie zwischen Knochen und Sehne sich etwas weiter herabschiebt, während sie an der dem Knochen abgewendeten Fläche der Sehne etwas eher aufhört.

Unmittelbar hinter dieser Sehnenscheide, nicht mit ihr kommunizirend, die des Flexor digit. longus. Sie ragt weniger weit am Unterschenkel herauf als die vorige und setzt schräg an der Sehne an, den hinteren Rand derselben anfangs freilassend, solange noch Muskelfasern inseriren. Ihr Ende liegt in der Höhe des Talonaviculargelenks.

Noch weiter gegen den Calcaneus zu die Sehnenscheide des Flexor hallucis longus, von der des Flex. digit. l. durch einen Zwischenraum getrennt, in welchem A. tibialis postica und N. tibialis zur Fusssohle ziehen. Diese Sehnenscheide beginnt erst dicht oberhalb des oberen Randes des Lig. laciniatum und kann bis zur Basis des ersten Mittelfussknochens reichen. Da, wo die Sehne des Flex. hallucis unter der des Flex. digit., sie kreuzend und ihr reichlich Sehnenelemente abgebend, hinwegzieht, kommuniziren meist die Sehnenscheiden durch eine weite Öffnung.

Für die leichte Fortleitung entzündlicher Prozesse des Fusses auf den Unterschenkel und umgekehrt sind diese Sehnenscheiden von derselben Bedeutung, wie diejenigen an der Hand. Da sie ferner über die Kapsel des Fussgelenks hinziehen, können krankhafte Prozesse aus diesen in die Sehnenscheiden perforiren.

Fig. 121. Fusssohle, oberflächliche Schicht.

Fascia plantaris entfernt; Flexor digitorum brevis bis auf Ursprung und Endsehnen herausgeschnitten.

Ähnlich wie in der Hohlhand ist das Fett im subcutanen Gewebe der Sohle eigentümlich fest, kleintraubig, eingepresst in die Maschen eines straffen Bindegewebes, das nach oben mit der Haut, in der Tiefe mit der Plantaraponeurose in enger Verbindung steht. Dadurch besitzt die Haut hier nicht die Verschieblichkeit wie sonst am Körper, wo sie durch lockeres Bindegewebe und weiches Fett von der Unterlage getrennt ist.

Die Plantaraponeurose entspringt als starkes sehniges Blatt am Fersenhöcker und teilt sich, nach vorn dünner werdend, in fünf Stränge zu den Zehen.

Unter ihr, zum Teil von ihr entspringend, der Flexor digitorum brevis in der Mitte der Sohle; am Innenrand des Fusses der kräftige Abductor hallucis, am Aussenrand der Abductor digit. V.

Unter dem Flex. digit. brev. das Caput plantare flexoris digitorum longi, an dessen Sehne sich ansetzend, seine schräge Zugrichtung korrigirend. Davor an den Sehnen des Flex. digit. long. die Lumbricalmuskeln, denen an der Hand gleich.

Nervus tibialis und Arteria tibialis postica teilen sich hinter dem Malleolus medialis in A. und N. plantaris medialis und lateralis und ziehen unter dem Ligam. laciniatum und dem wie eine Brücke vom Calcaneus zur Grundphalanx der grossen Zehe ziehenden Abductor hallucis zur Fusssohle. Die schwächere A. plantaris med. läuft in der Furche zwischen Abductor hallucis und Caput plantare nach vorn an den medialen Rand der grossen Zehe. Lateral von ihr der N. plantaris med., der, stärker als sein lateraler Genosse und ähnlich dem Medianus an der Hand, der sensible Nerv der ersten bis dritten Zehe sowie der medialen Seite der vierten ist.

In der Furche zwischen Caput plantare und Abductor digiti V. zieht die starke A. plantaris lat., bildet den Plantarbogen und geht in der Mitte der Sohle in die Tiefe (s. Fig. 122), nachdem sie oberflächlich noch einen Ast an die Aussenseite der kleinen Zehe entsendet. Medial von ihr der N. plantaris lat., analog dem N. ulnaris an der Hand, mit oberflächlichem sensiblen Ast die fünfte und Aussenseite der vierten Zehe versorgend, mit seinem tiefen Ast dem Arcus plantaris folgend.

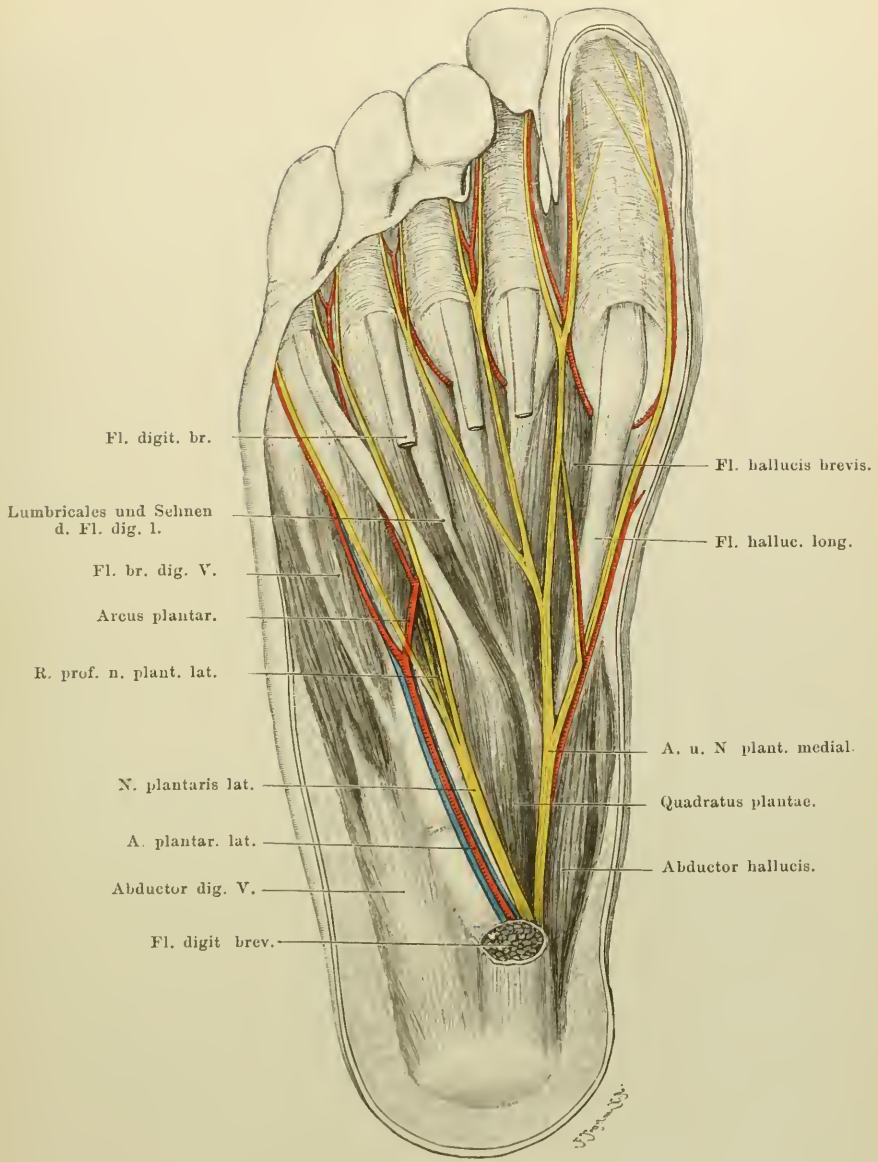

Fig. 121. Fusssohle, oberflächliche Schicht.

$^2/_3$ nat. Gr.

Verlag von Gustav Fischer in Jena.

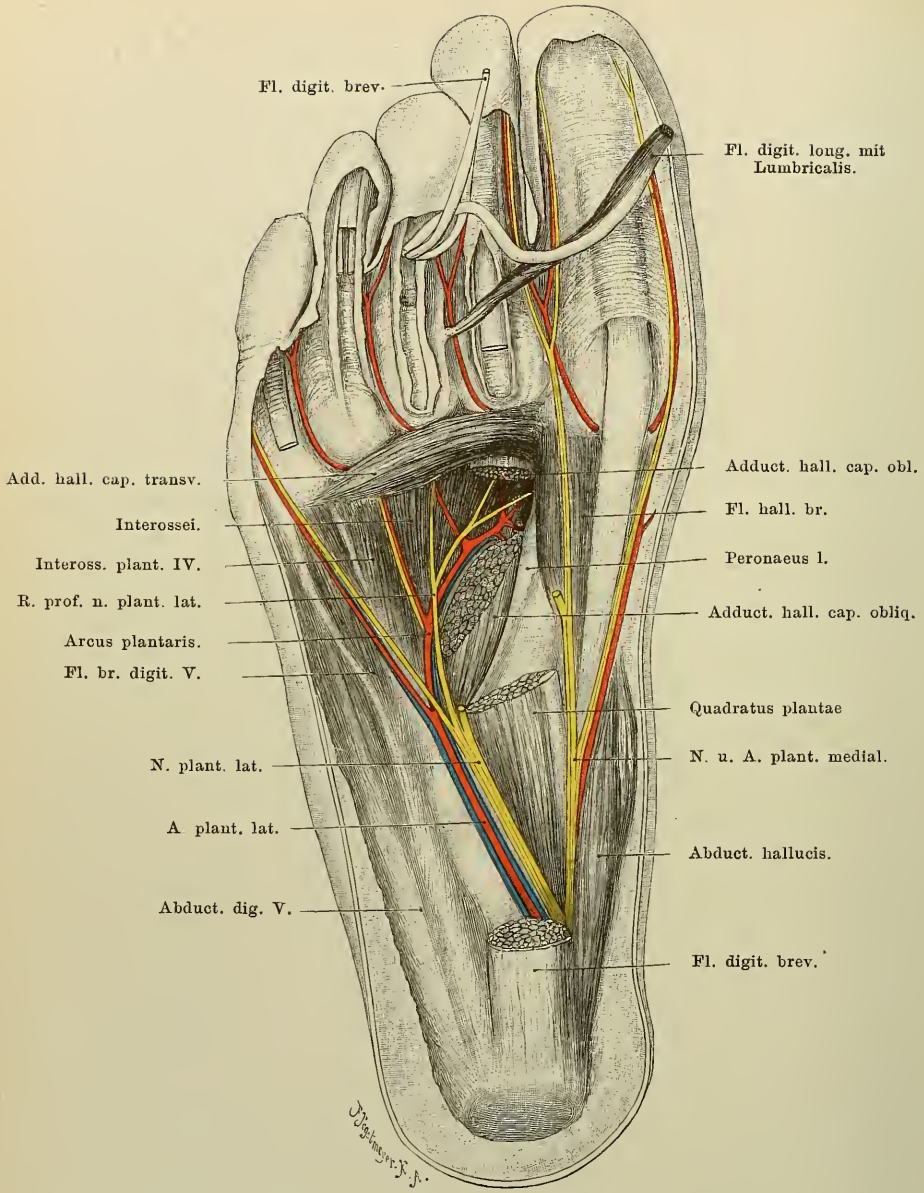

Fig. 122. Fusssohle, tiefe Schicht.

$^2/_3$ nat. Gr.

Verlag von Gustav Fischer in Jena.

Fig. 122. Fusssohle, tiefe Schicht.

Die oberflächlichen Schichten wie in Fig. 121 weggenommen. Ausserdem aus dem Caput plantare des Flex. digit. long. und dessen Sehnen eine Strecke herausgeschnitten, ein Stück aus dem Caput obliquum des Adductor hallucis entfernt.

Unter den Sehnen des Flexor digitorum longus mit ihren Lumbricalmuskeln liegt der Adductor hallucis, aus zwei Köpfen sich zusammensetzend. Der eine, Caput obliquum, entspringt von der Basis metatarsi II und III, vom dritten Keilbein und der Scheide des Peronaeus longus, zieht schräg nach vorn-innen zum lateralen Sesambein der grossen Zehe. Hier vereinigt er sich mit dem Caput transversum, welches von den Kapseln der drei lateralen Metatarsophalangealgelenke kommt. Noch tiefer füllen die Mm. interossei die Räume zwischen den Metatarsen vollständig aus.

Die A. plantaris lateralis senkt sich an der Basis metatarsi I in die Tiefe unter den schrägen Kopf des Adductor hallucis, versorgt von hier aus die Zehen mit Blut und fliesst im ersten Interstitium interosseum mit dem Ende der A. dorsalis pedis zu einer grossen Anastomose zusammen, so dass also die A. tibialis antica die postica völlig ersetzen kann und umgekehrt, ohne dass sich erst ein Kollateralkreislauf zu bilden braucht. Die Arterienverteilung ist also insofern von der an der Hand verschieden, als am Fusse der oberflächliche Bogen ganz fehlt oder nur in Andeutungen vorhanden ist; demgemäss können die Zehenarterien nur aus der Tiefe entspringen; die Funktion des Fusses als Stützorgan würde oberflächlich gelegene Arterien einem zu starken Druck aussetzen.

Der Nervus plantaris lat. gleicht dem Ulnaris an der Hand; ähnlich wie dieser geht er mit seinem tiefen Ast am Arcus plantaris entlang unter den schrägen Kopf des Adductor hallucis und versorgt die beiden lateralen Lumbricalmuskeln, die Interossei und den Adductor hallucis.

Die Sehne des Peronaeus longus, welche vom äusseren Fussrand schräg durch die Fusssohle hindurch zu ihrer Insertion an der Basis des ersten Metatarsus zieht, ist in eine starke fibröse Sehnenscheide eingeschlossen, welche mit der Peronaealsehnenscheide hinter dem Malleolus lateralis (s. Fig. 118) nicht im Zusammenhang steht. Von dieser Scheide entspringt ein Teil des schrägen Kopfes des Adductor hallucis.

Fig. 123. Frontalschnitt durch das Fussgelenk.

Gefrierschnitt. Da der Malleolus medialis nicht an seinem tiefsten Punkt getroffen war, wurde etwas Gewebe entfernt, um seine Spitze sichtbar zu machen.

Tibia und Fibula bilden mit ihren Malleolen eine Gabel, welche den Talus umfasst. Dabei reicht der äussere Knöchel erheblich tiefer herab, als der innere. Das Fussgelenk geht eine kleine Strecke zwischen Fibula und Tibia in die Höhe, das untere Tibio-Fibulargelenk bildend, das also nur ein Recessus des Fussgelenks nach oben ist. Die Kapsel setzt sich an der Tibia wie am Talus überall an der Knorpelgrenze an, nur an der Vorderseite greift sie etwas auf den Talushals über. Dadurch kann bei starker Dorsalflexion des Fusses ein grosser Teil des Talushalses in die Gelenkhöhle treten.

Entsprechend den starken Exkursionen bei Dorsal- und Plantarflexion ist die Kapsel vorn und hinten schlaff und kann sich in Falten legen (s. Fig. 125), während seitlich sehr straffe Bänder die Malleolen an Talus und Calcaneus befestigen: vom medialen Knöchel das Ligam. deltoideum zum Talus und Sustentaculum tali des Calcaneus ziehend, vom Malleolus lateralis das Ligamentum talo-fibulare ant. und post. zum Talus und das Ligamentum calcaneo-fibulare zum Calcaneus.

Das Fussgelenk ist seitlich demnach schwer zugänglich. Hinten liegt es tief unter der Achillessehne, kann aber doch erreicht werden (s. Erläuterung zu Fig. 119). Am freiesten liegt es an der Vorderseite neben den Extensorensehnen (s. Erläuterung zu Fig. 116).

Die Figur lässt noch erkennen die Lage der Peronaealsehnen in ihren Scheiden unter dem äusseren Knöchel, der Flexorensehnen an der medialen Seite. A. tibialis postica und N. tibialis sind schon in ihre medialen und lateralen Äste für die Fusssohle geteilt, letztere in geschützter Lage zwischen Muskulatur.

Zwischen Talus und Calcaneus ist das hintere Talo-Calcaneusgelenk sichtbar, etwas oberhalb der Höhe der Spitze des äusseren Knöchels gelegen. Das vordere, durch das Ligamentum interosseum vom hinteren getrennt (s. Fig. 125), ist kein selbständiges Gelenk, sondern ein Teil des Talo-naviculargelenkes; das hintere dagegen ist ein völlig abgeschlossenes, selbständiges, das auch für sich, isoliert erkranken kann; Anschwellung desselben tritt dann nach vorn und unten von der Spitze des Malleolus lateralis hervor. In diesem Gelenk sind nur geringe Ab- und Adductionsbewegungen möglich.

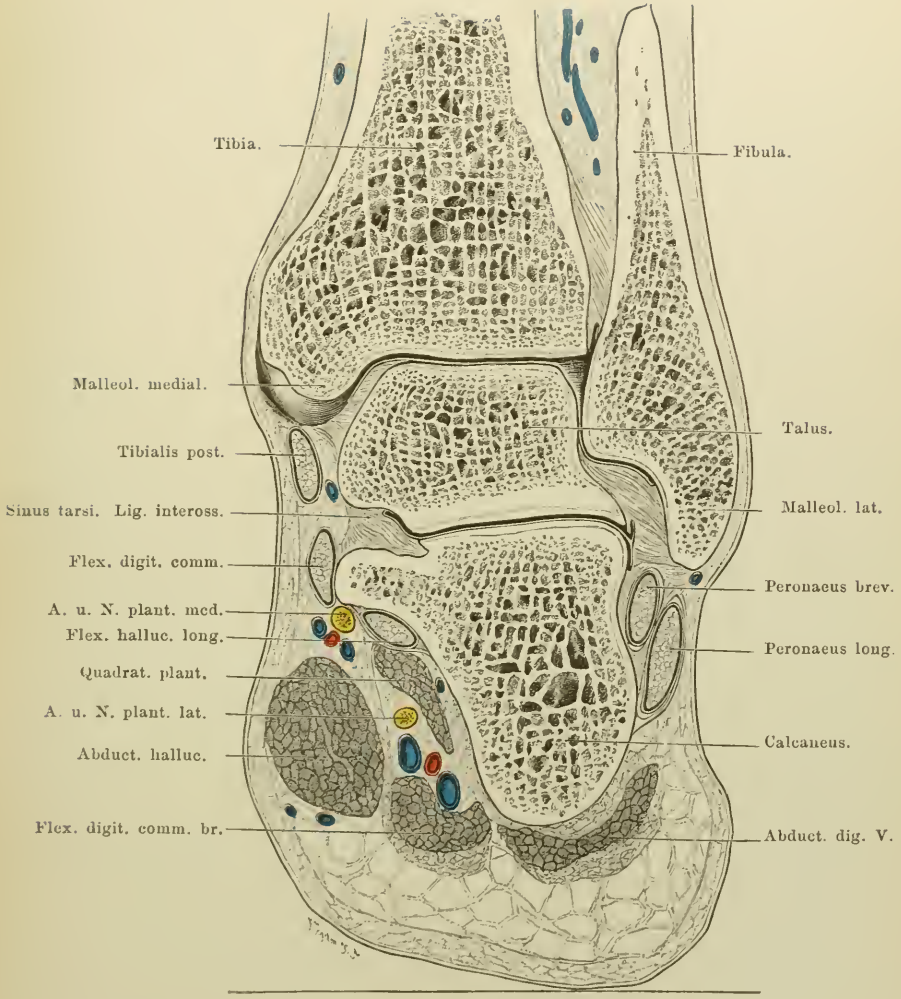

Fig. 123. Frontalschnitt durch das rechte Fussgelenk.

Von hinten gesehen. — Nat. Gr.

Verlag von Gustav Fischer in Jena.

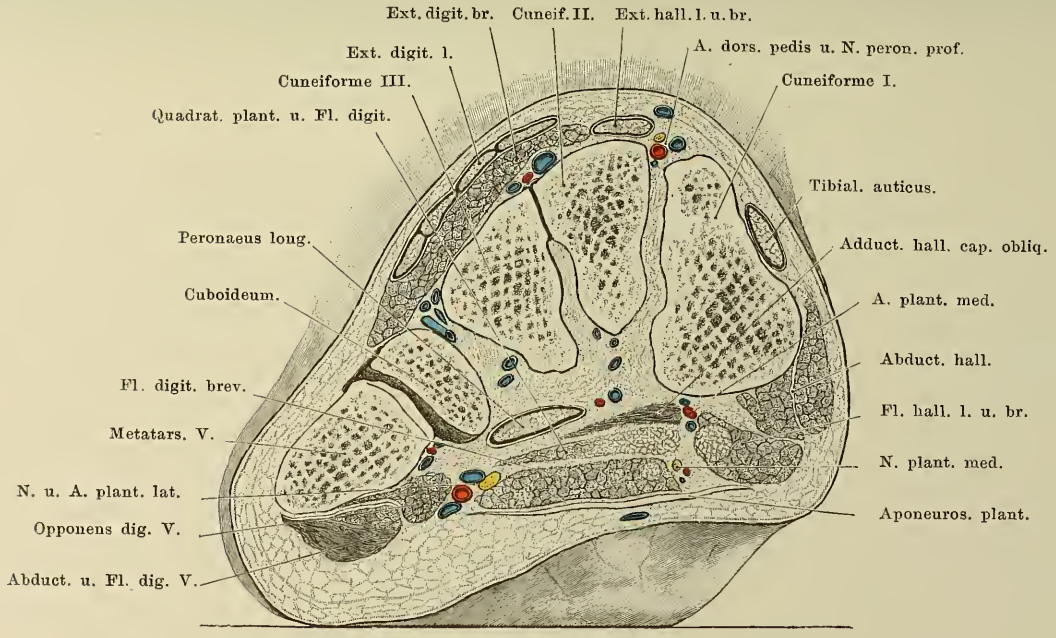

Fig. 124. Frontalschnitt durch den vorderen Teil der Fusswurzel.

Von vorn gesehen. — Nat. Gr.

Verlag von Gustav Fischer in Jena.

Fig. 124. Frontalschnitt durch den vorderen Teil der Fusswurzel.

Gefrierschnitt.

Über die zwiefache Wölbung des Fusses in sagittaler und transversaler Richtuug siehe Erläuterung zu Fig. 125. Die transversale Wölbung des Fusses fängt schon am proximalen Teile desselben an, woselbst der Calcaneus mit seinem Sustentaculum tali ein Halbgewölbe bildet (s. Fig. 123). Weiter distalwärts bilden Naviculare und Cuboid einen Bogen; noch weiter nach vorn wird die Wölbung am ausgesprochensten, indem die Keilbeine eine breite dorsale Fläche, eine sehr schmale plantare haben und wie die Steine eines Gewölbes zusammengefügt sind. Auch an der Lagerung der Mittelfussknochen ist die longitudinal verlaufende Höhlung noch deutlich ausgesprochen. Im Schutze dieser Wölbung ziehen die Gefässe und Nerven der Fusssohle nach vorn und sind so dem Druck der Körperlast entzogen.

Fig. 125. Sagittalschnitt des Fusses.

Gefrierschnitt; der Schnitt verläuft durch die Mitte der Tibia und den lateralen Teil der zweiten Zehe.

Der Fuss ist in zwei Richtungen gewölbt; einmal in sagittaler, von vorn nach hinten, sodann in transversaler, von der medialen zur lateralen Seite. Unsere Figur stellt das sagittale Gewölbe dar (das transversale s. Fig. 124).

Am Innenrande des Fusses ist die Längswölbung am stärksten, hier bilden Fersenhöcker und Köpfchen des ersten Metatarsus die Fusspunkte des Bogens; am äusseren Fussrande ist der Bogen flacher und gewinnt schon mit der Basis des fünften Mittelfussknochens seinen vorderen Fusspunkt. Den Schlussstein des Gewölbes bildet der Kopf des Talus. Das Gewölbe wird erhalten durch sehr starke Bandmassen, welche auf der Plantarseite die einzelnen Knochen gegeneinander fixiren, ferner durch die Plantaraponeurose, welche sich wie eine Sehne am Bogen von dem Fersenhöcker zu den Metatarsalköpfchen spannt; endlich trägt sehr wesentlich dazu bei die Aktion der Muskeln, vor allem des Tibialis posticus.

Ausser der Konstruktion des Längsgewölbes des Fusses zeigt die Figur noch folgende bemerkenswerte Verhältnisse: Zwischen Fersenhöcker und Achillessehne ein konstanter Schleimbeutel: Bursa tendinis Achillis anterior seu calcanea (eine posterior, zwischen Hinterfläche der Achillessehne und Fascie gelegen, ist selten).

Die Fussgelenkshöhle reicht nach hinten sehr dicht an das hintere Talocalcaneusgelenk heran; nach vorn geht sie bis $1^1/_2$ cm an das Talonaviculargelenk, wodurch es sich erklärt, dass Ungeübte bei der Exartikulation des Fusses nach Chopart statt in das Talonaviculargelenk zu gelangen, sich leicht einmal in das Fussgelenk verirren.

Das hintere Talocalcaneusgelenk bildet eine für sich geschlossene Gelenkhöhle, während das vordere mit dem Talonaviculargelenk zusammen einen Gelenkraum bildet. Getrennt sind die beiden Gelenke zwischen Talus und Calcaneus durch die sehr festen Bandmassen im Sinus tarsi (s. auch Fig. 123).

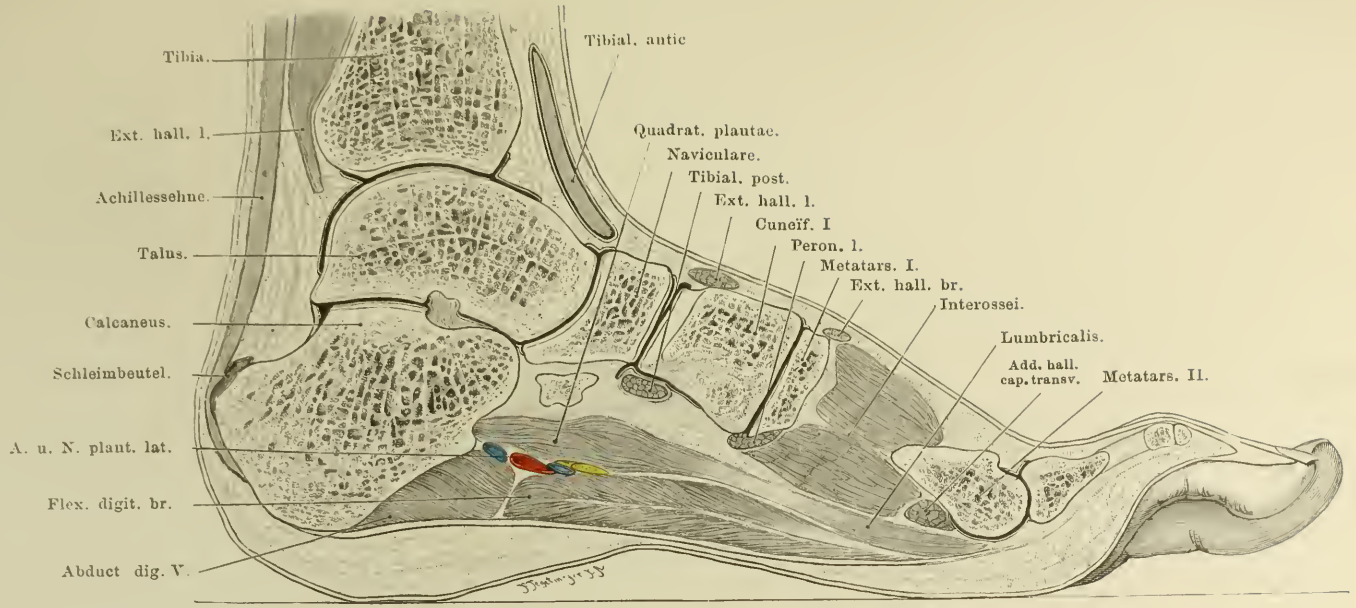

Fig. 125. Sagittalschnitt des rechten Fusses.

Von aussen gesehen. — $^{2}/_{3}$ nat. Gr.

Verlag von Gustav Fischer in Jena.

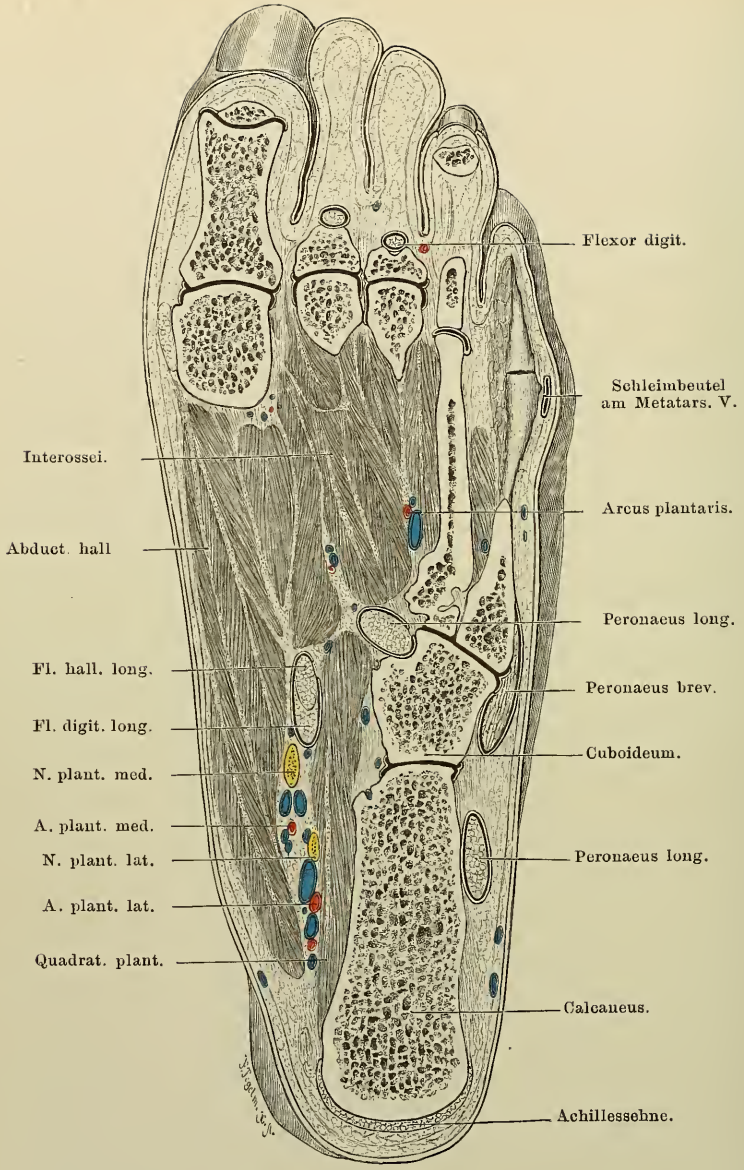

Fig. 126. Horizontalschnitt des Fusses nahe der Sohle.

Von oben gesehen. — $^2/_3$ nat. Gr.

Fig. 126. Horizontalschnitt des Fusses nahe der Sohle.

Gefrierschnitt. Distale Hälfte des Metatarsus V ist frei präparirt.

Die Gewölbekonstruktion des Fusses bedingt, dass die Körperlast nur auf wenige Punkte des Fussskelettes übertragen wird. Diese sind: hinten der Fersenbeinhöcker, vorn an der lateralen Seite das Köpfchen des fünften Mittelfussknochens, während über den vorderen Stützpunkt an dem medialen Fussrand die Meinungen auseinander gehen. Das Capitulum des ersten Metatarsus bildet den Fusspunkt des sagittalen Gewölbes; da aber der erste Metatarsus lockerer mit dem Tarsus in Verbindung steht als der zweite, so suchte man im Köpfchen dieses zweiten Metatarsus den Stützpunkt. Nach H. v. Meyer aber würde das Köpfchen des dritten Metatarsus im vorderen Teil des Fusses die Last zu tragen haben, während die übrigen Metatarsalköpfchen nebst dem äusseren Fussrand dazu dienen, den Fuss gegen Umkippen nach aussen oder innen zu schützen. Jedenfalls lehrt ein Sohlenabdruck eines normalen Fusses, dass nur die Ferse, der äussere Fussrand, die Zehenballen und Zehen den Boden berühren, nicht aber der innere Fussrand. Ist dies dennoch der Fall, so haben wir einen Plattfuss vor uns.

Der Schnitt zeigt nun in sehr instruktiver Weise, in wiefern dieses Verhältnis durch die Anordnung des knöchernen Fussgerüstes bedingt ist. Die Metatarsi liegen in sehr verschiedenem Niveau: Die drei medialen sind von unserem Flachschnitt nur in ihren Köpfchen getroffen; der IV. Metatarsus ist in ganzer Länge durchschnitten, aber in seinem basalen Teil schon nahe seiner unteren Fläche; der V. Metatarsus liegt im Wesentlichen unterhalb der Schnittfläche; seine distale Hälfte musste erst freipräpariert werden, um sie sichtbar zu machen.

Hervorzuheben ist in der Figur noch ein Schleimbeutel an der lateralen Seite des Gelenks zwischen Metatarsus V und kleiner Zehe. An dieser prominentesten Stelle des äusseren Fussrandes bildet sich häufig durch Druck des Schuhwerks ein Hühnerauge. Entzündliche Prozesse desselben teilen sich leicht dem Schleimbeutel und, da dieser nicht selten mit dem benachbarten Gelenk kommunizirt, auch diesem Gelenke mit.

Fig. 127. Gelenke der Fusswurzel.

An einem gefrorenen Fuss wurde mit einem Bildhauermeissel von der Oberfläche so viel abgetragen, bis alle Gelenke eröffnet waren.

Die Fusswurzelknochen artikuliren unter sich und mit dem Unterschenkel einer-, den Mittelfussknochen andrerseits in der Regel in acht getrennten Gelenkhöhlen. Diese sind zum Teil sehr einfach gestaltet, wenn sich nur die Gelenkflächen von zwei Knochen daran beteiligen, zum Teil aber sehr komplizirt, wenn viele Gelenkspalten verschiedener Knochen durch breite Kommunikation Eine Gelenkhöhle darstellen. Bei den letzteren wird sich eine Erkrankung eines Gelenks alsbald sehr leicht auf die damit kommunizirenden Gelenke fortsetzen, während die Erkrankung eines Gelenks mit einfacher Gelenkhöhle in dieser lokalisirt bleiben kann.

Die gesonderten Gelenkhöhlen sind:

1. Fussgelenk zwischen Talus, Fibula und Tibia mit Recessus nach oben zwischen Tibia und Fibula.

2. Das hintere Gelenk zwischen Talus und Calcaneus (s. Fig. 125).

3. Gelenk zwischen Talus einer-, Naviculare und Calcaneus andrerseits (s. Fig. 125). Der Kopf des Talus liegt in einer Gelenkpfanne, die vom Naviculare, Ligam. calcaneo-naviculare und dem vorderen Teil des Calcaneus gebildet wird.

4. Gelenk zwischen Calcaneus und Cuboid. Da das mediale Ende dieses Gelenks dem lateralen des vorigen (3) genau gegenüber liegt, nur durch das Ligam. calcaneo-cuboideum von ihm getrennt, so lässt sich leicht in dieser schwach S-förmig gekrümmten Gelenklinie eine Absetzung des Fusses vornehmen, so dass nur Talus und Calcaneus zurückbleiben: Exarticulation nach Chopart. Man findet die Gelenklinie innen 1 cm hinter der Tuberositas navicularis, aussen 2 cm hinter der Tuberositus metatarsi V.

5. Kleines Gelenk zwischen Cuboid und drittem Keilbein.

6. Eine sehr komplizirt gestaltete gemeinsame Gelenkhöhle zwischen Naviculare und den drei Keilbeinen, diesen untereinander und dem zweiten und dritten Keilbein mit Metatarsus II und III.

7. Gelenk zwischen Metatarsus I und grosser Zehe.

8. Gelenk zwischen Cuboid und Metatarsus IV und V.

Die Gelenke zwischen den fünf Metatarsen einer-, den drei Keilbeinen und dem Cuboid andrerseits bilden zusammen eine bogenförmige Linie, die nur dadurch unterbrochen wird, dass der zweite Metatarsus bis zu 1 cm proximalwärts einspringt. Zur Exarticulation des Fusses in dieser Linie nach Lisfranc findet man den Eingang in das Gelenk aussen unmittelbar hinter der Tuberositas metatarsi V, am inneren Fussrand 3—4 cm vor der Tuberositas navicularis.

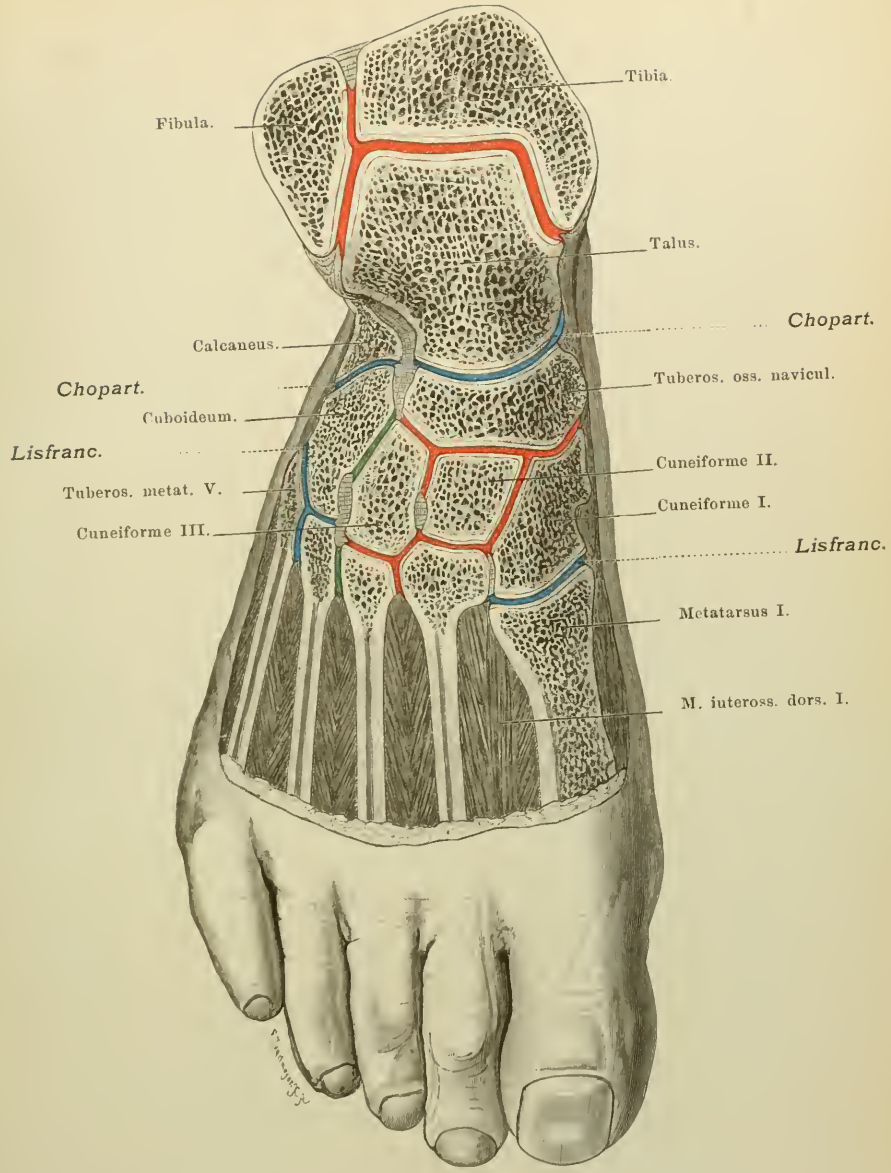

Fig. 127. Gelenke der Fusswurzel.
$^2/_3$ nat. Gr.

Verlag von Gustav Fischer in Jena.

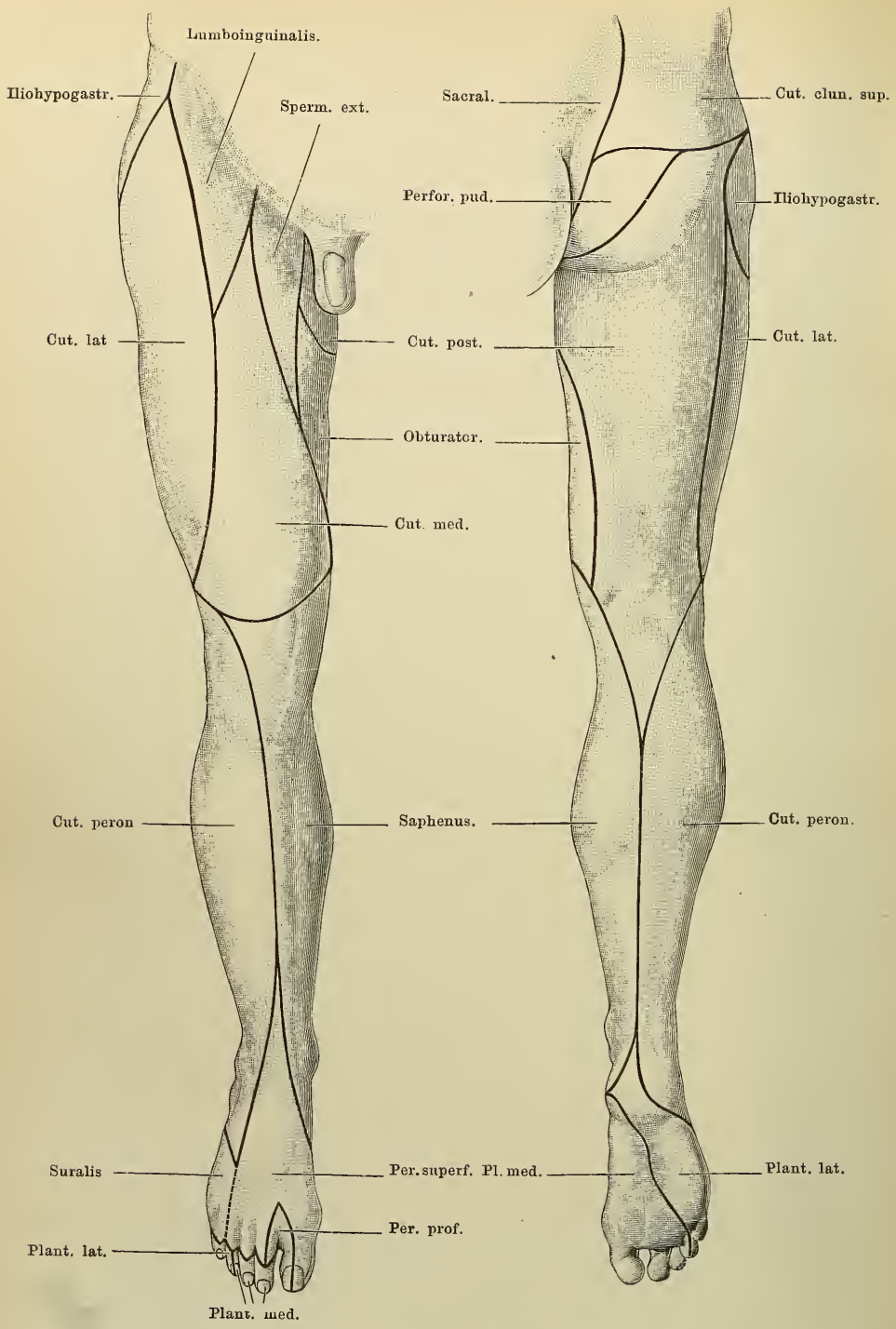

Fig. 128 und 129. Hautnerven-Gebiete der unteren Extremität.

128 von vorn, 129 von hinten. — $^1/_6$ nat. Gr.

Verlag von Gustav Fischer in Jena.

Fig. 128 und 129. Hautnerven-Gebiete der unteren Extremität.

Das oberste Viertel des Oberschenkels wird versorgt mit sensiblen Nerven: aussen vom N. ilioinguinalis, bis etwa zur Mitte vom Lumboinguinalis, medial davon vom Spermaticus ext. — beides Äste des Genito-femoralis; ein kleiner Bezirk gegenüber dem Scrotum vom Cutaneus posterior, der von hinten etwas herübergreift. Der Rest der Vorderfläche wird im äusseren Drittel vom Cutaneus lateralis, medial davon vom Cruralis versorgt, ganz innen vom Obturatorius. Cutaneus lateralis und Obturatorius greifen ein wenig auf die Hinterfläche über, die im übrigen ganz von einem Ast des Ischiadicus: Cutaneus posterior versorgt wird.

Die ganze Innenfläche des Unterschenkels fällt noch in das Gebiet des Femoralis, dessen Ast: N. saphenus bis zum inneren Fussrand reicht. Alles übrige am Unterschenkel und Fuss gehört dem Gebiet des Ischiadicus an; in der Fusssohle verbreitet sich der Tibialis, auf dem Fussrücken der Peronaeus.

In der Fusssohle entspricht der Plantaris medialis in seinem Versorgungsbezirk dem Medianus an der Hand, der Plantaris lateralis dem Ulnaris. Auf dem Fussrücken lassen sich keine der Hand homologen Verhältnisse aufdecken.

Verbesserung zum Text zu Fig. 30.

Zeile 17 von oben, Ende des zweiten Absatzes ist statt 5. zu lesen 6.

Die im Anfang des vierten Absatzes erwähnte A. thyreoidea sup. ist in der Figur aus Versehen blau bezeichnet worden.

COLUMBIA UNIVERSITY LIBRARIES

This book is due on the date indicated below, or at the expiration of a definite period after the date of borrowing, as provided by the library rules or by special arrangement with the Librarian in charge.

DATE BORROWED	DATE DUE	DATE BORROWED	DATE DUE
	SOUTH PROPERTY		
C28 (1149) 100M			

QM531 B23
1894

Bardeleben
Atlas der topographischen ana-
tomie.

QM 531 B23
1894